منشورات جامعة دمشق
كلية الطب

أمراض العين

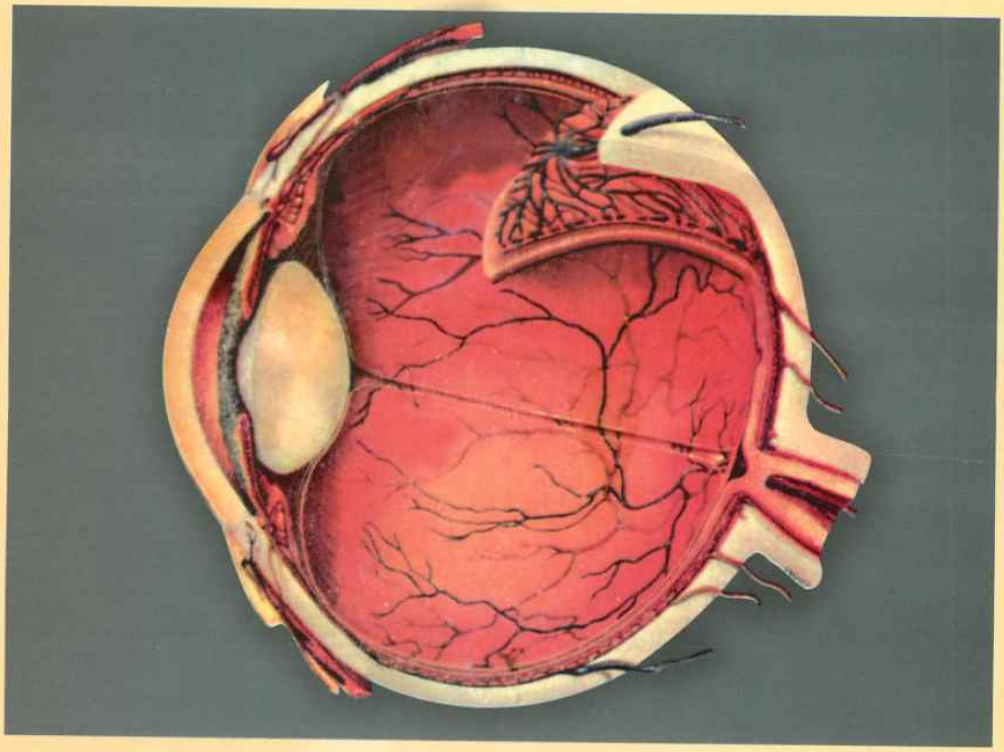

الدكتور
جوزيف فتوح
أستاذ في كلية الطب
جامعة دمشق

الدكتورة
يسرى حده
أستاذة مساعدة في كلية الطب
جامعة دمشق

الدكتور
أحمد باسم بريدي
أستاذ مساعد في كلية الطب
جامعة دمشق

الدكتورة
أروى العظمة
أستاذة مساعدة في كلية الطب
جامعة دمشق

الدكتور
سامح عيسى
أستاذ مساعد في كلية الطب
جامعة دمشق

الدكتور
بشار لوقا
مدرس في كلية الطب
جامعة دمشق

١٤٢٥ - ١٤٢٦ هـ
٢٠٠٤ - ٢٠٠٥ م

جامعة دمشق

الدكتور
جوزيف فتّوح
أستاذ في كلية الطب
جامعة دمشق

الدكتورة
يسرى حده
أستاذة في كلية الطب
جامعة دمشق

الدكتور
أحمد باسم بريدي
أستاذ مساعد في كلية الطب
جامعة دمشق

الدكتورة
أروى العظمة
أستاذة في كلية الطب
جامعة دمشق

الدكتور
سامح عيسى
أستاذ مساعد في كلية الطب
جامعة دمشق

الدكتور
بشار لوقا
مدرس في كلية الطب
جامعة دمشق

أمراض العين

المقومون العلميون
أ. د. أكرم حجار أ. د. جوزيف فتوح أ د. صياح قطان

منشورات جامعة دمشق

مقدمة

لقد مضت فترة طويلة على صدور كتاب أمراض العين للسنة الرابعة في كلية الطب، وخلال هذه الفترة حدثت تطورات هائلة في طب العيون تناولت وسائل التشخيص والعلاج الدوائي والجراحي وأصبحت العيادات العينية مجهزةً بتصوير الشبكية بالفلورسئين لكشف أمراض الشبكية بالخاصة والأمراض الجهازية المؤثرة عليها، وكذلك تخطيط الشبكية الكهربي والكمونات المحرضة وفحص الساحة البصرية الأوتوماتيكي والفحص بالأمواج فوق الصوتية. كما دخلت معالجات دوائية جديدة خاصةً فيما يتعلق بأدوية الزرق إضافةً لاستخدام الليزر بأنواعه والجراحة المجهرية وزرع العدسات واستحلاب البلورة وقطع الزجاجي. وقد أخذت بعين الاعتبار جميع هذه المستجدات في كتابنا الذي نضعه بين يدي طلابنا الأعزاء. نأمل أن تتحقق منه الفائدة المرجوة وأن نكون قد أسهمنا في إغناء المكتبة الطبية العربية.

المُؤلّفون

الباب الأول

الأجفـــان Eye lids

الفصل الأول

لمحة تشريحية فيزيولوجية

الأجفان نسيج عضلي غشائي، يشكل حجاباً يغطي العين ويحفظها من الانبهار والعوامل الخارجية المؤذية وهي تقوم بفرش الدمع وترطيب العين وغسلها. يمتد الجفنان حتى حواف الحجاج، ويحددان فيما بينهما الفرجة الجفنية. تلتقي حافتهما الحرة بزاوية حادة مُشكِّلَةً اللحاظ الوحشي واللحاظ الأنسي (المآق). لكل جفن وجه أمامي وآخر خلفي وحافة حرة سدسها الأنسي خالٍ من الأهداب، وفي سماكتها القنيوة الدمعية. أما القسم الوحشي من الحافة الحرة فينقسم إلى حافة أمامية تنبت عليها الأهداب، وحافة خلفية تنفتح فيها فوهات غدد ميبوميوس، شكل (١-١).

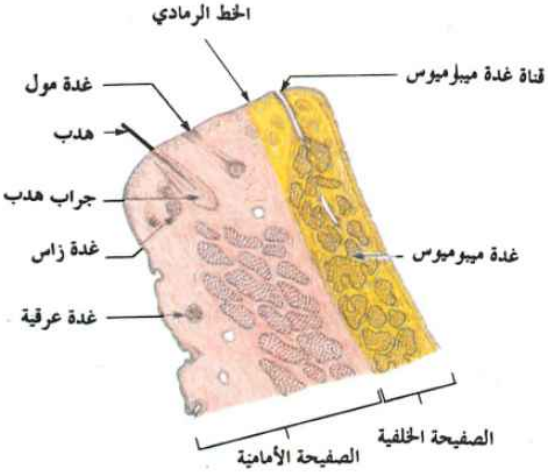

شكل (١-١) تشريح الجفن – مقطع معترض

تتألف الأجفان تشريحياً من الأمام إلى الخلف من أربع طبقات نسيجية مميزة هي :

١ - الجلد: ويتألف من البشرة والأدمة.

٢ - الطبقة العضلية: وتتألف في الجفن العلوي من العضلة الدويرية ومن القسم الأمامي الغشائي من العضلة رافعة الجفن بالإضافة إلى عضلة موللر ذات التعصيب الودي،وهي عضلة ملساء تقع خلف رافعة الجفن. أما في الجفن السفلي فتوجد بالإضافة للعضلة الدويرية امتدادات من صفاق المستقيمة السفلية.

٣ - طبقة الرّصغ (الظفر) Tarsus: وتتألف من نسيج ضام ليفي كثيف وليس غضروفياً . تحوي غدد ميبوميوس ذات الإفراز الذهمي.

٤ - طبقة الملتحمة: وهي طبقة بشروية تتألف من خلايا رصفية عمودية غير متقرنة وخلايا كأسية تفرز المخاطين.ومن الجدير بالذكر أنه توجد في الأجفان غدد ملحقة كغدد مول العرقية وغدد زايس الذهمية والغدد المساعدة في إفراز الدمع كغدد كراوس وولغرنغ.

التوعية : تغذي الأجفان فروعُ شريانية آتية من الشريان العيني والدمعي والوجهي تتفاغر فيما بينها مكونةً قوسين أحدهما بمحاذة حافة الرصغ المحيطية، ويسير الثاني على حافة الجفن.

أما الأوردة فتصب في الوريد الوجهي والعيني والصدغي.

التعصيب : تأتي الأعصاب الحسية للأجفان من فروع الزوج القحفي الخامس (مثلث التوائم)، وتتألف من العصب البكري والدمعي وتحت الحجاج. أما الأعصاب الحركية فتتألف من العصب الوجهي (الزوج القحفي السابع) ويعصب العضلة الدويرية التي تغمض العين، ومن شعبة من المحرك المشترك (الزوج القحفي الثالث) تعصب العضلة الرافعة للجفن والتي تقوم بفتح العين. أما عضلة موللر فذات تعصيب ودي.

الفصـل الثـاني

الشذوذات الولاديـة للأجفـان

Congenital Abnormalities

تحدث شذوذات الأجفان نتيجة التمـايز الشـاذ للأجفـان وملحقاتهـا أو لتوقـف التطور أو الأذيات داخل الرحم وهناك عوامل أخرى مجهولة، وسنبحث في بعض هـذه الشذوذات:

١ – اختفاء العين Cryptophthalmos

تختفي العين خلف الجدار الممتـد مـن الجبهـة إلى الوجنـة، وتكـون صغـيرةً جـداً فتبدو وكأنها مفقودة (شكل ١–٢).

٢ – ثلامة الجفن

:Palpebral Coloboma

هي نقص يتنـاول جميـع طبقـات الجفـن، مثلثـي الشـكل، زاويـا المثلـث مـدورة وقاعدته دائماً على الحافة الحـرة للجفـن (شكل ١–٣).تصادف الثلامـة غالبـاً في الجفن العلوي، وقد تكون في جفني عـين واحـدة أو في الأجفـان الأربعـة ، وتترافق غـالباً بسـوء تشـكل خلقـي آخـر في العـين كالكيسـة الجلدانيـة Dermoid cyst علـى الحـوف Limbus أو سـوء تشـكل في الوجـه كشـفة الأرنب.

شكل (١–٢) اختفاء العين اليسرى

شكل (١–٣) ثلامة الجفن – عين يمنى

المعالجة: جراحية بتنضير حواف النقص وإجراء الخياطة.

٣ – التصاق الجفنين Ankyloblepharon :

هو التحام حواف الأجفان مع بعضها، ويكون في عينٍ واحدة أو في العينين. ويترافق غالباً بالتصاق الجفن بالمقلة مع صغر في العين لتوقف نموها.

٤ – الحوص Blepharophimosis :

هو ضيق في الفرجة الجفنية أفقياً وعمودياً (شكل ١-٤). ينتقل وراثياً بصفة قاهرة على الصبغي الجسمي. يكون رفع الجفن ضعيفاً، ولا توجد عليه طيات. يمكن أن يتحسن الحوص مع الكبر لذلك لا يعالج جراحياً إلا متأخراً.

شكل (١-٤) حوص (ضيق الفرجة الجفنية)

٥ – إطراق الجفن الولادي Congenital Blepharoptosis :

هو أكثر الشذوذات الولادية مشاهدةً (شكل ١-٥)، ويكون في عينٍ واحدة أو في العينين. لا يتمكن الطفل من رفع الجفن العلوي فيعوض عن ذلك بتقليص العضلة الجبهية أو بإمالة الرأس إلى الخلف. ينجم الإطراق الولادي عن عدم تمايز العضلة الرافعة للجفن أثناء الحياة الجنينية. وكثيراً ما تشترك معها المستقيمة العلوية بحيث يتعذر رفع المقلة للأعلى وتختلف شدة الإطراق أو رفع المقلة حسب درجة عدم التمايز، فقد يكون الإطراق خفيفاً وقد يكون شديداً يغطي الحدقة.

المعالجة : يعالج الإطراق الولادي جراحياً بتقصير العضلة الرافعة للجفن أو تعليق الجفن بشريط خاص (سيليكون أو ممدودة اللفافة الفخذية) مع العضلة الجبهية. ويجب الإسراع بالمعالجة في الإطراق وحيد الجانب، والذي يغطي الحدقة للحيلولة دون حدوث الغمش Amblyopia أو الوضعيات المعيبة للرأس.

٦ – الغضنة (فوق المآق) Epicanthus :

هو التواءٌ جلدي هلالي يمتد عمودياً بين الأجفان، ويغطي المآق (شكل ١-٦)، فيبدو الطفل وكأنه مصاب بالحول الأنسي (الحول الكاذب). إلا أنه بشد جلد جذر الأنف للأمام يزول منظر الحول. قد تترافق الغضنة مع الحوص أو الإطراق، وتترافق دائماً بتوقف نمو عظام جذر الأنف، وهي شائعة في العرق الأصفر، والمعالجة جراحية تجميلية.

شكل (١-٥) اطراق ولادي أيسر

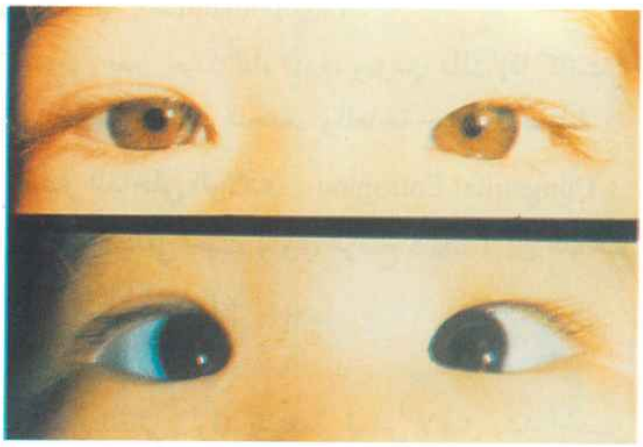

شكل (١-٦) الغضنة (فوق المآق)

٧ – **الشعرة الولادية** Distichiasis :

هي وجود صف ثان من الأهداب خلف الأهداب الطبيعية (شكل ١-٧). قد تصادف في الأجفان الأربعةً وتكون أحياناً أسرية. يتحملها المريض غالباً ولا تزعجه إلا إذا كانت الأهداب متجهة للخلف فتخرش القرنية والملتحمة، وهنا يستطب العلاج الجراحي.

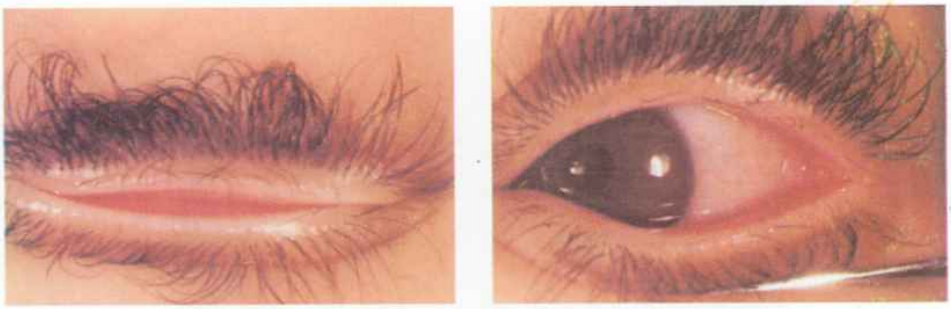

شكل (١-٧) الشعرة الولادية

٨ – **انعدام الأجفان** Ablephary :

هو الفقد التام للأجفان أو قد تكون صغيرة جداً، ويترافق دائماً بسوء تشكل في العين.

٩ – **عين الأرنب** Lagophthalmos :

هي عدم إغماض العين جيداً أثناء النوم، ويؤدي ذلك إذا كانت الحالة شديدة إلى تقرح في القرنية والملتحمة ويحدث التجفف والمعالجة جراحية تجميلية.

١٠ – **الشتر الداخلي الولادي** Congenital Entropion :

يحدث في الجفن السفلي حيث يلتوي الرصغ Tarsus إلى الداخل مؤدياً أحياناً إلى تخريش القرنية (شكل ١-٨) .

المعالجة :

قد يحدث تحسنٌ تلقائي، أوقد يستعمل قماشٌ لاصق يشد الجفن للخارج، وإذا لم يحدث تحسن يُلجأ للجراحة .

الفصـل الثـالث

آفـات الأجفـان Eye lid lesions

البحـث الأول

أمـراض الأجفـان Eye lid diseases

١ – التهاب أحفة الأجفان Blephritis :

هو مرض مزمن كثير الحدوث عند الأطفال واليافعين، ويتظاهر بعدة أشكال:

آ – الشكل الاحمراري: يظهر احمرار في أحفة الأجفان فقط.

ب – الشكل التقشري: تظهر قشورٌ صغيرة بيضاء نخالية الشكل تتوضع على حافة الجفن بين الأهداب، وأثناء سقوط القشور أو إزالتها قد تسقط بعض الأهداب لكنها تعود وتنبت من جديد لأن أجربتها الشعرية سليمة.

جـ – الشكل التقرحي: تظهر قشور بيضاء مصفرة ملتصقة بشدة على أحفة الأجفان، إذا رُفعت تُلاحظ تقرحات صغيرة. تسقط الأهداب في هذا الشكل ولا تنبت ثانيةً بسبب تموّت جراب الشعرة، بينما تكون بقية الأهداب ملتصقة بالإفرازات المتيبسة، كما يلاحظ على حافة الجفن الآثار الندبية للتقرحات التي شُفيت.

د – الشكل المختلط: يتصف بوجود الأشكال السابقة معاً.

هـ – الشكل الطفيلي: يشبه ظاهرياً الشكل التقشري إلا أنه عوضاً عن القشور توجد بين الأهداب بيوض وقمل العانة.

الأسباب : يُشاهد التهاب حواف الأجفان عند الأشخاص والأسر ذات البنية الحرضية التحسسية أو فقيرة الدم، والمعرضين للسهر والمخرشات الخارجية والتهابات

الملتحمة والطرق الدمعية المزمنة وأسواء الانكسار.

الأعراض : يشكو المصاب من حس حرق وحكة ودماع وتعب أثناء القراءة والانزعاج من الضوء والغبار والدخان.

السير : التهاب حواف الأجفان، مرضٌ مزمن يستمر سنين عديدة، ويمر بفترات تحسن وقد يتم الشفاء تلقائياً في سن البلوغ.

الإختلاطات : يؤدي التهاب حواف الأجفان التقرحي إلى زوال الأهداب أو حدوث الشعره أو الشتر الداخلي نتيجة التكمش الندبي، بالإضافة لالتهاب القرنية والملتحمة المتكرر.

المعالجة : ليس هناك علاج شافٍ. يُنصح المريض بوضع نظارات شمسية لحماية العين من المؤثرات الخارجية، والعيش في مكان صحي وإزالة الأسباب إن وجدت، ويعطى كمعالجة عرضية قطرات ومراهم الصادات والستيروئيدات القشرية.

٢ – الشعيرة Stye أو Hordeolum :

هي خمج بالمكورات العنقودية في غدد زايس أو مول، وهي الشعيرة الخارجية، أو يكون الخمج بغدد ميبوميوس وهي الشعيرة الداخلية، وتعد كدمل صغير في الجفن (شكل ١–٩).

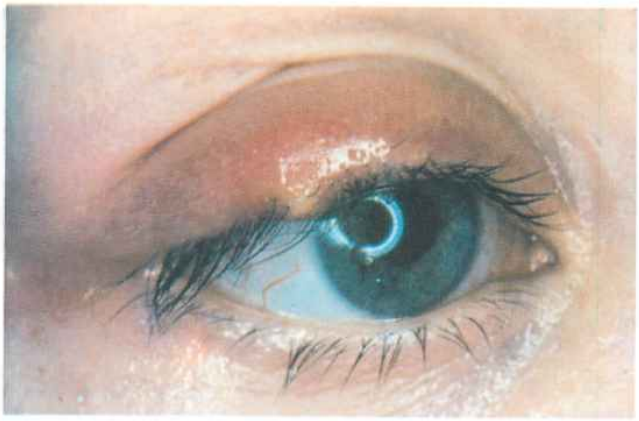

شكل (١–٩) شعيرة

الأعراض : يشكو المصاب من انتباج واحمرار وحرارة موضعية ووذمة في الجفن وأحياناً الملتحمة مع ألم. تكون الأعراض خفيفة في الشعيرة الخارجية وشديدة في الشعيرة الداخلية. ينتهي الخمج بالتقيح وقد ينبثق القيح عن طريق الجلد أو الملتحمة، وإذا تعذر ذلك تلقائياً يفجّر جراحياً بإجراء شق مواز لحافة الجفن في الشعيرة الخارجية أو عمودياً على حافة الجفن في الشعيرة الداخلية.

المعالجة : تُستعمل كمادات حارة مع الصادات موضعياً، وأحياناً عن الطريق العام في الخمج الشديد.

٣ – البردة Chalazion :

سُميت البردة لأنها تشبه حبة البرد، وقد ظنها الأطباء العرب قديماً أنها ماء متجمّد في الجفن، والحقيقة أن البردة هي التهاب مزمن في غدة ميبوميوس مع انسداد قناتها المفرغة (يوجد في الجفن العلوي ٣٠-٤٠ غدة، وفي الجفن السفلي ٢٠-٣٠ غدة) (شكل ١-١٠).

شكل (١-١٠) بردة

تكون البردة صغيرة في البدء وتكبر ببطء، ولا تترافق بألم أو أية أعراض التهابية سوى الانزعاج من ثقل الجفن. إلا أنها قد تسبب تشوشاً في الرؤية لضغطها على القرنية مُحدِثةً جرح بصر. تبدو البردة على شكل ورم صغير مدور صلب يتحرك الجلد عليه، وتبرز إما نحو الجلد أو الملتحمة.

المعالجة: معالجة البردة في معظم الأحيان جراحية، وتستأصل عن طريق الملتحمة إذا كانت بارزة للداخل بإجراء شق عمودي على حافة الجفن وتجريف محتوياتها. أما إذا كانت بارزة للخارج فتستأصل عن طريق الجلد، ويُجرى الشق هنا موازياً لحافة الجفن.

يمكن معالجة البردة دوائياً وذلك بحقنها بوساطة إبرة رفيعة جداً (قياس ٣٠) مقدار ٠,١ – ٠,٢ مل من ثنائي أسيتات التريامسينولون Triamcinolone Diacetate بتركيز ٥ ملغ/مل مع مخدر لينفوكائين، وتصل نسبة الشفاء حتى ٨٠٪ من الحقن الأول، ويمكن إعادته بعد أسبوعين، كما يمكن تجربة المعالجة بالتتراسكلين عن الطريق العام عند تكرار النكس وكان عند المريض عد وردي أو التهاب جلد ذهمي، وإذا فشلت المعالجة الدوائية يُلجأ للعلاج الجراحي كما ذُكِرَ سابقاً.

٤ – تحصي غدد ميبوميوس (رمل الملتحمة) Mybomious gland lithiasis :

هو تكثف وتراكم إفراز غدد ميبوميوس مع خلايا ابتليالية وأملاح كلسية بحيث تصبح صلبة قاسية كالرمل ضمن الغدة (شكل ١–١١).

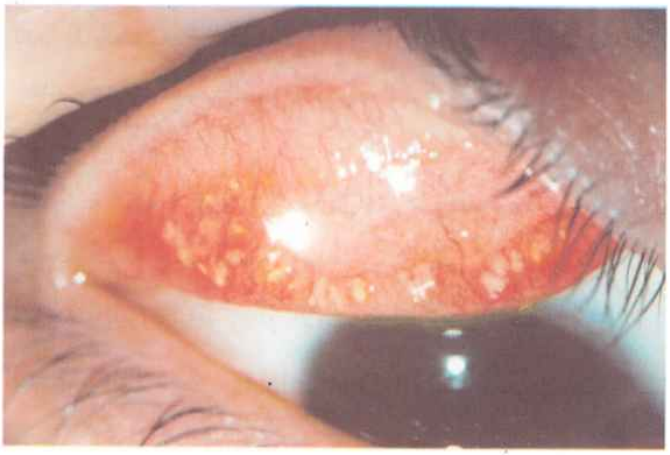

شكل (١–١١) تحصي غدد ميبوميوس

يبدو التحصي عند قلب الجفن على شكل بقع صغيرة صفراء (يلتبس معها بأجربة التراخوم). لا يشكو المصاب إلا إذا ازداد حجم الحصاة وثقبت الملتحمة مسببةً تخريشاً وشعوراً بجسمٍ غريب في العين.

المعالجة : جراحية دائماً ، بشق الملتحمة عمودياً على حافة الجفن فوق كل غدة محصاة وإخراج محتوياتها.

البحث الثاني

اضطراب وضعية الأهداب والأجفان

Position Disorders of eyelashes and eyelids

١ – **الشعرة** Trichiasis : هي تغيير مكتسب لاتجاه بعض الأهداب نحو الخلف، وتؤدي لتخريش الملتحمة وإلى السبل والقرحات القرنية. تحدث الشعرة كاختلاط للتراخوم والتهاب حواف الأجفان المزمن وبخاصةً التقرحي.

المعالجة :

أ – أبسط المعالجات هي قلع الأهداب إلا أنها تعود بعد ٤-٦ أسابيع وبذلك يجب إعادة القلع.

ب – تشريد الشعرة الكهربي Electrolysis ، وذلك بتخريب جراب الهدب بتيار كهربائي وبوساطة إبرة رفيعة جداً تدخل حتى جراب الهدب.

جـ – المعالجة القرية Chryotherapy، بوساطة جهاز خاص يُعطي عشرين درجة مئوية تحت الصفر ولمدة ٢٥ ثانية.

د – المعالجة بالليزر الياقوتي أو الآرغون بطرائقٍ خاصة.

٢ – **الشعرة الولادية** Distichiasis : وقد ذكرت مع آفات الأجفان الولادية.

٣ – **الشتر الداخلي** Entropion : هو انقلاب حافة الجفن إلى الداخل مما يؤدي لتخريش وتقرح القرنية والملتحمة البصلية، والشعور بجسمٍ غريب مع ألم ودماع واحتقان وخوف من الضياء (شكل ١-١٢).

شكل (١-١٢) شتر داخلي في الجفن السفلي

يكون الشتر الداخلي ندبياً أو تشنجياً أو ولادياً:

أ - الشتر الداخلي الندبي: يتلو ندوب الملتحمة الجفنية كما هو الحال في الحروق والتراخوم والرمد الدفتريائي.

ب - الشتر الداخلي التشنجي: ينجم عن تشنج العضلة الدويرية ويصادف دائماً في الجفن السفلي. يحدث عند الأطفال أثناء التهاب الملتحمة والقرنية أو بعد وضع رباط ضاغط على العين لمدة طويلة كما في العمليات الجراحية، ويحدث الشتر الداخلي أيضاً عند الشيوخ وذلك بسبب ترهل الجلد وغؤور العين.

المعالجة: إذا كان الشتر الداخلي تشنجياً لسبب ما يزال السبب أما فيما عدا ذلك فالمعالجة جراحية دائماً ولها عدة أساليب.

٤ - الشتر الخارجي Ectropion : هو انقلاب حافة الجفن للخارج. يشكو المصاب من الدماع (لانقلاب النقطة الدمعية للخارج وابتعادها عن البحيرة الدمعية) ومن التهاب في الملتحمة مزمن بسبب التعرض، وبالتالي تتضخم وتتجفف وفي الحالات المتقدمة تتعرض القرنية أيضاً للتقرح (شكل ١-١٣).

يكون الشتر الخارجي في الجفن العلوي أو السفلي أو في الاثنين معاً وله أربعة أشكال سريرية :

شكل (١-١٣) شتر خارجي

أ – **الشتر الخارجي التشنجي** Spasmodic Ectropion : يصيب الأطفال وينجم عن تشنج الألياف الخارجية للعضلة الدويرية.

ب – **الشتر الخارجي الشللي** Paralytic ectropion : يحدث في شلل العصب الوجهي (الزوج السابع) الذي يعصب العضلة الدويرية المسؤولة عن إغماض العين، وبذلك تبقى العين مفتوحة (عين الأرنب Lagophthalmos)، مما يؤدي إلى تجفف القرنية والملتحمة وتقرحهما، كما يحدث دماع لابتعاد النفطة الدمعية عن البحيرة الدمعية. وللوقاية من هذه الاختلاطات يجب الإسراع لحماية القرنية، ففي الحالات الخفيفة يمكن إغلاق العين بقماش لاصق مع وضع مراهم مطرية. أما في الحالات الشديدة فيجب إجراء خياطة جزئية أو تامة لحواف الأجفان ريثما يُشفى شلل العصب الوجهي إذا كان قابلاً للشفاء.

جـ – **الشتر الخارجي الندبي** Cicatricial ectropion : يحدث في ندوب جلد الأجفان بعد الحروق والجروح والخراجات ونواسير الحافة العظمية للحجاج.

المعالجة : جراحية تجميلية تؤخذ طعوم حرة أو مذنبة أو بأساليب أخرى.

د – الشتر الخارجي الشيخي Senile Ectropion : ينجم عن نقص في مرونة الجلد وضعف العضلة الدويرية، ويشاهد في الجفن السفلي فقط ويؤدي للدماع وتضخم الملتحمة وتجففها .

المعالجة: جراحية بأساليب عديدة كاستئصال جزء مثلثي من الجفن أو كي عميق للملتحمة موازٍ لحافة الجفن.

هـ – الإطراق Ptosis : هو انسدال الجفن العلوي بالنسبة للمقلة، وله أشكال عديدة حسب السبب (شكل ١-١٤).

شكل (١-١٤) اطراق شديد في الجهتين (قبل وبعد العملية بطريقة التعليق)

أ – **الإطراق العصبي المنشأ** Neurogenic Ptosis :

ينجم عن عيب Defect ولادي أو مكتسب في تعصيب العضلة الرافعة للجفن، وقد بُحث الإطراق الولادي مع الشذوذات الولادية. أما الإطراق المكتسب فيحدث في شلل الزوج القحفي الثالث (المحرك المشترك) أو في شلل الودي العيني Oculo Sympathetic كما في تناذر هورنر. وهناك حالات أخرى كما في شذوذ التعصيب بعد شلل الزوج الثالث وتناذر ماركوس كن الفكي العيني.

ب – **الإطراق السفاقي** Aponeurotie Ptosis : تكون العضلة الرافعة للجفن طبيعية في هذه الحالة إنما يوجد حصار أو عيب في السفاق يحول دون نقل القدرة من العضلة إلى الجفن وهذا العيب في السفاق يمكن أن يكون تمزق موضع أو وهناً معمماً أو تمططاً أو فك ارتكاز السفاق عن حافة الرصغ Tarsus.

جـ – **الإطراق الشيخي** Involutional Ptosis : ينجم عن استحالة مرتبطة بالعمر في سفاق العضلة الرافعة. (شكل ١-١٥) . يكون ثنائي الجانب عادةً، ويمكن أن يلتبس مع إطراق الوهن العضلي لأنه غالباً ما يسوء في نهاية النهار بسبب التعب في عضلة موللر التي تعمل كثيراً لتحافظ على الجفن مرتفعاً.

شكل (١-١٥) اطراق شيخي

د – الإطراق بعد العمليات الجراحية: يشاهد بنسبة ٥٪ بعد عمليات الساد أو الزرق وانفصال الشبكية، وينشأ من الرض على الجفن أو من تمزق أو انفكاك سفاق رافعة الجفن أثناء تثبيت العضلة المستقيمة العلوية في العمليات الجراحية .

هـ – الإطراق بارتخاء الجفن Blepharochalasis :نادر الحدوث، يشاهد عند البلوغ وفي الجنسين، ويصيب أحياناً الجفن السفلي، وقد يكون وحيد الجانب وله شكلان ضخامي أو ضموري.

و – الإطراق الميكانيكي Mechanical Ptosis: ينجم عن ثقل الجفن العلوي كما في الندوب وارتخاء الجفن أو الأورام والوذمة فيه .

ز – الإطراق الكاذب Pseudo Ptosis: يحدث عندما يفقد الجفن العلوي لسنده الطبيعي كما في ضمور أو فقد أو صغر العين أو يكون الجفن العلوي في العين الثانية منكمشاً Retraction أو في ضمور المسند الشحمي كما في الشيوخ، أو في كسور الحجاج وغؤور العين أو في زيادة جلد الأجفان عند الشيوخ.

ح – الإطراق العضلي المنشأ Myogenic Ptosis: ينجم عن إصابة العضلة الرافعة نفسها لعدم تمايزها كما في الإطراق الولادي أو لإصابة مكتسبة كما في الضمور العضلي والوهن العضلي الوخيم.

الفصـل الرابـع

أورام الأجفـــان

أورام الأجفان إما سليمة أو خبيثة .

البحـث الأول

أورام الأجفـان السـليمة

ونذكر الأورام الأكثر مشاهدةً:

١ – اللويحة الصفراء Xanthelasma : هو ورم مسطح تحت الجلد ضارب للصفـرة Yellowish مكون من الكوليسترول والشحم Lipid (وليس بالضرورة أن تكون نسبة الكوليسترول والشحوم في الدم مرتفعة). تغلب مشاهدته عند النساء المسنات في الثلث الأنسي من الجفنين العلويين وبشكلٍ متناظر غالباً (شكل ١-١٦).

شكل (١-١٦) لويحة صفراء

قد تظهر اللويحة في جفن واحد أو في الأجفان الأربعـة. تنمـو ببـطء شـديد ولا تزعج المريضة إلا بشكلها وتعالج جراحياً.

٢ – **المليساء السارية** Molluscum Contagiosum :تسببها إحدى حماة الجدري الراشحة، وهي ورم متعدد ،مدور صغير شاحب شمعي ومسرر (شكل ١-١٧).

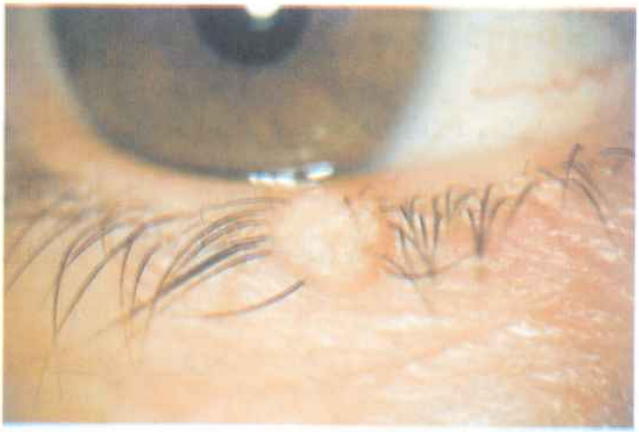

شكل (١-١٧) مليساء سارية

يحوي مادة تشبه الدهن وقد يترافق مع التهاب ملتحمة جرابي مزمن والتهاب قرنية سطحي.

المعالجة: يجرى تبزيع هذه الأورام وإخراج محتواها ثم تعقيم المنطقة بالكحول اليودي بنسبة ١٪ أو البوفيدون Povidon .

٣ – **الكيسة الجلدانية (نظيرة الأدمة)** Dermoid Cyst : هي ورم خلقي مدور واضح الحدود (شكل ١-١٨).

شكل (١-١٨) كيسة جلدانية

عميق يلامس العظم والجلد متحرك عليه. تتوضع الكيسة الجلدانية غالباً على النهاية الوحشية للحاجب، ويندر وجودها في القسم الأنسي منه، وفي مثل هذه الحالة يجب تفريقها عن الكيسة السحائية (نجري تصويراً شعاعياً أو طبقياً محورياً لنفي ذلك). تنمو الكيسة ببطء لكنها تنمو بسرعة في سن البلوغ.

المعالجة : تُستأصل جراحياً وتحوي مواداً ذهمية وأشعاراً.

٤ – الورم الوحمي Nevus : هو ورم ولادي صباغي مسطح أملس (شامة) أو يكون بارزاً عليه بعض الأشعار (الخال) (شكل ١-١٩).

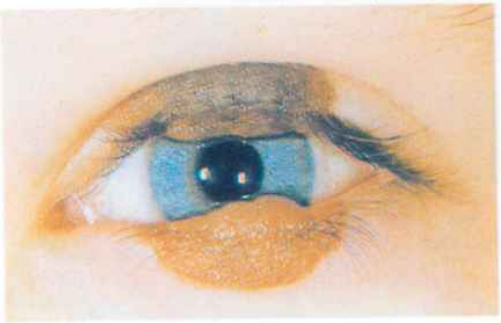

شكل (١-١٩) ورم وحمي

يظهر الورم الوحمي على حافة الجفن شاملاً الجلد والملتحمة. وقد يظهر على الجفنين العلوي والسفلي لعينٍ واحدة وبشكل متناظر.

المعالجة : يستأصل الورم الوحمي استئصالاً تاماً وواسعاً وبشكلٍ مبكر بخاصةً إذا طرأت عليه علامات الاستحاله الخبيثة كزيادة الحجم والتقرح.

٥ – الوعاؤوم (الورم الوعائي) Angioma **(وحمة الفريز** Strawberry Nevus): يظهر خلال ستة الأشهر الأولى من العمر حيث يبدو على شكل بقعة حمراء مسطحة تنمو عادةً حتى عمر ١٢ شهراً حيث يبدأ بالتراجع تلقائياً (شكل ١-٢٠)، ويزول تماماً في ٧٥٪ من الحالات حتى عمر سبع سنوات.

شكل (١-٢٠) وعاؤوم

يُشاهد الوعاؤوم غالباً في الجفن العلوي، ويسبب أحياناً الإطراق الذي قد يكون شديداً ويؤدي إلى الغمش Amblyopia. قد يمتد الوعاؤوم في بعض الحالات إلى الحجاج، ويمكن أن يكون أحد عناصر متلازمة ستبرج وبير (الوحمة الخمرية Portwinestain). وقد يتراءى بجميع الأشكال التشريحية (كهفياً ، شعرياً ، ليمفاوياً دموياً ، لمفاوياً وعائياً).

المعالجة: يعالج الوعاؤوم إذا لم يتراجع ذاتياً بالأدوية وذلك بأن يحقن داخل الورم وبإبرة رفيعة جداً قياس ٣٠ كمية قليلة ومتساوية من التريام سينولون ٤٠ ملغ/مل والبيتاميتازون ٦ ملغ/مل (Deprofs). يبدأ الورم بالتراجع خلال أسبوعين ، وإذا اقتضى الأمر يمكن إعادة الحقن مرة ثانية وحتى ثالثة بفاصل شهرين مع أخذ العلم أنه يمكن أن نشاهد بعض الاختلاطات لحقن الستيروئيدات. وأخيراً يمكن اللجوء للأشعة والجراحة. وتستفيد الوحمات الخمرية من المعالجة بالليزر الأصفر والأرغون.

٦ – **الأورام الغدية** : تحدث على حساب الغدد الذهمية أو العرقية وهي على الغالب متناظرة وسليمة والمعالجة جراحية.

٧ – **الورم الحليمي** Papilloma : هو من أكثر أورام الجفن سلامةً. وهو تبارز منتظم واضح الحدود، ويحوي تشريحياً مختلف طبقات الجلد. قد يكون ذا قاعدة عريضة أو ذات سويقة Pedunculated (شكل ١-٢١).

شكل (١-٢١) ورم حليمي

٨ – **القرن الجلدي** Cutaneous Horn :يصيب القـرن الجلـدي الشيوخ (شـكل ١-٢٢) ، ويترافق غالباً بخلل تنسج (تقران سعفي ضيائي Actinic Keratosis) أو بآفـات ورمية (سرطانة وسفية الخلايا Squemous cell carcinoma) ولذلك عند استئصال القـرن يجب أخذ خزعة من قاعدة الاستئصال لمعرفة الحالة الأمراضية .

شكل (١-٢٢) قرن جلدي

٩ – **العصبوم الضفيري** Plexiform Neuroma : ورم ولادي يستقر غالباً في الجفـن العلـوي ويسـبب الإطـراق. يتميز بـالجس بملمـس دودي محبحـب، والشـعور بالأعصاب كحبال بلاستيكية وهـو غـير مـؤلم. قـد يتجـاوز الـورم في بعـض الحـالات المتقدمة الجفن ليشمل نصف الوجه، وقد يترافق ببقـع قهـوة بحليـب تلفـت الانتبـاه إلى التوضع الجفني لداء ربكلنفاوزن.

البحث الثاني

أورام الأجفـان الخبيثـة

Malignant Eyelid Tumors

إن الفحص السريري الجيد يُمكن من الاشتباه بخباثة أية آفـة قاسـية وغـير مؤلمـة متوضعة على الأجفان.

١ – تكون الآفة الخبيثة ملتصقة بـالعمق مـع تضخـم العقـد اللنفاويـة الموافقـة، حيث أن الدوران اللمفاوي للجفن العلـوي واللحـاظ الوحشـي يصـب في

العقد أمام الأذن في حين أن الدوران اللمفاوي للجفن السفلي واللحاظ الأنسي (المآق) يصب في العقد تحت الفك.

٢ - يظهر الورم الخبيث تقرحاً غير مؤلم وتوعية سطحية وتزايداً في الحجم بالفحوص المتتالية.

٣ -- يظهر فحص الآفات الخبيثة بالمصباح الشقي بعض التبدلات الطفيفة كتخرب موضع للأهداب أو فوهات غدد ميبوميوس أو في بعض مناطق محددة في جهةٍ واحدة من التهاب حواف أجفان مزمن.

وسنذكر أكثر الأورام الخبيثة في الأجفان مشاهدةً:

١ - غرن الأجفان Palpebral Sarcoma : هي أورام نادرة تنشأ على الجلد والملتحمة، وتجتاح الأجفان وتمتد للحجاج وتنتهي بالموت.يتألف غرن الأجفان نسيجياً من خلايا مغزلية وهو مقاوم للأشعة.

٢ - السرطانة الوحمية Nevo carcinoma : وتشمل السرطانة الملانية Melano Sarcoma البدئية والسرطانة الملانية التالية لورم صباغي سليم، ومن حسن الحظ أن هذه الخباثات نادرة إلا أنها مميتة.

٣ - غرن كابوزي Kaposi's Sarcoma :هو ورم وعائي يترافق كثيراً مع مرض نقص المناعة المكتسب (AIDS)، وقد يكون أول ظاهرة له (شكل ١-٢٣).

شكل (١-٢٣) سرطان كابوزي

يكون في البدء قرنفلي اللون Pink ثم أحمر بنفسجياً بحيث يلتبس مع الفرفرية أو الورم الدموي أو الوحمة،ومع تقدم الإصابة يكبر بسرعة، ويمكن أن يتقرح ويصبح نازفاً. يتحسن غرن كابوزي بالمعالجة الشعاعية بمقدار خفيف.

٤ – الغرن اللمفي Limpho Sarcoma: ورم نادر، ويشمل اللمفوما واللمفوساركوما، ويصعب التمييز سريرياً ونسيجياً بين هذين النوعين الخبيثين. تشاهد اللمفوما في سياق ابيضاض الدم Leukemia، وتترافق أحياناً بجحوظ وضخامة عقدية موافقة. أما اللمفوساركوما فقد تكون معزولة أو جزء من غران لمفي معمم، وبين هذين الشكلين توجد أشكال انتقالية.

٥ – سرطانة الغدد الذهمية Sebaceous Gland Carcinoma: وهي نادرة تصيب عادةً الكهول، وتنشأ على حساب غدد ميبوميوس (مع أنه تحدث أحياناً على غدد زايس)، والغدد الذهمية في الحاجب واللحيمة Caruncle (شكل ١-٢٤).

شكل (١-٢٤) سرطانة غدد ذهمية

وهي أشيع في الجفن العلوي لكثرة غدد ميبوميوس (٣٠-٤٠ غدة) بعكس الظهارومات القاعدية أو حرشفية الخلايا. يصعب تشخيص سرطانة الغدد الذهمية في البدء لقلة علامات الخبث. وتلتبس كثيراً مع بردة ناكسة أو التهاب ملتحمة مزمن،ونظراً لصعوبة التشخيص والتأخر بالمعالجة فإن نسبة الوفيات تصل حتى ١٠٪.

تحدث الانتقالات إلى العقد اللمفاوية في الناحية الموافقة وإلى الكبد والدماغ

لذلك فإنها سيئة الإنذار.

٦ – **الظهارومات The Epitheliomas**: من أكثر أورام الأجفان مصادفةً، وتشكل ٩٠٪ من أورام الأجفان الخبيثة. تُشاهد عند المسنين ونادراً عند الشباب، وتأخذ دائماً تقريباً شكل الظهارومات المالبيغية التي يمكن أن تكون قاعدية الخلايا وهي الأكثر مصادفةً Basal cell Carcinoma (B.C.C) أو وسفية الخلايا (شائكة) Squemous Cell Carcinoma.

أ – سرطانة الخلية القاعدية B.C.C: هي من أشيع أورام الأجفان الخبيثة، تتميز بالامتداد عمقاً وأول علامة للخبث هي تمزق الغشاء القاعدي. أكثر ما تشاهد في الجفن السفلي يتلو ذلك اللحاظ الأنسي (المآق) ثم الجفن العلوي واللحاظ الوحشي (شكل ١–٢٥).

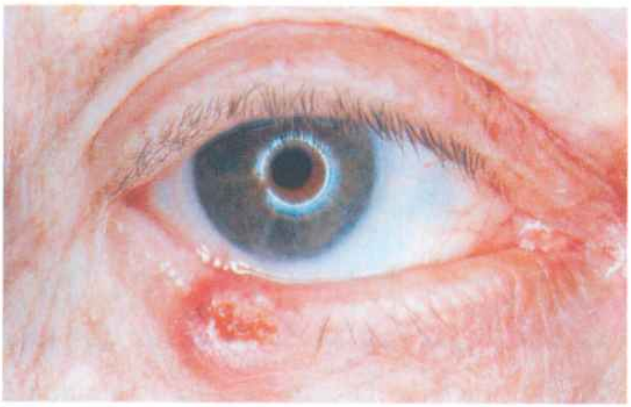

شكل (١–٢٥) سرطانة الخلية القاعدية

تنمو ببطء وتجتاح موضعياً ولا تنتقل بعيداً. تميل الأورام القريبة من اللحاظ الأنسي للانتقال إلى الحجاج والجيوب، ويصعب تدبيرها.

تتصف سرطانة الخلية القاعدية بتبارز صغير (٥–١٠ مم) مستدير أو بيضوي مشرشر قليلاً في المركز، تحيط به تبارزات صغيرة هي اللآلئ البشروية.

يكون الورم قاسياً وغير مؤلم، وهذا من علامات الخبث، تظهر عليه مع الوقت قشور قاسية إذا ما أُزيلت يظهر سطح نازف. كما يحدث ضخامة غدية.

المعالجة : يجب التأكيد على التشخيص الباكر عندما تكون السرطانة صغيرة الحجم، وعندها تستأصل جراحياً مع هامش أمان وترسل للفحص النسيجي. أما عندما يزداد الحجم تتعذر المداخلة الجراحية، وإذا أُجريت يكون الاستئصال واسعاً، ويصعب إعاضة وترميم الضياع ويحتاج لعدة مداخلات ترميمية وتجميلية. وفي حال استحالة الجراحة توجب المعالجة الشعاعية لأن سرطانة الخلية القاعدية تستجيب جيداً لها.

ب - سرطانة الخلية الوسفية (S.C.C): أقل شيوعاً من سرطانة الخلية القاعدية، تُصادف بنسبة ٥-١٠٪ لكنها أكثر عدوانية Agressive حيث تتسع سطحاً وتنتقل بعيداً إلى العقد اللمفية الموافقة (شكل ١-٢٦).

شكل (١-٢٦) سرطانة الخلية الوسفية

تنمو سرطانة الخلية الوسفية (شائكة الخلايا) على آفة سابقة كتقران جلدي سعفي Actinc Keratosis أو داء بوين Bowen's Disease أو ذئبة Lupus أو ندبة حرق وتميل للتوضع على الجفن العلوي وحافة الجفن.

تتصف سرطانة الخلية الوسفية بحدوث وسوف متقرنة تأخذ شكل كرات بشروية متقرنة، وقد لا توجد هذه الكرات. ويلاحظ عندها تجمع الخلايا المالبيغية بوساطة جسور Bridges بين الخلايا وهي صفة مميزة.

المعالجة: جراحية باكرة قبل أن تتسع وتنتقل وعندما يؤدي الاستئصال لضياع مادي كبير ومشوِّه، ويحتاج لعدة عمليات ترميمية وتجميلية.

الباب الثاني

جهـــاز الدمـــع

الفصل الأول

لمحة تشريحية فيزيولوجية

تشريح وفيزيولوجيا :

يبلل الدمع القرنية والملتحمة بشكل مستمر مكوناً طبقة تعزل ظهارتهما عن الوسط الخارجي ، وتلعب هذه الطبقة دوراً في الدفاع عن العين ضد الإنتانات ، وفي تغذية القرنية وتحسين سطحها الكاسر للضوء .

تبقى طبقة الدمع ثابتة بفضل التوازن الذي يحصل بين إفراز الدمع وإفراغه ، وإذا ما اختل هذا التوازن قد يحدث جفاف بالعين أو دماع .

البحث الأول

لمحـــة تشـــريحيـة

يقسم جهاز الدمع إلى قسمين : جهاز الإفراز وجهاز الإفراغ .

أ – جهاز الإفراز :

ويتألف من مجموعة من الغدد الدمعية ، التي تقسم إلى الغدة الدمعية الأساسية والموجودة ضمن الحجاج في الزاوية العلوية الوحشية الأمامية ، والغدد الدمعية الثانوية والموجوة ضمن الأجفان والملتحمة .

وهنالك نوعان من الإفراز :

١ – **الإفراز الأساسي** : وهو المسؤول عن تشكيل الطبقات الثلاث لفلم الدمع ولا يمكن الاستغناء عنه أبداً بالنسبة للعين ، وتقوم بإفرازه ثلاثة أنواع من الغدد :

١ – الغدد المخاطية : وهي غدد هنلة Henlé والتي توجد في الملتحمة الجفنية ، وغدد مانز Manz الموجودة في الملتحمة البصلية قرب الحوف ، بالإضافة إلى الخلايا الكأسية Calciformes التي تنتشر بالملتحمة بين خلايا الظهارة.

٢ – الغدد الدمعية المساعدة : وتفرز الجزء المائي من فلم الدمع ، وهي غدد

كـراوس Krause الموجـودة في قعــر رتجــي الملتحمــة ، وغــدد ولفرينــغ Wolfring الموجودة على الحافة العلوية للغضروف الجفني .

٣ – الغدد الشحمية : وهي غدد ميبوميوس Meibomius وتوجد ضمن سماكـة الغضروف الجفني ، ويبلغ عددها نحو خمس وعشـرين في الجفـن العلـوي ، ونحو العشرين في الجفن السفلي ، وتتميز هذه الغدد بغزارة الإفراز . وغدد زايس Zeiss والتي توجد على مستوى حافة الجفن وهي غدد دهنية ملحقة بالأهداب ، وغدد مول Moll وهي غدد عرقية ملحقة بالأهداب أيضاً .

٢ – الإفراز الانعكاسي : ويأتي من الغدة الدمعية الأساسية الموجودة بالحجاج في المنطقة العلوية الوحشية الأمامية للعظم الجبهي . الغدة شكلها متطاول وهــي بحجـم اللوزة ولونها رمادي – وردي وهي محاطة بالسمحاق ولها ٦ – ١٢ قناة إفــراغ تفتـح كلها في الرتج العلوي للملتحمة .

ولهذه الغدة امتداد ضمن الجفن العلوي ويسمى : الغـدة الدمعيـة الثانويـة والـتي تقوم بدورها بالمساهمة بإفراز الدمع الانعكاسي (الشكل ٢–١) .

الشكل (٢–١) الغدة الدمعية الثانوية

تتغذى هاتان الغدتان من الشريان الدمعي وهو أحد فروع الشريان العيــني . وتتلقـى تعصيبها من العصب الدمعي (أحد فروع العصب العيني) ومن العصب الدمعــي – الجفـني (أحد فروع العصب الفكي العلوي) ، وكذلك مـن شبكة عصبيـة نظـيرة وديـة تعـبر في طريقها إلى الغدة الدمعية طريق العصب الوجهي نفسه حتى النواة الركبية .

يمكن إثارة الإفراز الإنعكاسـي عـن طريـق تنبيـه حسـي محيطـي مثـل الرضـوض

والتهاب القميص العضلي الوعائي والتعرض للبرد إلخ ... وعن طريق تنبيه شبكي بوساطة الضوء ، وكذلك عن طريق تنبيه نفسي إنفعالي .

ب – جهاز الإفراغ :

يتم إفراغ الدمع بوساطة الطرق الدمعية التي يخرج عبرها الدمع بعد تجمعه في البحيرة الدمعية والتي تتشكل من تجمع النهر الدمعي العلوي والنهر الدمعي السفلي . البحيرة الدمعية فراغ مثلثي الشكل يتراكم فيه الدمع ، قمته هي الزاوية الداخلية للجفنين وقاعدته تقع بين نقطتي الدمع العلوية والسفلية ، وفي قاعه الثنية الهلالية .

تتألف الطرق الدمعية من :

١ – النقطة الدمعية العلوية والسفلية ، وتوجد في قمة بروز يسمى الحليمة الدمعية ، بشكل فتحة تتجه نحو الخلف لتلامس الملتحمة البصلية . توجد النقطة الدمعية العلوية على بعد ٦ ملم تقريباً من زاوية العين الداخلية ، بينما تبعد النقطة السفلية نحو ٧–٨ ملم .

شكل الفتحة دائري أو بيضوي وهي محاطة بغشاء سميك غير موعى هو امتداد لغضروف الجفن ، لذا فإن النقطة الدمعية تبقى مفتوحة على الدوام .

٢ – القنية الدمعية : العلوية والسفلية ، وتتألف من قسمين : قسم عمودي قصير يسير ضمن سماكة الجفن ويزداد توسعاً بابتعاده عن النقطة الدمعية ، وقسم افقي يسير على طول حافة الجفن الحرة بشكل موازي لها وقريب منها ثم يتجه عميقاً نحو رتج الملتحمة باتجاه كيس الدمع ويمر خلف الرباط الجفني الأنسي .

٣ – القنية الجامعة : تتحد القنيتان العلوية والسفلية في ٩٠٪ من الحالات لتشكلا قنية جامعة طولها نحو ٢ ملم .

٤ – كيس الدمع : تنفتح القنية الجامعة ضمن كيس الدمع ، الموجود ضمن الميزابة الدمعية في الحجاج والمحاط بالسمحاق الذي يلتصق بشدة إلى الخارج مع النسيج العضلي والليفي في منطقة المآق ، بينما يسهل تسليخه من الداخل عن الميزابة الدمعية العظمية . يمر الرباط الجانبي الأنسي أمام قمة كيس الدمع بشكل أفقي ، وهذا الرباط يمكن رؤيته تحت الجلد مما

يفيد في جراحة الطرق الدمعية . يقع الجزء السفلي من كيس الدمع تحت ثنيات العضلة الدويرية وفي حال حدوث إنتان في كيس الدمع فإن الناسور يتشكل في هذه المنطقة .

٥ – القناة الدمعية الأنفية : وهي استمرار لكيس الدمع بشكل عمودي ضمن قناة عظمية بين جوف الأنف والجيب الفكي خلف الفرع الصاعد للفك السفلي وتنفتح في الصماخ الأنفي السفلي على بعد نحو ٣ سم من فتحة الأنف الخارجية وتكون فتحة القناة الدمعية الأنفية عادة مغطاة بثنية مخاطية تزول عند الولادة غالباً وتدعى صمام هاسنر Hasner (الشكل ٢-٢) .

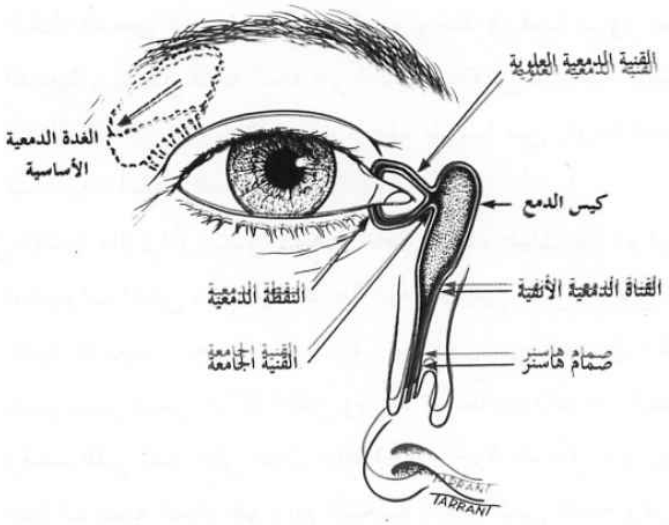

الشكل (٢-٢) تشريح جهاز الإفراغ

فلم الدمع :

يتألف من ثلاث طبقات متوضعة فوق بعضها :

١ – الطبقة العميقة : طبقة مخاطية على تماس مباشر مع ظهارة القرنية ، وتشكل سطحاً محباً للماء يمكن أن يمتد فوقها .

٢ – الطبقة المتوسطة : مائية ، وهي الأكثر سماكة (٦ – ١٠) ميكرونات .

٣ – الطبقة السطحية : شحمية ، تقلل من سرعة تبخر فلم الدمع .

يمتد فلم الدمع ليشكل طبقة مستمرة أمام القرنية تحسن من سطحها الكاسر ،

ينتشر الدمع على طول الحافة الحرة للجفن العلوي والسفلي ويمتد فوق الملتحمة بعرض ١-٢ ملم مشكلاً ما يسمى النهر الدمعي الشكل (٢-٣) .

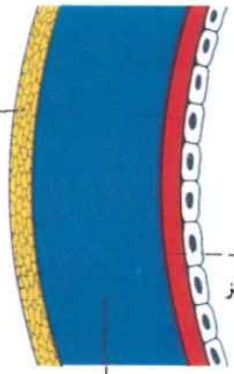

الشكل (٢-٣) طبقات فلم الدمع الثلاثة

البحث الثاني

لمحة فيزيولوجية

تقدر كمية الدمع وسطياً بـ ٧ ملم مكعب ، ويحدث دماع عندما تزيد على ١٠ ملم مكعب ، يتم إفراز نحو ٣ر٠ ملم مكعب بالدقيقة . ولكي لايحدث دماع يجب أن يحدث توازن بين الإفراز - التبخر - الإفراغ .

تبلغ قرينة إنكسار فلم الدمع ٣٣ر١ ، الـ PH ٥ر٧ (قلوي خفيف جداً) . حرارته ٣٠ - ٣٥ درجة مئوية .

أما تركيبه الكيماوي فهو : نحو ٩٨٪ ماء ، يوجد فيه شوارد الصوديوم والبوتاسيوم والبيكربونات والغلوكوز والبولة وحموض أمينية وبعض البروتينات التي تلعب دور المضاد الحيوي مثل الغاماغلوبيولين والليزوزيم والاكتوترانسفرين .

أهمية الدمع بالنسبة للعين :

يمنع الدمع العين من الجفاف فيحافظ على حياتها ويلعب دوراً مهماً في الدفاع

ضد الإنتانات ، وفي تغذية القرنية وأكسجتها ويحسن من سطحها الكاسر للضوء .

إذا منعنا الأجفان من الطرف يتمزق فلم الدمع بعد ١٥ - ٤٠ ثانية وهو ما يسمى زمن تحطم فلم الدمع ويتم دراسته لتقدير نوعية فلم الدمع .

وإن ثبات فلم الدمع أمام العين يحدث بفضل آلية حركية تنجم عن طرف الأجفان الذي يزيل الطبقة المخاطية المخربة بسبب هجرة الشحوم السطحية نحو سطح القرنية ، وهنا نلحظ أهمية سلامة الحافة الخلفية لحافة الجفن وملامستها للعين ، كما يثير الطرف الإفراز الشحمي من الغدد الدهنية الموجودة ضمن الغضروف الجفني ويعيد نشر فلم دمع جديد بعد إبعاد الكمية الزائدة من الدمع نحو جهاز الإفراغ أو الوجنة .

يتم إفراغ الدمع بوساطة الطرق الدمعية التي يخرج عبرها بعد تجمعه بالبحيرة الدمعية التي يصيب فيها النهر الدمعي العلوي والسفلي في الزاوية الأنسية للعين كما سبق ذكره ، وبفضل طرف العين حيث تنطبق النقطتان الدمعيتان على بعضهما لمنع خروج الدمع عبرهما ، وتنضغط القنيتان وتقصران فيمر الدمع منهما إلى كيس الدمع الذي يوجد فيه ضغط سالب بسبب الشد الحاصل على جداره الخارجي نحو الخارج من العضلة الدويرية ، ثم ينتهي ضمن الصماخ الأنفي السفلي بعد خروجه من القناة الدمعية الأنفية ، (الشكل ٢-٤) وتسمى هذه الآلية بالمضخة الدمعية .

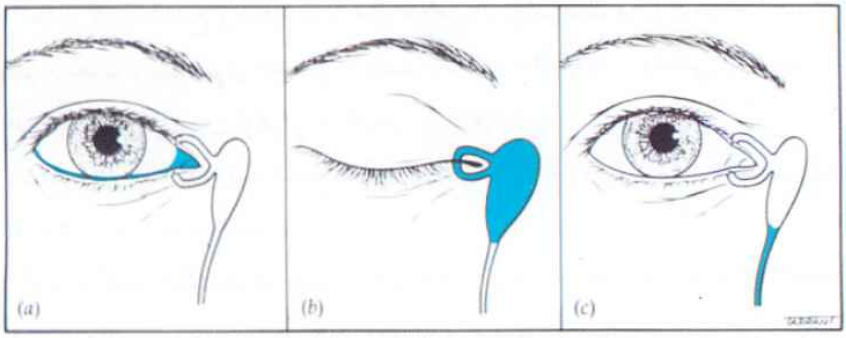

الشكل (٢-٤) المضخة الدمعية

في حال الإفراز الدمعي الأساسي لا يصل شيء إلى جوف الأنف ، بعكس الحالة في فرط الإفراز لأن معظم التصريف يتم عبر الطرق الدمعية .

بعض الفحوص المستخدمة لتقدير كمية الدمع :

١ - تقدير كمية النهر الدمعي : وذلك بالفحص المباشر بوساطة المصباح الشقي ، حيث يجب أن يتجاوز النهر الدمعي ١-٢ ملم حافة الجفن فوق الملتحمة .

٢ - فحص شيرمر Schirmer : ويتم باستخدام شرائط رفيعة من ورق نشاف خاص يوضع طرفها في رتج الملتحمة السفلي في الناحية الوحشية ، بعيداً عن القرنية ، لمدة ٣-٥ دقائق حسب نوع الورق ، فتمتص الدمع الذي يتم إفرازه خلال ذلك الوقت ، وبفضل التدريجات المرسومة على الشريط يمكن تقدير الكمية .

يمكن إجراء هذا الفحص بدون تخدير العين فيقاس الإفراز الكامل بما فيه الجزء الناجم عن التخريش بالشريط الورقي ، أو مع التخدير فيقاس الإفراز الأساسي ، ويكون الفرق بينهما هو كمية الإفراز الإنعكاسي (الشكل ٢-٥) .

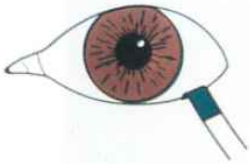

الشكل (٢-٥)
فحص شيرمر

بعض الفحوص المستخدمة لتقدير نوعية الدمع :

١ - أخذ بصمة من الملتحمة بمساعدة ورق خاص يوضع عليها ثم يرفع وتتم بعدها دراسة الخلايا التي تعلق على الورقة بوساطة المجهر .

٢ - قياس كمية المخاط الموجودة ضمن الدمع وكذلك كمية البروتينات وبخاصة الليزوزيم واللاكتونرانسفرين ، وذلك بعد أخذ كمية من الدمع بوساطة أنبوب ماص صغير خاص (الشكل (٢-٦) .

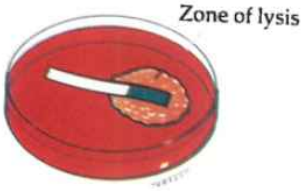

الشكل (٢-٦)
قياس كمية الليزوزيم

٣ - دراسة زمن تحطم فلم الدمع أمام القرنية باستخدام قطرة الفلوريسئين

والمصباح الشقي .

٤ - وضع قطرات حيوية مثل زهر البنغال Rose Bengale أو أخضر الليسامين Vert de Lissamine والتي تلون خلايا الظهارة التي تعاني من تبدلات بسبب نقص الدمع أو تغير بطبيعته ، وذلك في مرحلة مبكرة قبل تساقطها وتشكل القرحات التي تتلون بالفلوريسيئين (الشكل (٢-٧) .

الشكل (٢-٧) تلون الملتحمة بزهر البنغال

الفصل الثاني

أمراض جهاز الدمع

البحث الأول

أمراض الغدد الدمعية

١ – الدماع :

يحدث الدماع بسبب زيادة إفراز الغدد الدمعية ، ويؤدي إلى اضطراب بالرؤية القريبة وذلك بسبب تشكل موشور من الدمع المتجمع عند حافة الجفن السفلي ، كما يؤدي إلى سيلان أنفي .

قد يكون منشأ الدماع نفسي عاطفي ، أو انعكاسي بسبب تخريش للنهايات العصبية الحسية للعصب القحفي الخامس والناجم عن التهاب بالملتحمة أو بالقرنية ، أو عن وجود جسم أجنبي أو أهداب حاكة ، أو التهاب بالقميص العضلي الوعائي ، وأحياناً بسبب أسواء الإنكسار .

وكذلك قد يحدث في حالات نقص الإفراز الأساسي للدمع كما عند الشيوخ ، فالتخريش الحاصل يؤدي لإفراز إنعكاسي يزداد عند التعرض للبرد والدخان وجفاف الجو . كما يحدث بسبب تخريش العصب القحفي الخامس نفسه أو أحد فروعه كما في الأمراض السنية والجيوب الوجهية وإلخ .

وهنالك الدماع الانتيابي Paroxysmal ، حيث يحدث ما يسمى دموع التماسيح عند المصابين بشلل العصب الوجهي في مرحلة الشفاء عندما يقوم المريض بمضغ الطعام .

العلاج :

ويكون طبعاً حسب السبب ، وقد نلجأ في أحيان نادرة إلى قطع التعصيب نظير الودي للغدة الدمعية الأساسية .

٢ – جفاف العين :

ويحدث بسبب :

أ – نقص بإفراز الطبقة المائية :

ونذكر من أسبابها تناذر جوغرن Gougerot - Sjogren حيث يشعر المريض في البداية بحس حرقة ، مع شعور بوجود جسم أجنبي ووخز بالعين . ونجد بالفحص أن معدل طرف العين مرتفع ، وأنه يوجد احتقان بالملتحمة وإفرازات بيضاء مصفرة لها قوام لزج وشكل خيطي وقد نجد التهاب قرنية خيطياً Keratitis sicca في بعض الحالات ، كل هذا بالإضافة إلى جفاف بالفم والطرق التنفسية إلخ ... وتترافق أكثر من نصف الحالات بالتهاب مفاصل رثواني Polyarthritis والذي يصيب النساء عادة نحو سن اليأس .

ب – نقص بإفرز الطبقة المخاطية :

من اسبابها الداء الفقاعي الكاذب العيني Pseudo-pemphigus حيث يحدث تخريب وفقدان للخلايا الكأسية Caliciformes وبالتالي نقص بإفراز الطبقة المخاطية وصعوبة تشكل فلم الدمع وثباته ، وهنا نجد أن الإفراز المائي في المراحل الأولى مازال موجوداً مع فحص شيرمر طبيعي .

وتتشكل بعد فترة قصيرة التندبات بين الجفن والملتحمة ، وتنسد فتحات القنوات المفرغة للغدة الدمعية الأساسية فيظهر النقص بالإفراز المائي عندها .

يشاهد هذا الداء في تناذر لايل Lyell والذي يحدث بسبب تحسس دوائي وبخاصة على السلفاميدات ، وكذلك في مرض لورتا – جاكوب Lortat-Jacob الذي يصيب النساء في عمر متقدم مع إصابة عينية ثنائية الجانب خطيرة .

ومن أسباب نقص إفراز الطبقة المخاطية أيضاً التراخوما ، والحروق الكيماوية ، وكذلك نقص الفيتامين A .

ج – اضطراب انتشار فلم الدمع :

يحدث عندما تترك العين مفتوحة ومعرضة للهواء كما في السبات أو التخدير العام أو شلل العصب الوجهي ، وكذلك في حال وجود إصابة بالحافة الحرة للجفن مما يمنعها من القيام بدورها بتنظيف الطبقة المخاطية ، كما يحدث أيضاً في حال وجود

كتلة أو شتر خارجي بخاصة بالجفن السفلي ، وكذلك في حال وجود إصابة في الحوف مثل دلن Dellen إذ يشاهد جفاف موضع حولها (الشكل ٢-٨) .

الشكل (٢-٨) ترقق القرنية (دلن) - التهاب قرنية خيطي

المعالجة :

وتكون بتعويض النقص الحاصل بالدمع وذلك باستخدام قطرات الدمع الاصطناعي ، والتي قد لا تكون كافية في الحالات الشديدة فنلجأ عندها لاستخدام تركيبة مماثلة للدمع بشكل هلام (Gel) ، وإذا لم يكن هذا كافياً قد نضطر لإغلاق النقاط الدمعية ويفضل إغلاقها بطريقة محافظة وقابلة للعكس بدون تخريب نسجي ، ويتم ذلك حالياً بوضع ما نسميه السدادة الدمعية ، وهي مصنوعة من مادة السيليكون ذات التحمل الجيد . ويتم وضعها في النقطة الدمعية أو ضمن القنية الدمعية . ويمكن إزالتها بسهولة عند تحسن الحالة ، وهي تفيد بالمحافظة على كمية الدمع القليلة الموجودة على سطح العين بمنع خروجها عبر الطرق الدمعية .

٣ – التهابات الغدد الدمعية :

أ – التهاب الغدة الدمعية الحاد :

وهي حالة نادرة وتشاهد غالباً في النكاف وأحياناً في الحصبة وفي بعض الأحيان قد ترافق الرشح .

يتميز التهاب الغدة الدمعية الحاد بوجود ألم وانتفاخ مع وذمة بالجفن العلوي ويتركز بخاصة في الناحية الوحشية فتأخذ الحافة الحرة للجفن شكل حرف S .

يمكن بالفحص تحديد منطقة الألم في الزاوية العلوية الوحشية ، وعند رفع الجفن العلوي نلاحظ وجود وذمة ملتحمة شديدة في تلك المنطقة ، يترافق هذا الالتهاب بوجود ارتكاس التهابي بالعقد اللمفاوية أمام الأذن .

ويتطور عادة هذا الالتهاب نحو الشفاء باستخدام معالجة عرضية .

ب – التهاب الغدة الدمعية المزمن :

يتظاهر هذا الالتهاب بانتباج غير مؤلم على الأغلب ، في منطقة الغدة الدمعية وتكون الغدة محسوسة ، متحركة ، وغير مؤلمة على الجس . قد يكون الالتهاب بدئياً أو تالياً لالتهاب حاد تطور نحو الإزمان ويمكن أن يختلط التشخيص سريرياً مع ورم في الغدة الدمعية .

هنالك ثلاثة أسباب رئيسية لالتهاب الغدة الدمعية المزمن وهي :

- الساركوئيد : حيث قد يكون التهاب الغدة الدمعية جزءاً من تناذر هيرفورد Heerfordt حيث يترافق بالتهاب غدد لعابية وشلل بالعصب الوجهي .
- السل : من الأسباب النادرة .
- الزهري : وتندر إصابته لهذه المنطقة أيضاً .

ج – تناذر ميكوليكز Mickulicz :

ويتضمن ضخامة بالغدد الدمعية مع جفاف بالعين ، ويعد حالياً أحد أمراض المناعة الذاتية إذ لم يمكن تحديد سببه حتى الآن ، ويتجاوب بشكل جيد مع المعالجة

بالستيروئيدات القشرية عن الطريق العام والموضعي .

٤ – أورام الغدد الدمعية :

أ – الكيسات :

وهي من منشأ جنيني ، والشكل الأكثر شيوعاً هو المدمع Dacryocyst والتي تتظاهر بشكل كيسة شفافة محددة ، غير مؤلمة ، تشبه حبة العنب ، في منطقة الغدة الدمعية . تعالج بالاستئصال الجراحي بسهولة .

ب – الورم المختلط Mixed tumor :

وهي أكثر أورام الغدة الدمعية شيوعاً ، وتتطور بشكل بطيء لذلك يتم اكتشافها بمرحلة متأخرة عادة ، وتشغل الزاوية العلوية الوحشية للجفن العلوي وتبقى متحركة تحت الجلد وفوق الأنسجة العميقة لفترة طويلة ، وهي أورام سليمة لكنها ناكسة إذا لم تستأصل بشكل كامل مع محفظتها .

ج – الأورام الظهارية الخبيثة :

وهي أورام نادرة لكنها خطيرة لأنها شديدة الانتشار وتعطي انتقالات بعيدة .

البحث الثاني
أمراض الطرق الدمعية

إن أمراض الطرق الدمعية شائعة ، وأغلبها انسدادات الطرق الدمعية ، والتي تتظاهر بشكل رئيس بالدماع ، والذي قد يكون دائماً ، أو متقطعاً يزداد عند التعرض للبرد والهواء والغبار والضوء الشديد .

١ – انسداد الطرق الدمعية الأفقية :

أ – انسداد النقاط الدمعية :

والتي قد تكون ولادية ، بسبب عدم تصنعها أو بسبب وجود غشاء يغطيها ، وأحياناً بسبب رضي مثل حرق كيماوي ، أو بسبب إنتاني كالتراخوما والعقبول

البسيط . كما من أسبابها الشائعة نسبياً الاستخدام المديد للقطرات مثل القطرات المستخدمة في معالجة الزرق . وفي أحيان كثيرة قد لا نجد السبب .

تعالج هذه الحالة بفتح النقطة الدمعية باستخدام أداة معدنية خاصة ، ويتم ذلك أحياناً بالاستعانة بالمصباح الشقي أو بالمجهر ، وإذا عادت للانغلاق بعد فترة وجيزة ، نلجأ حالياً ، لإعادة فتحها ووضع سدادة خاصة من السيليكون للمحافظة عليها مفتوحة وهذه السدادة مثقوبة لكي تسمح بمرور الدمع عبرها ، ويتم إزالتها كما وضعها - بسهولة بعد عدة أشهر (الشكل ٢-٩) .

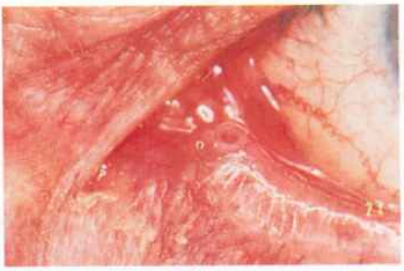

الشكل (٢-٩) سدادة دمعية

ب - انسداد القنيات الدمعية :

قد يكون ولادياً بسبب سوء التصنع مرافقاً لإصابة النقاط الدمعية أو بدونها ، كما قد يكون من منشأ رضي كحرق كيماوي ، أو من منشأ إنتاني والذي يؤدي في بعض الأحيان لتشكل حصيات ومن أهم أسباب تشكل تلك الحصيات التي تسد لمعة القنية الإنتان الحاصل بسبب الفطور ومنها الـ Streptothrix الذي يتظاهر سريرياً بما يشبه البردة لكنه عند الضغط عليه يحدث عود لسائل قيحي عبر النقطة الدمعية الموافقة، والتي عادة ما تكون السفلية ، والتي تبدو متوترة بالفحص السريري .

تعالج هذه الإصابة بتجريف القنية المصابة ، والتي تكون متوسعة بشدة ، فيخرج العديد من الحصيات ، ويحدث الشفاء بعدها مع استخدام قطرات مطهرة فقط ، إذ قد تزيد الصادات والستيروئيدات الحالة سوءاً .

ولمنع تشكل الالتصاقات وانسداد القنية من جديد نقوم عادة بوضع أنبوب من السيليكون ضمن القنية أو قد نكتفي بالسدادة الدمعية، حسب الحالة . كما تعالج انسدادات القنية الدمعية الناجمة عن المسببات الأخرى بإجراء السبر لها وغالباً ما نقوم بوضع أنبوب مناسب من السيليكون للحفاظ عليها مفتوحة ومنع تشكل الالتصاقات ريثما تنتهي عملية التندب (الشكل ٢-١٠) .

الشكل (٢-١٠)

حصيات ناجمة عن الإنتان الفطري (Streptothrix)

٢ – انسداد الطرق الدمعية العمودية :

وهنا نميز الإصابة عن كونها تحدث لدى الأطفال أو البالغين .

أ – عند الأطفال :

إن السبب الأكثر شيوعاً هنا هو بقاء ، أو عدم انفتاح صمام هاسنر ، والذي ينفتح عادة عند الولادة . وتقدر نسبة بقائه بنحو ١-٢٪ من حديثي الولادة ، وتبين معظم الدراسات أنه قد يحدث انفتاح عفوي للصمام بين الولادة وعمر ٣-٦ أشهر ، قد يكون هذا الانسداد أحادياً أو ثنائي الجانب ، وعادة ما يتظاهر بالدماع وبهجمات متكررة من التهاب مخاطي – قيحي بالملتحمة .

تعالج الحالة عادة باستخدام قطرات الصادات وبإجراء التمسيد لكيس الدمع عبر الجلد ، وقد نلجأ أحياناً للصادات عن الطريق العام في حال حدوث التهاب حاد بكيس الدمع ، وننتظر حدوث الانفتاح العفوي ، فإذا لم يحصل ، نقوم بسبر مجرى الدمع وبفتح منطقة الإنسداد ، وغالباً ما تكون النتيجة الشفاء إذا لم نتأخر بالمعالجة ،

ولكن قد نضطر في حال فشل المعالجة السابقة وبعد عمر السنة إلى وضع أنبوب من السيليكون لمنع عودة الإنسداد (الشكل ٢-١١) .

أما إذا حدث التهاب حاد بكيس الدمع و لم يشف بالمعالجة المحافظة فإننا نلجأ لإجراء عملية مفاغرة كيس الدمع مع مخاطية الأنف ، كما عند البالغين ، وذلك بعد عمر ثلاث سنوات عادة .

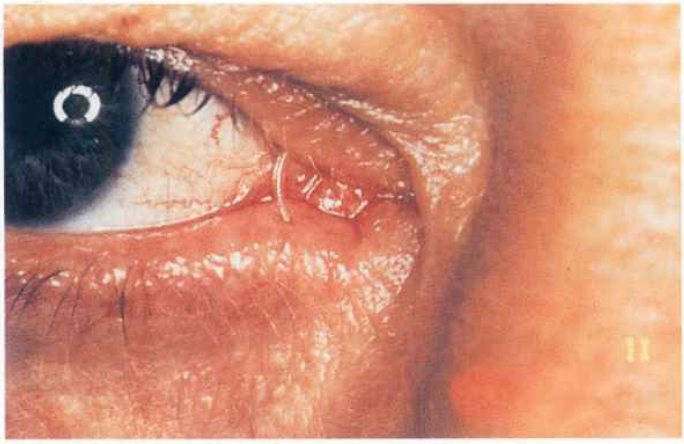

الشكل (٢-١١) أنبوب مجرى دمع (BIKA)

ب – عند البالغين :

ويترافق الإنسداد بالتهاب حاد أو مزمن بكيس الدمع .

١ – التهاب كيس الدمع الحاد :

يحدث التهاب كيس الدمع الحاد بسبب انسداد مكتسب بالقناة الدمعية الأنفية ، ويتظاهر بانتفاخ مؤلم ، مع احمرار بالجلد ، إلى الأنسي والأسفل من العين ، في منطقة كيس الدمع ، قد يترافق أحياناً بترفع حروري . وهو خراج بكيس الدمع ، يمكن أن ينفتح على الجلد مشكلاً ناسوراً يسيل منه القيح ، إذا لم يعالج (الشكل ٢-١٢) .

يكون العلاج باستخدام الصادات عن الطريق العام والموضعي ، بالإضافة لإفراغ محتويات كيس الدمع عن طريق النقاط الدمعية بالضغط عليه إن كان حجمه صغيراً وأمكن ذلك ، أو بإجراء شق جراحي عبر الجلد ، ونقوم بعد فترة بإجراء عملية

مفاغرة كيس الدمع مع مخاطية الأنف بعد ثقب عظم الأنف (الشكل ٢-١٣) .

الشكل (٢-١٢) خراج كيس الدمع

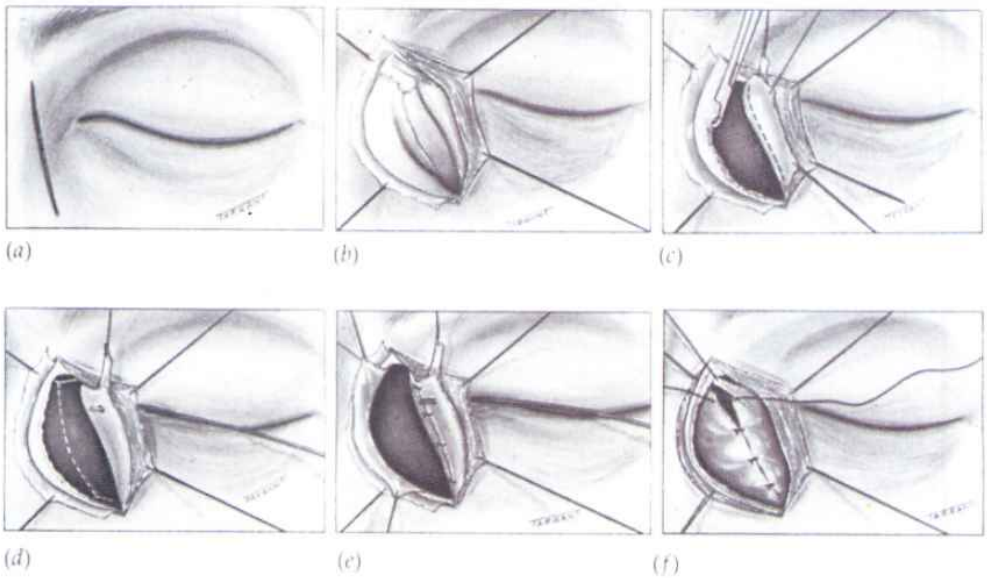

الشكل (٢-١٣) مفاغرة كيس الدمع مع مخاطية الأنف

٢ - التهاب كيس الدمع المزمن :

يتظاهر هذا الالتهاب عادة بالدماع ، بدون وجود أعراض التهابية على مستوى كيس الدمع وبدون انتفاخ فيه ، ونجد عند إجراء السبر أن النقطتين الدمعيتين

مفتوحتان ، وكذلك القنيتين وعند حقن سائل عبر إحدى نقطتي الدمع نلاحظ حدوث عود للسائل عبر النقطة المقابلة مما يثبت وجود إنسداد بالقناة الدمعية الأنفية قد يعرض لحدوث هجمة التهاب حادة . أما العلاج فيكون بإجراء عملية مفاغرة مجرى الدمع كما في الالتهاب الحاد لكيس الدمع .

البحث الثالث

أورام كيس الدمع الخبيثة

وهي نادرة جداً ، ونشاهد بشكل أساسي السرطانة Epithelioma وأحياناً الغرن Sarcoma .

تشبه هذه الأورام بأعراضها حالة التهاب كيس الدمع المزمن أو الحاد وتتميز بوجود العود المدمى عند الضغط على كيس الدمع ، وهي خطيرة إذ يمكن أن تنتشر وبسرعة إلى الجوار (الحجاج ، الأنف ، إلخ ...) ، أما علاجها فهو جراحي ويبقى إنذارها محتفظاً به .

الباب الثالث

الملتحمة

الفصل الأول

لمحة تشريحية وفيزيولوجية

البحث الأول

لمحـــة تشـريحيـــة

الملتحمة هي الغشاء المخاطي للعين ، يبطن جزء منها الوجه الخلفي للأجفان ويدعى بالملتحمة الجفنية ويغطي جزء آخر القسم الأمامي للصلبة ويدعى بالملتحمة البصلية ، يتحد هذان الجزءان للملتحمة ليشكلا الرتج العلوي في الأعلى والرتج السفلي في الأسفل .

تلتصق الملتحمة بشدة إلى الظفر الجفني العلوي والسفلي وكذلك إلى الحوف ، أما الرتجان العلوي والسفلي فهما معلقان بوساطة أليـاف مرنة ، وإن مرونة باقي الملتحمة المتحركة تسمح بحركة حرة واسعة لكرة العين (الشكل ٣-١) .

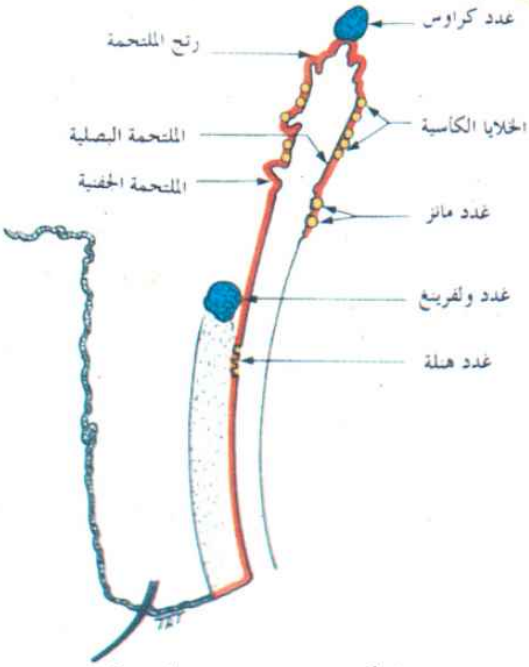

الشكل (٣-١) تشريح الملتحمة

تتألف مخاطية الملتحمة مجهرياً من :

١ - الظهارة : وتتكون من طبقتين أو أكثر من الخلايا ، تـزداد سماكتها في أقسام الملتحمة المتحركة ، وهي غنية بالخلايا القتامينية في جزئها البصلي وبخاصة عند مستوى الحوف .

٢ - الأدمة : وهي الطبقة تحت الظهارة وتتألف بدورها من طبقة سطحية غنية بالغدد (غداني) وتعد عضواً لمفاوياً حقيقياً ، ومن طبقة عميقة ليفية .

تساهم إفرازات غدد الملتحمة بتشكيل طبقة الدمع التي تغطي القرنية والملتحمة والتي لا غنى عنها للعين ، وهذه الغدد هي : غدد كراوس Krause والتي تقع في قعر رتجي الملتحمة ، وغدد ولفرينغ Wolfring الموجودة على الحافة العلوية للظفر الجفني ، وغدد هنلة Henlé والتي توجد في الملتحمة الجفنية ، وغدد مانز Manz الموجودة في الملتحمة البصلية قرب الحوف بالإضافة لغدد مخاطية تسمى الخلايا الكأسية Caliciformes والتي تنتشر بالملتحمة بين خلايا الظهارة .

منطقة المآق أو الزاوية الداخلية :

تتميز بوجود :

١ - الثنية الهلالية : والتي تمثل الجفن الثالث الذي نشاهده متطوراً عند بعض الكائنات الحية الأخرى ، وهي غنية بالخلايا القتامينية وبالخلايا الكأسية .

٢ - اللحيمة Caruncle : وهي ثخانة مؤلفة من نسيج ضام تتوضع على الجزء الأنسي للثنية الهلالية ، غنية بغدد دمعية ثانوية .

الترية الدموية للملتحمة :

يمكن رؤية أوعية الملتحمة الدموية بسهولة عبر طبقة الظهارة الشفافة ، وتتفرع شرينات الملتحمة من الشرايين الجفنية ، أما عند مستوى الحوف فهي تتفرع من الشرايين الهدبية الأمامية . وتصب الفروع الوريدية للملتحمة في الوريد العيني .

الأوعية اللمفاوية :

تمتاز هذه الأوعية بكونها غزيرة وتنتظم بشكل شبكة حول القرنية . تصب

الأوعية اللمفاوية الواردة من الجزء الوحشي للملتحمة بالعقد أمام الأذن Pretragien ، بينما تصب تلك الواردة من الجزء الأنسي بالعقد تحت الفكية السفلية . ويجب التذكر بأن هذا الدوران هو الدوران اللمفاوي الوحيد للعين ويصل العين بالجهاز اللمفاوي العام .

أعصاب الملتحمة :

يعصب الملتحمة الفرع العيني للعصب القحفي الخامس (مثلث التوائم) الخارج من عقدة جاسر Gasser .

البحث الثاني
لمحة فيزيولوجية

إن وظيفة الملتحمة الأساسية هي حماية العين ويتم ذلك بأربع آليات :

١ – آلية ميكانيكية : بوساطة الظهارة ، وإفرازاتها التي تزداد عند ظهور أية حالة مرضية .

٢ – آلية التهابية : حيث تحدث عملية البلعمة على سطح الظهارة بوساطة الكريات عديدة النوى التي تعبر خلايا الظهارة آتية من النسيج الضام تحتها، وذلك عند حصول الارتكاس الالتهابي والذي يمتاز بسرعة حدوثه في الملتحمة .

٣ – آلية مناعية : يمكن أن تكون الاستجابة المناعية خلوية أو خلطية ، وتحدث بفضل الطبقة الغدية تحت الظهارة . حيث يتم تصنيع للأضداد الجسمية Antibody وبخاصة الـ IgA والـ IgE والـ IgG ، وأحياناً IgM .

٤ – آلية أضداد جرثومية : وذلك بفضل غنى الدمع بالبروتينات الموقفة لنمو الجراثيم والحالّة لها مثل الليزوزيم ، واللاكتوترانسفرين ، وأيضاً بفضل وجود جراثيم متعايشة غير ممرضة مثل المكورات العنقودية البيضاء والتي يمنع وجودها تواجد جراثيم أخرى .

الفصل الثاني

التهابات الملتحمة

مقدمة :

تشكل التهابات الملتحمة أكثر الآفات المشاهدة بالملتحمة . أما أسبابها فهي كثيرة ، فقد تكون إنتانية (جرثومية ، بالحمات الراشحة ، فطرية ، أو ناجمة عن الطفيليات) ، أو تحسسية ، أو تخريشية ، أو مجهولة السبب (مناعة ذاتية) .

وتصل العوامل الممرضة إما عن الطريق الخارجي (الهواء ، الماء ، إلخ ...) ، أو عن الطريق الداخلي ، وهي أكثر ندرة (انتان معمم ، ارتكاس تحسسي لدخول مولدات للضد إلى داخل الجسم ، إلخ ...) .

أعراض التهاب الملتحمة وعلاماته :

١ – **من أعراض التهاب الملتحمة** : حرقة ، شعور بانزعاج أو بوجود جسم أجنبي ، وأحياناً ألم خفيف سطحي . وقد يترافق بحكة وخوف من الضياء معتدل الشدة حيث يجب التفكير هنا بارتكاس تحسسي . من المهم التذكر بأن القدرة البصرية لا تتبدل ، وإن كانت الإفرازات المتراكمة أمام القرنية قد تؤثر فيها قليلاً وتؤدي أحياناً لرؤية هالات حول الضوء عندما تتواجد الإفرازات أمام الحدقة .

٢ – **ومن العلامات :**

١ – احتقان الملتحمة واحمرارها ، والذي ينجم عن التوسع الوعائي ، الذي يمتاز بكونه أقل شدة في منطقة الحوف (Limb) ، مما يساعد على تفريقه عن الاحتقان المشاهد في الزرق والتهابات العنبة .

٢ – نزوف سطحية ، وتشاهد عادة في الملتحمة البصلية وذلك بشكل نقطي أو على شكل بقع واسعة ، كما تشاهد أحياناً بشكل نقطي في الملتحمة الجفنية . ترافق هذه النزوف الإصابة بالحمات الراشحة مثل الحمة المعوية

(Enterovirus) وأحياناً الإصابة بالحمة الغدية (Adenovirus) وبالمكورات الرئوية .

٣ - وذمة ، قد تؤدي إن كانت شديدة في الملتحمة الجفنية إلى تورم الأجفان لتعطي الانطباع بوجود انسدال بالجفن ، وتؤدي ، كذلك ، الوذمة الشديدة إلى خروج الملتحمة البصلية عبر الفرجة الجفنية (الشكل ٣-٢).

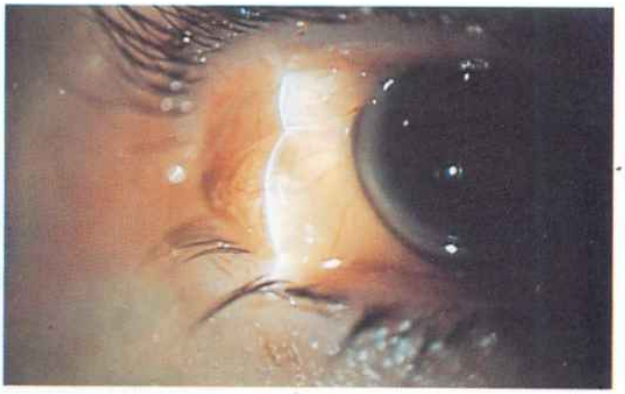

الشكل (٣-٢) وذمة ملتحمة بصلية

٤ - زيادة المفرزات ، والتي قد تكون ذات طبيعة مخاطية - قيحية تؤدي لالتصاق الأهداب ، بخاصة عند الاستيقاظ من النوم صباحاً مما يعيق فتح الأجفان . تعد هذه المفرزات إحدى أهم العلامات ، وتسمح حسب طبيعتها بتصنيف التهابات الملتحمة إلى مخاطية ، مخاطية - قيحية ، قيحية ، أو غشائية كاذبة عندما تكون النتحة الالتهابية غنية بالفيبرين ، وتتميز هذه الأغشية الكاذبة بإمكان فصلها بسهولة عن ظهارية الملتحمة وذلك بعكس الأغشية الحقيقية والتي تكون مندخلة بين الخلايا الظهارية فتؤدي محاولة إزالتها إلى نزف بالملتحمة (الشكل ٣-٣) .

٥ - تبدلات بسطح الملتحمة ، حيث قد نلاحظ ما يلي :

أ - ضخامة بحليمات الملتحمة الجفنية والتي تظهر في الالتهابات التي تدوم لفترة طويلة نسبياً بغض النظر عن مسببها ، إذ تؤدي زيادة الاحتقان إلى ظهور أوعية حديثة التشكل تصل حتى الظهارة على

مستوى حليمات الأدمة . يبلغ قطر الحليمات بين ١ر٠ - ٢ر٠ ملم، ويكون في مركزها باقة من الأوعية الدقيقة ، وتصطف الحليمات متلاصقة ببعضها لتعطي للملتحمة منظراً لحمياً مميزاً .

نشاهد أحياناً ما نسميه الحليمات العملاقة ، والتي تظهر في حالات التحسس بالتلامس وبخاصة في الرمد الربيعي .

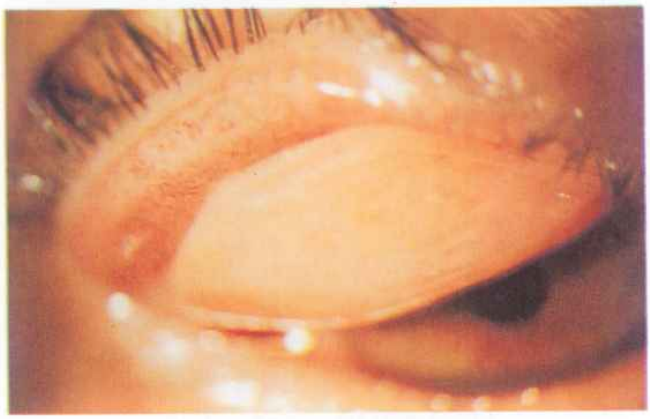

الشكل (٣-٣) غشاء كاذب

ب - جريبات Follicle ، وهي تشكلات لمفاوية في الطبقة الغدية للملتحمة ، وتظهر بشكل عقد متبارزة بقطر ٢ر٠ - ٢ ملم ، غير موعّاة ، ذات لون مصفر أو رمادي يحيط بها بعض الأوعية الدقيقة ، هذا وإن التفريق بينها وبين الحليمات ليس سهلاً دوماً (الشكل ٣-٤).

ج - نفاطة Phlyctena ، تشاهد النفاطة في غالب الأحيان بالملتحمة البصلية عند الحوف وقد تتجاوزه قليلاً باتجاه القرنية وتبدو على شكل تقبب بقطر ٢-٣ ملم محاط بتوع غزير . تحتوي النفاطة سائلاً التهابياً يمكن أن يفرغ عبر تقرح بالظهارة . وهي تصيب الأطفال وبخاصة البالغين ، وتعد أحد مظاهر فرط التحسس المتأخر لجرثوم أو طفيلي (مثل عصية السل وحيات البطن وإلخ ...)

وتشـــفى عـــادة بـــدون أن تـــترك أي عقـــابيل خـــلال فـــترة ١٠ - ١٤ يوماً .

الشكل (٣-٤) جريبات ملتحمة جفنية

د - تقرحات بالملتحمة ، وهي قليلة المشاهدة ، ويمكن تمييزهـا بسـهولة باستخدام قطرة الفلوريسئين . تشاهد تقرحات الملتحمة بخاصة في الحلأ ، وكذلك في الالتهابات الإنتانية الشديدة وفي الداء الفقـاعي العيني Pemphigus .

البحث الأول

التهابات الملتحمة الجرثومية

إن التهاب الملتحمة الجرثومي هو أكثر التهابات الملتحمة شيوعاً . يبدأ هـذا الالتهـاب بعين واحدة عادة ، ثم تنتقل الإصابة إلى العين الثانية بعـد يـوم أو يومـين عـن طريـق العـدوى وتختلف الصورة السريرية بحسب الجرثوم المسبب كما سنرى لاحقاً (الشكل ٣-٥) .

١ - التهابات الملتحمة بالمكورات إيجابية الغرام :

أ - التهابات الملتحمة بالعنقوديات :

تشـكل العنقوديـات المذهبـة أهـم أسـباب التهـاب الملتحمـــة الجرثومـــي ، أمـــا

العنقوديات البيضاء فهي غير ممرضة عادة ويمكن عزلها عن جلد الجفن ، لكنها تتحول في بعض الأحيان إلى عامل ممرض .

الشكل (٣-٥) التهاب ملتحمة جرثومي يلصق الأجفان

تتظاهر التهابات الملتحمة بالعنقوديات بشكل حاد ، مخاطي - قيحي ، وأحياناً مع أغشية كاذبة . إن ترافق التهاب الملتحمة هذا مع إصابات أخرى كالتهاب حواف الأجفان ، أو التهاب قرنية سطحي نقطي يجعلنا نفكر بالمنشأ العنقودي للالتهاب .

يعالج هذا الالتهاب بالصادات ، علماً بأن للعنقوديات قدرة كبيرة على التأقلم ومقاومة الصادات ، مما يضطرنا في بعض الحالات الشديدة والمعندة إلى إجراء زرع لمسحة من الملتحمة ودراسة التحسس الجرثومي للصادات (الشكل ٣-٦) .

ب - التهابات الملتحمة بالعقديات :

تختلف مظاهر الالتهاب هنا بحسب الجرثوم ، فيمكن أن يتظاهر كالتهاب مخاطي أو قيحي أو مع أغشية كاذبة وأحياناً مع نزوف نقطية ، وقد يتحول الالتهاب في حالات كثيرة إلى الإزمان مع مظاهر تحسسية بما فيها التهاب ملتحمة وقرنية نفاطي .

وتمتاز العقديات الرئوية عن غيرها بمشاركة التهاب الملتحمة لالتهاب مزمن بكيس الدمع في بعض الأحيان ، وبكونها تحدث التهابات ملتحمة بشكل وبائي خلال فصل الشتاء عند الأطفال مع إنتانات بالطرق التنفسية العلوية .

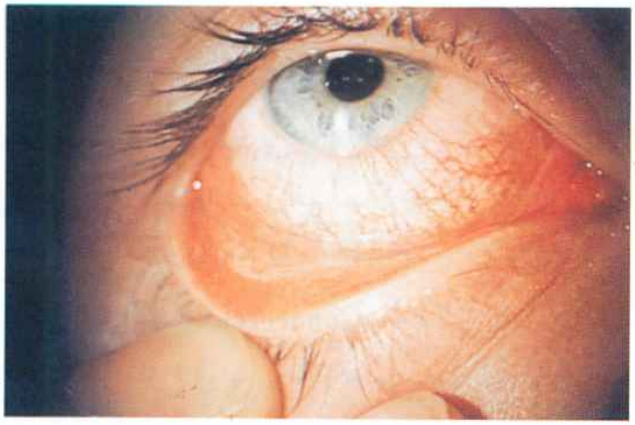

الشكل (٣-٦) التهاب ملتحمة حاد بالعنقوديات

٢ – التهابات الملتحمة بالعصيات سلبية الغرام :

ونذكر منها :

أ – **المستديمة النزلية Hemophilus influenza** : والتي توجد في الطرق التنفسية العليا ، تتحول أحياناً إلى عامل ممرض فتتسبب بحدوث التهاب ملتحمة نزلي حاد بخاصة عند الأطفال ، أما إصابتها عند حديثي الولادة فتترافق غالباً بالتهاب سحايا أو ذات رئة .

ب – **الجراثيم المعوية Enterobacteria** : ومنها الشرشريات الكولونية Escherichia coli المتعايشة عادة بالأمعاء والتي تؤدي لحدوث التهابات ملتحمة مختلفة بخاصة عند المسنين وغالباً ما يكون علاجها صعباً بسبب مقاومتها للصادات والاستخدام غير المنتظم للعلاج .

ج – **الزائفة الزنجارية Pseudomonas aeruginosa** : تؤدي لحدوث إنتانات خطيرة بسبب إنتاجها لأنزيم حال للبروتينات ولمقاومتها للعديد من الصادات ، وقد تترافق بقرحة بالملتحمة أو بأغشية كاذبة إضافة لالتهاب بالقرنية .

د – **مجموعة جراثيم الموراكسيلا Moraxella** : ونذكر منها عصيات موراكس – اكسنفيلد Morax-Axenfled التي تؤدي لحدوث التهاب

ملتحمي – جفني زاوي مزمن بالزاوية الخارجية للعين وأحياناً الداخلية ، وتقوم هذه العصيات بإفراز أنزيم حال للبروتينات يؤدي لتآكل في مكان التقاء حافتي الجفنين ، وغالباً ما تتطور هذه الإصابة نحو الإزمان .

٣ – التهابات ملتحمة جرثومية بطريق الانقراض :

لابد من ذكر هذه الالتهابات ، رغم أنها تراجعت بشكل كبير وذلك بفضل التطور الذي حصل على مستوى النظافة ، والصادات ، واللقاحات .

أ – **بالمكورات البنية Gonococcus** : والذي يشاهد أحياناً عند حديثي الولادة قبل بلوغ الوليد يومه الخامس ، ويترافق بإفرازات قيحية صفراء غزيرة تلصق الأجفان ، يتطور التهاب الملتحمة نحو اختلاطات بالقرنية إن لم تتم المعالجة بسرعة وبشكل فعال . إلا أنه من حسن الحظ ، وبفضل استخدام قطرة عينية من الصادات بشكل روتيني مباشرة بعد الولادة فإننا لم نعد نشاهد سوى الشكل النزلي والأقل خطورة بكثير (الشكل ٣-٧) .

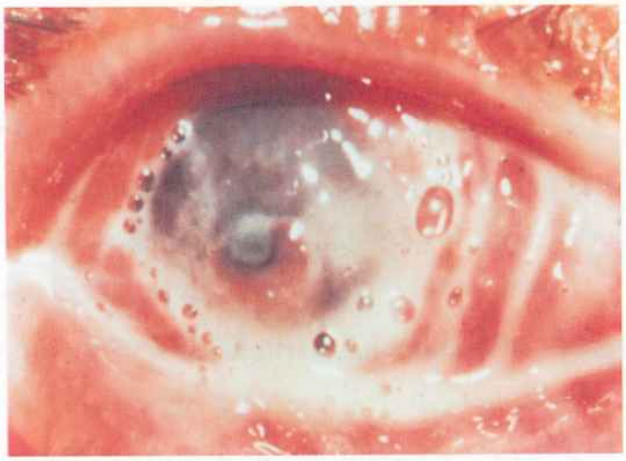

الشكل (٣-٧) التهاب ملتحمة بالمكورات البنية

أما عند البالغين ، فغالباً ما تكون الإصابة أحادية الجانب ، وقد تأخذ الشكل النزلي أو القيحي أو الغشائي الكاذب . ويترافق عندهم التهاب

الملتحمة بإصابة في الأعضاء التناسلية ، وتأتي هنا أيضاً ، خطورة هذا الالتهاب من اختلاطاته على مستوى القرنية .

ب – **بالمكورات السحائية Meningococcus** : تشبة الإصابة سريرياً تلك المشاهدة في الإصابة بالمكورات البنية وإن كانت اختلاطاته أقل خطورة، ويعتمد التشخيص على وجود جائحة وعلى الفحوص المخبرية .

ج – **بالوتدية الخناقية Corynebacterium diphteriae** : وقد أصبحت نادرة بفضل اللقاح . تأتي خطورة هذا الالتهاب الذي قد يكون بدئياً أو مرافقاً لتوضعات أنفية أو بلعومية عند الأطفال بين عمر ١–٤ سنوات ، من الذيفان الدفتريائي الذي يهدد القرنية بتنخر شامل ، ويتظاهر عادة بالتهاب ملتحمة حاد مع أغشية أو أغشية كاذبة يتطور نحو إصابة بالقرنية .

يكون العلاج عادة بإعطاء مضاد الذيفان عن الطريق العام إضافة للصادات كالبنسلينات والاريترومايسين .

د – **بالمتفطرة السلية Mycobacterium tuberculosis** : التي تتظاهر بالتهاب ملتحمة وقرنية نفاطي بعد الإنتان الأولي ، أو بالتهاب ملتحمة جريبي مع جريبات ضخمة متقرحة .

علاج التهابات الملتحمة الجرثومية :

يرتكز علاج التهابات الملتحمة الجرثومية ، أساساً ، على الصادات والتي يجب أن يكون انتقاؤها عن معرفة ، لأن معالجة الالتهابات الحادة أسهل من تلك التي أصبحت مزمنة بسبب عدم فعالية المعالجة منذ البداية .

١ – المعالجة بالمطهرات Antiseptic :

تعد المطهرات مواد مضادة للجراثيم غير نوعية ، تستخدم عادة بشكل وقائي . ونذكر منها :

أ – الأملاح المعدنية : مثل نترات الفضة ، وسلفات الزنك التي تؤثر في

عصيات موراكس وتثبط أنزيمة الحال للبروتينات . يتم استخدام هذه الأملاح بشكل قطرات لكنها تكون مؤلمة في بعض الأحيان وقد تؤدي لتخريش بالملتحمة إن كانت بتراكيز مرتفعة .

ب – مشتقات الأمونيوم : وهي فعالة بتراكيز منخفضة ، وجيدة التحمل من الأغشية المخاطية ، لكنها قد تؤدي لظهور مقاومة جرثومية وبخاصة عند العصيات سالبة الغرام ، إذا استخدمت بشكل اعتباطي .

ج – الملونات : مثل أزرق المتيلين ، والفوشين ، لكن فعاليتها قليلة .

٢ – المعالجة بالصادات :

وتعد المعالجة الحقيقية لالتهابات الملتحمة الجرثومية ، وإن استخدامها عن الطريق الموضعي بشكل قطرات ومراهم ، بتواتر منتظم يحدث مفعولاً كافياً للشفاء ، ولكن لابد من اتباع بعض الشروط الأساسية التالية للحصول على الفائدة المرجوة :

أ – التواتر : في حال استخدام القطرات في معالجة الالتهابات الجرثومية الحادة يجب أن لا يقل عن وضع قطرة بمعدل ٦ مرات باليوم أثناء النهار ، أي قطرة كل ساعتين تقريباً ، ويمكن في بعض الالتهابات الشديدة إضافة مرهم يوضع فوق العين مساء قبل النوم وذلك من الصاد نفسه ليبقى مفعول الدواء مستمراً أثناء الليل ، مع التذكر بأن احتمال حدوث ارتكاس تحسسي على سواغ المرهم هو أعلى من احتمال حدوثه على تركيبة القطرات .

ب – المشاركة : يجب عدم الجمع بين أكثر من صاد للإقلال من احتمال حدوث تضاد بينها أو توليد سلالات جرثومية مقاومة . ولكننا قد نضطر لذلك في بعض الالتهابات الشديدة فنقوم به بحذر ومراقبة قريبة للمريض .

ج – اختيار الصاد المناسب : فمن الشكل السريري للالتهاب يمكن أن نتكهن بالعامل المسبب ، وعادة ما نستخدم الصادات واسعة الطيف مثل الجنتامسين ، والتوبراميسين ، والريفاميسين ، والنيوميسين ، والنورفلوكساسين وإلخ ... ويجب أن نبقي حاضراً في الذهن الآثار

الجانبية التي قد يحدثها الصاد المستخدم على المستوى العام (كما عند استخدامه بالطريق العام) ، وعلى مستوى العين .

د - المدة : يجب الاستمرار بالعلاج مدة كافية تضمن الشفاء ، وعدم النكس ، وعادة لا تقل تلك المدة عن ٥-٧ أيام بحسب نوع الالتهاب وشدته .

هـ - الفحوص المخبرية : نلجأ أحياناً لأخذ مسحة من ملتحمة الرتج الجفني السفلي ، وإجراء مزرعة جرثومية مع دراسة لفعالية صادات مختلفة على الجرثوم الذي تم عزله وذلك بهدف اختيار الصاد المناسب في حالات خاصة .

البحث الثاني
التهابات الملتحمة بالكلاميديا

تعد الكلاميديا بمختلف أنواعها ، إحدى الحمات الراشحة الكبيرة التي يكثر انتشارها في الطبيعة ، وهي مسؤولة عن عدد كبير من الإنتانات لدى الإنسان ، وتمتاز عن باقي الحمات الراشحة بأنها حساسة لبعض الصادات مثل السيكلينات ، الاريترومیسين ، والسلفا إلخ ... ونذكر منها هنا ما يهمنا بشكل خاص وهي مجموعة الكلاميديا تراخوماتيس Clamydia Trachomatis والتي تضم عوامل مسببة للتراخوم وعوامل مسببة لالتهاب ملتحمة اندخالي .

١ - التراخوم :

يعد التراخوم أحد أهم أسباب العمى في الدول التي في طريقها للتطور ، حيث يستوطن هذا المرض بالرغم من وجود وتوافر الوسائل الوقائية والعلاجية . والتراخوم هو إصابة التهابية مزمنة تصيب الملتحمة ثم تنتقل إلى القرنية . يتوضع العامل الممرض الكلاميديا تراخوماتيس داخل خلايا الملتحمة الظهارية حيث يتطور ويتكاثر ، وإن وجوده كمولد للضد يؤدي لتشكل الجريبات اللمفاوية تحت الظهارة كارتكاس مناعي، لكن هذه المناعة غالباً ما تكون غير كافية لمنع تحول الحالة إلى الإزمان ، كما يمكن أن يحدث إنتان ثانوي من العامل الممرض نفسه ، مما يطيل من الظاهرة المرضية ، كما أنه غالباً ما يترافق بإنتان جرثومي يؤدي لحدوث التهاب ملتحمة وقرنية مخاطي -

قيحي حاد يزيد الأمور سوءاً وقد يقود نحو العمى .

ينتقل التراخوم من الإنسان إلى الإنسان إذ يوجد ضمن الإفرازات العينية والأنفية للمريض ، ويلعب دوراً مهماً في نقل العامل الممرض ، ومن الملاحظ أنه كلما قلت ظروف النظافة ازدادت خطورة المرض .

يتعرض الأطفال أكثر من غيرهم للإصابة بالمرض في المناطق الموبوءة ، وتصل نسبة العدوى بينهم إلى ١٠٠٪ قبل عمر السنتين في بعض الأماكن .

يتطور التراخوم عادة خلال عدة سنوات ويكون ثنائي الجانب ، ويمر خلال تطوره بأربع مراحل حسب تصنيف ماك كالان المعتمد عالمياً ، وهذه المراحل هي : .

١ – مرحلة البدء (T1) :

تمر هذه المرحلة عادة بشكل هادئ لا يلحظه المريض ، ويتم اكتشافها عند القيام بفحص دوري ، أو استقصائي بحثاً عن وجود المرض في البرامج التي توضع لهذا الهدف، فيمكن بوساطة المصباح الشقي رؤية حليمات على الملتحمة الجفنية ، بالإضافة إلى بعض الجريبات التي تمتاز بأنها أكبر وأقل شفوفية من تلك التي نشاهدها بأمراض أخرى وتتوضع هذه الجريبات بخاصة عند مستوى الحافة العلوية للغضروف الجفني العلوي .

كما يمكن رؤية السبل التراخومي Pannus عند الحوف العلوي ، وهو اندخال سطحي لبعض الأوعية الشعرية من الحوف باتجاه القرنية ، يتم تأكيد التشخيص في هذه المرحلة بوساطة الفحوص المخبرية لكشاطة من الملتحمة .

٢ – المرحلة الثانية أو مرحلة الانتشار (T2) :

يحدث في هذه المرحلة ازدياد بثخانة الجفن العلوي مما يؤدي لظهور انسدال جزئي كاذب فيه ، ونشاهد بالفحص حليمات وجريبات كبيرة نتيجة حدوث فرط تصنع بالملتحمة الجفنية العلوية ، وتتشكل بعض الجريبات من فصين أو ثلاثة أحياناً وتمتاز بأنها تنفجر عند الضغط عليها وتخرج منها مادة زجاجية عكرة مما يؤكد وجود تنخر في مركزها ، وهي علامة واسمة للتراخوم . كما يزداد في هذه المرحلة السبل التراخومي ليندخل ضمن الطبقات السطحية للقرنية العلوية بشكل هلال ، ونميز في مكان وجود السبل تشكلات عقدية رمادية تشبه الجريبات ، كما يمكن رؤية تقرحات قرنية سطحية (الشكل ٣-٨) .

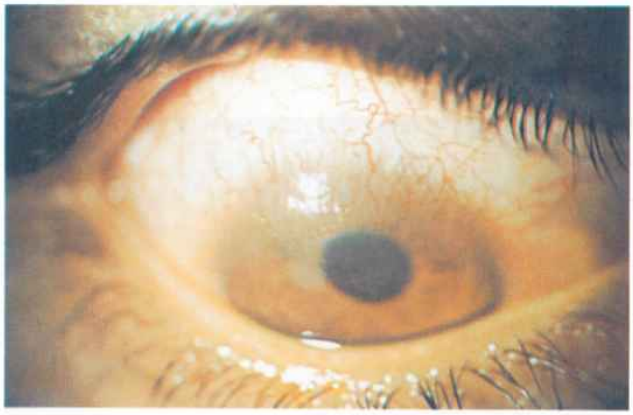

الشكل (٣-٨) سبل قرني تراخومي

٣ – مرحلة بداية التندب (T3) :

حيث يمكن رؤية أول الندبات بشكل خطوط ونجوم تمتد بين الجريبات الفعالة التي لا تزال موجودة بالملتحمة الجفنية العلوية في الزاوية الأنسية والوحشية . وهنا يصل السبل إلى حده الأعظمي مهدداً البصر إذ قد يشكل ما يشبه كتلة لحمية تغطي جزءاً من القرنية ، وتتقرح التشكلات العقدية القرنية ثم تتندب لتترك مكانها انخفاضات هامشية تشبه أسنان المشط ، ومع مرور الوقت يتوقف مرور الدم ضمن السبل .

أما الغضروف الجفني فيعاني في هذه المرحلة من التندب الليفي الذي يشوهه ، إذ يتمسك وينحني مما يؤدي لظهور شتر داخلي ، كما تظهر مع مرور الوقت أهداب حاكة بخاصة في الجفن العلوي بسبب انحراف الأهداب عن وضعها الطبيعي مما يجعلها تتجه نحو الفرجة الجفنية ، ويؤدي احتكاكها بالقرنية إلى ظهور تقرحات ناكسة خطيرة وإلى كثافات قرنية .

٤ – مرحلة التراخوم الندبي (T4) :

تظهر في هذه المرحلة العقابيل على الملتحمة الجفنية العلوية حيث نشاهد ندبات ليفية صغيرة بيضاء ، ويظهر خط آرلت وهو حزمة ليفية ضمن الأخدود تحت الصفيحة الغضروفية وهو من العلامات التي تميز التراخوم ، كما نشاهد ترسبات كلسية مصفرة ضمن الملتحمة بشكل نقط متفرقة ، وقد يظهر انسدال جفني جزئي ، أما السبل

فتتصلب وتشكل كثافات تندبية مع تبدل بسماكة القرنية وانحنائها مما يؤدي لظهور حرج بصر غير منتظم يؤثر في القدرة البصرية للمريض (الشكل ٣-٩) .

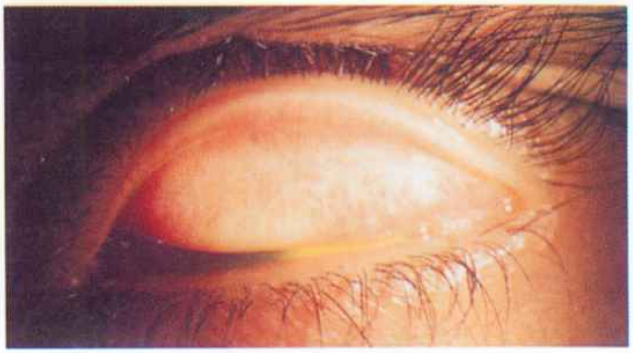

الشكل (٣-٩) خط آرلت مع ندبات ليفية صغيرة

الأشكال السريرية :

يختلف تطور المرض كثيراً من مريض لآخر ، وقد يحدث شفاء عفوي عند نحو ٢٠٪ من المصابين وذلك حسب ظروف الحياة والنظافة المتوافرة ، أما الأعراض فقد تكون شديدة جداً أو خفيفة ، وقد تكون الإصابة أحادية الجانب ، وقد تسيطر الحليمات أحياناً على الشكل السريري .

الاختلاطات والعقابيل :

١ - على مستوى الأجفان : يمكن مشاهدة أهداب حاكة أو شعرة وكذلك شتر داخلي تندبي أو خارجي ميكانيكي أو انسدال جفن علوي جزئي .

٢ - على مستوى الملتحمة : يحدث إنتانات ثانوية ببعض الجراثيم مثل العنقوديات الرئوية والبنية إلخ ... مما يزيد من خطورة التراخوم ويغطي عليه سريرياً . ومن أخطر ما قد يحدث فيها الندوب التي تؤدي أحياناً لالتصاق الملتحمة الجفنية بالملتحمة البصلية ولانغلاق رتجي الملتحمة مما يقود إلى منع العين من الحركة .

٣ - على مستوى القرنية : تشاهد تقرحات يمكن أن تتفاقم وتؤدي أحياناً إلى انثقاب بالقرنية ، أما عند شفائها فإنها تترك مكانها كثافات قرنية قد تؤثر

في القدرة البصرية إن كانت مركزية ، كما قد تؤدي إلى حرج بصر غير منتظم .

٤ - على مستوى جهاز الدمع : قد يحدث نقص بإفراز الدمع بسبب إصابة الغدة الدمعية الأساسية والغدد الدمعية الثانوية للملتحمة مما يؤدي لجفاف العين Xerosis . كما قد يحدث انسداد بالطرق الدمعية يؤدي للدماع وأحياناً لالتهاب حاد بكيس الدمع .

المعالجة :

١ - الصادات : الصادات الأكثر فعالية هي التتراسكلين والاريتروماسين ، وقد تبين أن فعالية السلفاميدات متوسطة وأن الريفامبيسين رغم فعاليته فإن للكلاميديا القدرة على اكتساب مقاومة سريعة عليه .

والعلاج المفضل حالياً هو إعطاء التتراسكلين عن طريق الفم بجرعة ١-٥ر١ غراماً باليوم أو الاريتروماسين بجرعة ١ غراماً باليوم ، وذلك لمدة ٣-٤ أسابيع مع الانتباه إلى عدم استخدام التتراسيكلين عند الأطفال تحت سبع السنوات من العمر ، وكذلك عند الحوامل .

وقد ثبت أن لاستخدام الصادات عن الطريق الموضعي فقط لمدة ٦ أسابيع فعالية أقل من تلك التي يتم الحصول عليها عند استخدام المعالجة سابقة الذكر عن الطريق العام .

٢ - اللقاح : ما زال اللقاح ضمن حقل التجارب والدراسات ولم نتمكن حتى الآن من الحصول على مناعة كافية ودائمة بفضله .

٣ - برامج مكافحة التراخوم : لا يمكن عدّ التراخوم مرضاً يصيب شخصاً ما بمعزل عن الآخرين ، فهو بالواقع أحد الأمراض التي تهدد الصحة العامة للمجتمع ، وبالتالي فإن العلاج الدوائي وحده ليس كافياً وإنما يجب تحسين الوضع العام للحياة وذلك لقطع الحلقة المعيبة للعدوى ، ويدخل التراخوم ضمن برامج الدول للوقاية من العمى ويتم فحص ومعالجة جميع الأشخاص المعرضين للإصابة في بيئة ما وبخاصة الأطفال ، إضافة لتحسين ظروف حياتهم .

٤ – الجراحة : تقتصر الجراحة على معالجة اختلاطات التراخوم ، ومنعها من التفاقم .

٢ – التهاب الملتحمة الاندخالي :

تحدث العدوى عند حديثي الولادة أثناء عبور الطريق التناسلي لأم مصابة ، وعند البالغين في المسابح بسبب تلوث المياه وعدم وجود كمية كافية من الكلور فيها .

تظهر الإصابة بعد فترة حضانة تتراوح بين ٨–١٠ أيام على شكل التهاب ملتحمة جرابي حاد أحادي الجانب عادة ، مع إصابة بالعقد اللمفاوية أمام الأذن ، وتصاب العين الثانية بعد نحو ١٥ يوماً في معظم الحالات ولكن بشكل أقل شدة ، ويترافق أحياناً بالتهاب بالبلعوم أو بالأذن .

يعالج هذا الالتهاب عن الطريق العام باستخدام السيكلينات مثل الـ Doxycycline بجرعة ٢٠٠ ملغ/يوم . وكذلك بالاريثرومايسين بجرعة ٢ غراماً باليوم وذلك لمدة ٨ أيام ، وغالباً ما تكون المعالجة فعالة . أما إذا لم يعالج المريض فقد يحدث لديه التهاب قرنية سطحي نقطي مع اندخالات تحت ظهارية يمكن أن تدوم لفترة عدة أشهر ، وهنا يختلط التشخيص مع الالتهاب الذي تسببه الحمة الغدية Adenovirus .

البحث الثالث

التهابات الملتحمة بالحمات الراشحة

تسبب الحمات الراشحة نحو ١٥٪ من التهابات الملتحمة ، وتكتسب أهميتها من حيث ازدياد خطورتها في وقتنا الحالي ومن فترة تطورها الطويلة ، ومن احتمال حدوث النكس أو التحول نحو الإزمان .

تتظاهر بشكل التهاب ملتحمة جريبي ، وتملك لعلاج بعضها أدوية نوعية ، ونلفت الإنتباه إلى أن الستيروئيدات تشجع على تكاثر الحمات الراشحة ، وإن كنا نضطر أحياناً لاستخدامها بسبب ما ننتظره من مفعول مضاد التهابي له فوائده في بعض الحالات ، وذلك مع مراقبة شديدة .

من أكثر هذه الالتهابات شيوعاً :

١ – التهاب الملتحمة بالحمة الغدية Adenovirus :

تضم هذه المجموعة من الحمات الراشحة نحو ٣٧ شكلاً مختلفاً . ويمكن مشاهدتها هاجعة بخاصة في اللوزات ، وقد تؤدي إلى التهابات معدية – معوية ، وقصبية وبلعومية وعينية .

أشكالها السريرية :

١ – إصابة البلعوم والملتحمة : نشاهد هنا ترفعاً حرورياً مع وهن عام وصداع والتهاب بلعوم مع ضخامة بالعقد اللمفاوية الرقبية وأمام الأذن إضافة لالتهاب ملتحمة جريبي . يشاهد هذا الشكل عند الأطفال عادة ، وتنتقل العدوى عن طريق ماء المسابح لتظهر الإصابة بعد ٥–٦ أيام من الحضانة .

٢ – إصابة الملتحمة والقرنية الوبائية : حيث تنتقل الحمة بالأصابع أو القطرات فتحدث جائحة في قسم أو مشفى أو عائلة . تتراوح فترة الحضانة هنا بين ٢–١٤ يوماً وتبدأ بظهور التهاب ملتحمة نزلي حاد يتحول إلى جريبي خلال ٤٨ ساعة مع إصابة بالعقد اللمفاوية أمام الأذن وأحياناً تمتد إلى العقد تحت الفكية والرقبية ، ثم تظهر إصابة القرنية خلال أسبوع بشكل التهاب نقطي سطحي ظهاري وتحت ظهاري .

تترافق هذه الإصابة في بعض الأحيان بإصابة التهابية بغشاء ديسمت – البطانة ، وبارتكاس التهابي قزحي – هدبي ، ونادراً ما يحدث ارتفاع بضغط العين مرافقاً لالتهاب الطريق العنبي الأمامي . ويحدث أحياناً تبدل بالحالة العامة مع ترفع حروري والتهاب بالمجاري التنفسية العلوية .

بعد انتهاء المرحلة الالتهابية الحادة والتي تستمر ٢–٣ أسابيع تتحسن الحالة ، ولكن قد يحدث عند عدد لابأس به من المرضى تطور نحو الإزمان والنكس خلال عدة أشهر ، وقد تم عزل الحمة بعد مضي أكثر من سنتين على الإصابة عند بعض المرضى .

قد تتأثر القدرة البصرية بسبب إصابة القرنية إذ تظهر عقيدات صغيرة تحت الظهارة ، وعادة ما تختفي هذه العقيدات لكن بعد فترة قد تمتد إلى سنوات (الشكل ٣–١٠) .

الشكل (٣-١٠) التهاب ملتحمة وقرنية بالحمة الغدية

المعالجة :

ليس لمضادات الحمات الراشحة أي فعالية على هذه الحمة ، أما الستيروئيدات فلها فعالية مخففة للاندخالات القرنية التي تشكل العقيدات تحت الظهارة والمكونة من خلايا لمفاوية ، لكن استخدامها يجب أن يكون بحذر شديد وتحت مراقبة مستمرة .

إن للوقاية دوراً مهماً وأساسياً هنا ، إذ يتوجب غسل الأيدي بالصابون والأفضل بماء جافيل الممدد إلى ١/١٠ بعد القيام بفحص المريض ، ويجب عدم استخدام القطرة نفسها من قبل أكثر من شخص واحد ، وكذلك يجب تنظيف الأدوات العينية المستخدمة بالفحص ، مع العلم بأن الكحول والايثر ليسا فعالين ، وأن أفضل المطهرات يبقى ماء جافيل بنسبة ١/١٠ أو محلول داكان ، ثم تغسل الأدوات بعدها بالماء قبل استخدامها من جديد .

٢ - التهاب الملتحمة بالحلأ (العقبول البسيط) :

قد تحدث الإصابة عند حديثي الولادة ، إذ ترافق إصابات أخرى بالجسم ، وهنا تكون الأم عادة مصابة بالأعضاء التناسلية .

ويمكن أن يحدث هذا الالتهاب عند الأطفال بأعمار مبكرة وتكون الإصابة عندها إنتان أولي Primo-infection ، وتترافق بتبدل بالحالة العامة وبحويصلات جفنية، وتظهر إصابة قرنية في نحو ثلثي الحالات .

أما عند اليافعين فتكون الإصابة ثانوية ناكسة بشكل التهاب ملتحمة جريبي

حاد مع إصابة بالعقد اللمفاوية أمام الأذن تشبه الإصابة بالحمة الغدية ، لكنها تمتاز هنا بأنها تبقى أحادية الجانب وتوحي لنا الحويصلات الجفنية المرافقة بالتشخيص . ويأخذ التهاب الملتحمة بالحلأ أحياناً شكلاً مسنناً أو تغصنياً Dendritic ، أو غشائياً كاذباً ، وقد يترافق بإصابة القرنية .

قد يتسبب هذا الالتهاب بانسداد القنية الدمعية السفلية والعلوية على بعد عدة مليمترات من النقطة الدمعية .

العلاج :

من مضادات الحمات الراشحة فإن الـ Iododesoxyuridine (IDU) والـ Adenine Arabinoside (Ara A) والـ Tri fluorothymidine (TFT) وكذلك الـ Aciclovir فعالة جداً في علاجه ، أما الستيروئيدات فإن استخدامها يزيد الوضع سوءاً ويمنع استخدامها في هذا الالتهاب .

٣ – التهاب الملتحمة بالحمة المعوية Enterovirus :

يكون الالتهاب هنا شديداً ويترافق بنزف تحت الملتحمة البصلية بشكل بقع نمشية صغيرة أو بشكل بقعة كبيرة ، وتحدث إصابة بالعقد اللمفاوية أمام الأذن ، وإصابة بالقرنية تتظاهر بالتهاب سطحي نقطي بعد مرور ٣–٤ أيام على المرض . غالباً ما تصاب العينان معاً أو بفارق يوم واحد . يتطور هذا الالتهاب نحو الشفاء العفوي بعد أسبوع تقريباً بدون اختلاطات . ولا يوجد لهذه الحمة علاج نوعي فعال.

٤ – التهابات الملتحمة المرافقة لأمراض الحمات الراشحة العامة :

ونذكر منها تلك التي ترافق أمراض الأطفال بالحمات الراشحة مثل الحصبة والرشح والحماق والنكاف والحصبة الألمانية ، حيث تترافق هذه الأمراض بالتهاب ملتحمة نزلي غالباً ، تختلف حدته من طفل لآخر ويترافق أحياناً بالتهاب قرنية سطحي نقطي كما في الحصبة ، وبنزف تحت الملتحمة كما في النكاف .

البحث الرابع

التهابات الملتحمة بالفطور

توجد الفطور بالهواء والتراب وحتى على سطح الملتحمة الطبيعية ، حيث

تؤدي المعالجة بالستيروئيدات أو بالصادات إلى ظهور قدرتها الإمراضية . تكثر الإصابة بها في البلدان الحارة والمناطق الزراعية بسبب تلوث نباتي وبخاصة بعد رض على العين . يتم التشخيص بعزل العامل الممرض ، ومن العلاجات المتوافرة نذكر النيستاتين والذي يمكن استخدامه بالطريق العام والموضعي ، وكذلك الأمفوتراسين ب Amphoteracine B والذي يستخدم عن الطريق الموضعي فقط لأنه شديد السمية للكلية ، ونستخدم كذلك الميكونازول Miconasole الذي يمتاز بطيفه الواسع على الفطور بالإضافة لتأثيره في الجراثيم إيجابية الغرام .

من أكثر هذه الالتهابات شيوعاً نذكر التهاب الملتحمة الفطري بالمبيضات البيض Candida Albicans حيث تظهر إصابة الملتحمة بشكل بقع بيضاء تشبه الأغشية الكاذبة ، وذلك عند الأطفال حديثي الولادة ، أما عند البالغين فيحدث التهاب ملتحمة تقرحي أو عقدي Granulomatous أو نزلي أحياناً . ومن المعلوم أن المبيضات البيض حساسة للنيستاتين وللأمفوتراسين ب .

البحث الخامس

التهابات الملتحمة بالطفيليات

وهي نادرة في بلادنا وشائعة في أفريقيا ، تبقى بعض الطفيليات على سطح الملتحمة بينما يدخل بعضها إلى تحت الملتحمة حيث يتكيس .

من أكثرها شيوعاً نذكر الخيطيات والتي يمكن رؤيتها أحياناً بالمصباح الشقي تحت الملتحمة ، وبفحص الدم نرى ارتفاعاً بالكريات محبة الحمض إلى ٢٠ - ٣٠٪ ويمكن كشف الأجسام الضدية النوعية لها بفحص المصل .

ومنها أيضاً كلابة الذنب Onchocerca والتي تعد أحد أهم أسباب العمى في أفريقيا وأمريكا الجنوبية حيث يتطور الالتهاب ويمتد من الملتحمة نحو الأغشية تحتها والتي يغزوها الخييطيات Microfilaria ، وتعالج باستخدام سيترات الديتيل كاربامازين Citrate de diethyl carbamazine .

البحث السادس

التهابات الملتحمة التحسسية

تشكل التهابات الملتحمة التحسسية نحو ربع التهابات الملتحمة ، وقد يصل العامل المحسس إلى الملتحمة من الخارج عن طريق الملامسة أو قد ينتقل من الجوار (الأجفان ، الأنف إلخ ...) أو قد يكون مصدره داخلياً من أي منطقة من الجسم .

وحيث أن الارتكاس المناعي معقد ويجمع عدة أشكال ، إذ قد يكون فورياً من النمط ١ حسب جل وكومبس Gell et Combs أو نصف متأخر من النمط ٣ ، أو متأخراً من النمط ٤ ، فإن التصنيف السريري هو المتبع في التهاب الملتحمة التحسسي.

الأشكال السرسرية :

١ – **التهاب ملتحمة نزلي حاد :** يشاهد هذا الشكل عادة بين شهري نيسان وتموز ، ويكون ثنائي الجانب ويرافقه التهاب أنف تحسسي . من أعراضه الدماع والخوف من الضياء والحكة ، ويترافق أحياناً بوذمة شديدة جداً بالملتحمة ، غالباً ما يكون سبب هذا الالتهاب التعرض لغبار الطلع ، ويمكن التكهن بنوع غبار الطلع من خلال تحديد تاريخ ظهور الإصابة .

٢ – **التهاب ملتحمة مزمن أو تحت حاد :** التشخيص هنا أصعب من الشكل السابق ، وقد لا يكون التهاب ثنائي الجانب دوماً ، ويمكن أن يشاهد بعد التهاب ملتحمة جرثومي أو بعد رض على العين ، ومن أهم أعراضه الحكة والدماع .

نشاهد بفحص الملتحمة الجفنية مجرد احتقان بسيط أو حليمات صغيرة أو ضخمة ، وفي بعض الأحيان قد نشاهد حليمات بشكل الحجارة المرصوفة والتي تعطي المريض الإحساس بوجود جسم أجنبي بالعين .

قد تكون الحساسية على الجراثيم متأخرة من النمط ٤ وتؤدي لالتهاب ملتحمة تحسسي مزمن مع ظهور حليمات واحتقان خفيف ودماع خفيف وقد تترافق مع التهاب قرنية سطحي نقطي .

٣ – **التهاب ملتحمة بالملامسة :** يرافق هذا الالتهاب اكزيما الأجفان عادة ،

وقد يكون السبب مواد التجميل أو المواد التي يستخدمها المريض في عمله، أو قد تحدث بعد استخدام القطرات والمراهم العينية بسبب التحسس على المادة الفعالة مثل الأتروبين والبيلوكاربين ، أو التحسس على المواد الحافظة، وهنا فإن الارتكاس يكون من النمط الرابع .

إن تشخيص التهابات الملتحمة التحسسية وتحديد المسبب يعتمد على الاستجواب السريري ومعرفة سوابق المريض التحسسية ، وتواترها ، وعلى الفحوص المخبرية التي تثبت وجود ارتفاع بالكريات المحبة للحمض بالدم أو بالملتحمة نفسها وأحياناً ارتفاع الـ IgE الكلي مما يؤكد البنية التحسسية .

أما الفحوص الجلدية فيمكن إجراؤها من قبل مختص الأمراض التحسسية وإن كنا لا نحتاج لها عادة ، ونذكر هنا أن الفحص العيني التحسسي والذي كان يُجرى بتقطير المادة بالعين قد بَطُلَ استخدامه .

العلاج :

تعطي المعالجة الموضعية بالستيروئيدات نتائج ممتازة إلا أنها قد تكون عابرة وذلك بحسب نوع الالتهاب .

أما مقبضات الأوعية فإنها ليست علاجاً وقد تؤدي بعد فترة من استخدامها إلى توسع مستمر بالأوعية .

إن لمركبات كروموغليكات الصوديوم فعالية أكيدة ولكنها مؤقتة وتستخدم عادة بين الهجمات الحادة ، أما الصادات فقد يكون استخدامها ضرورياً عند حدوث إنتان ثانوي أو بهدف الوقاية منه مع الانتباه إلى عدم استخدام الصادات التي يعرف بأنها محسسة للمريض .

هذا وإن المعالجة الحقيقية تكون بالابتعاد عن العامل المحسس أو بإزالة الحساسية عنه بالتعاون مه مختص الحساسية . ويجب البحث عن بؤرة إنتانية ما في الجسم (الجيوب ، الأسنان وإلخ ...) ومعالجتها ، ولابد من الذكر بأن هنالك بعض العوامل المساعدة على حدوث هذه الالتهابات والتي يتوجب معالجتها أيضاً مثل أسواء الإنكسار وإن كانت خفيفة ، واستخدام العدسات اللاصقة التي قد تؤدي لحدوث التهاب ملتحمة مع ظهور حليمات عملاقة تشبه تلك المشاهدة في الرمد الربيعي ،

والتي قد تقود أحياناً إلى التوقف عن استخدام العدسات اللاصقة لفترة طويلة أو بشكل نهائي .

أشكال خاصة من التهابات الملتحمة التحسسية :

١ - **التهاب الملتحمة والقرنية النفاطي :** وهو ليس إلا مظهراً من مظاهر التحسس المفرط المتأخر على جرثوم أو طفيلي ما في الجسم . وقد سبق التحدث عنه .

٢ - **الرمد الربيعي :** يصنف الرمد الربيعي مع التهابات الملتحمة التحسسية وذلك على الرغم من أن سببه مازال قيد النقاش ، وهو يصيب الأطفال ، وبخاصة الذكور بين خمس السنوات والبلوغ ، وتكون الإصابة ثنائية الجانب ويختلف تطورها من طفل لآخر . تظهر الإصابة عادة في فصل الربيع أو بداية الصيف بشكل هجمة حادة تشتد مع ارتفاع الحرارة ، وبسبب توقيت ظهورها قد يحدث التباس بالتشخيص مع التهاب الملتحمة التحسسي على غبار الطلع الذي ينتشر في هذا الوقت من السنة .

تبين نتيجة لدراسات عديدة أن لدى هؤلاء الأطفال بنية تحسسية ، إذ وجد لدى ٥٠٪ منهم تحسس أنفي ولدى غالبيتهم سوابق تحسسية شخصية أو عائلية ، وقد لوحظ أن أكثر العوامل المحسسة لهم هو غبار المنزل .

الأعـراض :

تتميز الأعراض بكونها حادة وشديدة وقد تؤثر في الوضع الدراسي لهؤلاء الأطفال ، وهي حكة ، وخوف من الضياء مع تشنج بالأجفان ، ودماع ، وإفرازات بيضاء لزجة تظهر بشكل خيطي في رتج الملتحمة وفي زاوية العين .

يمكن بالفحص التمييز بين عدة أشكال من الإصابة ، ونشير في هذا السياق إلى أننا قد نضطر في بعض الأحيان إلى استخدام قطرة مخدرة كي نتمكن من فحص الطفل بسبب تشنج الأجفان ، وهذه الأشكال هي :

١ - الشكل الجفني : نجد في هذا الشكل حليمات كبيرة بأحجام مختلفة قد يتجاوز قطرها الـ ١ ملم وذلك في الملتحمة الجفنية العلوية ، تأخذ شكل الحجر المرصوف ونرى بين هذه الحليمات إفرازات خيطية مخاطية - ليفية

تأخذ أحياناً مظهر الأغشية الكاذبة (الشكل ٣-١١) .

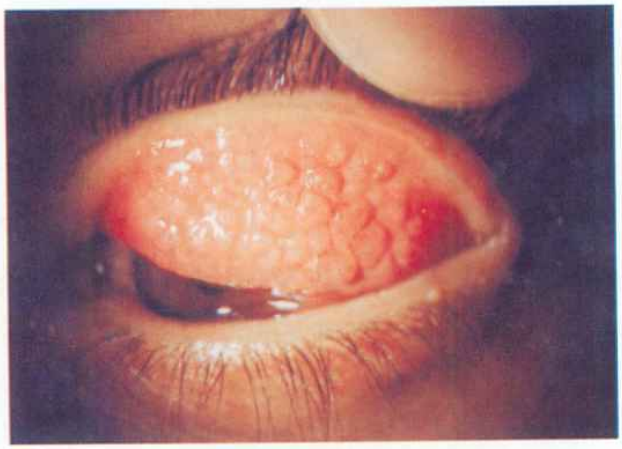

الشكل (٣-١١) الشكل الجفني للرمد الربيعي

٢ - الشكل الحوفي : نشاهد في هذا الشكل تسمكاً بالملتحمة عند الحوف مع عقيدات متبارزة لها مظهر هلامي عاتم قد تحيط بكامل الحوف ونشاهد ضمنها ما يسمى بقع ترانتا Tranta والتي هي تجمع لكريات محبة للحمض مع خلايا ظهارية متموتة . كما نشاهد في بعض الأحيان سبلاً حوفياً علوياً (الشكل ٣-١٢) .

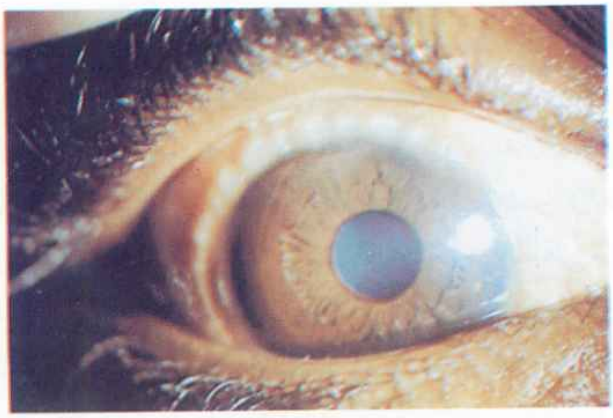

الشكل (٣-١٢) الشكل الحوفي للرمد الربيعي

٣ - الشكل المختلط بإصابة قرنية : إن الاختلاطات القرنية شائعة وترافق الشكل الجفني والشكل الحوفي ، فكثيراً ما نشاهد التهاب قرنية سطحياً نقطياً ، والذي يرافق الهجمات الحادة ويزول بزوالها ، كما نشاهد تقرحات قرنية حوفية ، وأحياناً مركزية مع اندخالات وعائية يمكن أن تهدد القدرة البصرية بسبب الكثافة التي تتشكل بعد شفائها . قد يكون منشأ هذه الإصابة القرنية التأثير الميكانيكي للحليمات الكبيرة ، لكن يُعتقد أحياناً بأن المسبب الحقيقي هو التأثير السمي لبعض ما تفرزه الكريات المحبة للحمض Eosinophiles وبخاصة في الشكل الحوفي (الشكل ٣-١٣) .

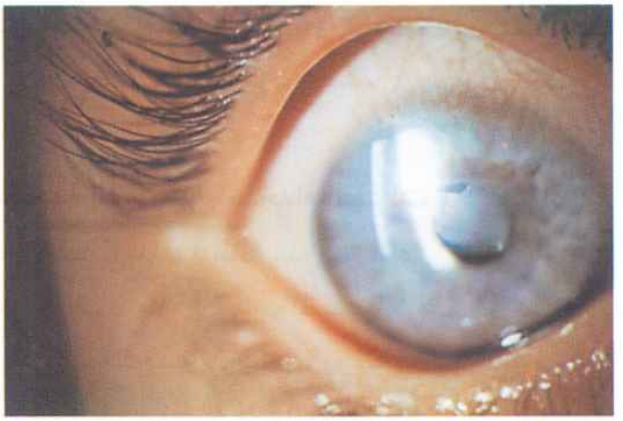

الشكل (٣-١٣) كثافة قرنية ناجمة عن الرمد الربيعي

تطور المرض :

يتطور المرض عادة نحو الشفاء خلال فترة تتراوح بين ٢-١٠ سنوات إذ يشفى تلقائياً بعد سن البلوغ ، وتترك الآفات وراءها نسيجاً ليفياً ندبياً . وقد لوحظ في نحو ٢٧٪ من الحالات انخفاض بالقدرة البصرية بسبب المرض نفسه أو بسبب المعالجة المديدة بالستيروئيدات .

المعالجة :

تعالج الهجمات الحادة بقطرات الستيروئيدات ومضادات الهيستامين ، وتفيد

قطرات كروموغيكات الصوديوم بين الهجمات . كما يجب حماية العين من العوامل الفيزيائية الخارجية التي تزيد من حدة الأعراض مثل الهواء والأشعة فوق البنفسجية لذا ينصح باستخدام النظارات الشمسية ، ويمكن أن نلجأ في بعض الأحيان عندما تكون الحليمات كبيرة ومخرشة ميكانيكياً للقرنية إلى كيها بالتبريد ، أو حتى استئصالها جراحياً وذلك في أحيان نادرة ، مما قد يحمل بعض الراحة للمريض .

البحث السابع

التهاب الملتحمة التخريشي

تتعرض الملتحمة للعديد من المواد الضارة بها مثل الدخان والهواء الملوث ، المواد الحمضية أو القلوية المستخدمة في الحياة اليومية أو المهنية ، وحتى القطرات والمراهم وإلخ ... مما يؤدي لحدوث إصابة تخريشية غير نوعية تختلف عما يشاهد في الإنتانات والتحسسات ، إلا أن بعضها قد يكون محسساً في الوقت نفسه مما يعقد الصورة السريرية .

١ – التهاب الملتحمة الناجم عن استخدام القطرات والمراهم العينية لفترات طويلة:

ينجم هذا الالتهاب إما عن المادة الدوائية أو عن المواد الحافظة التي تدخل في تركيب القطرة أو المراهم ، مثل القطرات المقبضة للأوعية التي تستخدم لفترات طويلة، ويظهر بشكل التهاب ملتحمة جريبي ، ويسمى التهاب ملتحمة سمياً ، وتكون الإصابة هـ على شدها في الرتج السفلي للملتحمة .

قد يكون سببها حدوث نقص بإفراز الدمع ناجم عن التخريش المديد للملتحمة، تزداد سمية العامل الدوائي بسبب نقص التمديد في الرتج السفلي . ويحدث تحسن بطـ بعلامات التخريش بعد إيقاف الدواء بعدة أسابيع أو أشهر . ونذكر هنا أيضاً قطر ات الفضة التي بَطُلَ استخدامها عند حديثي الولادة لما كانت تحدثه من تخريش كـ ي بعد فترة من استخدامها .

٢ – التها الملتحمة التخريشي الناجم عن التماس مع عوامل فيزيائية وكيميائية :

نذ ن العوامل المخرشة الصابون ومثبتات الشعر ، ومواد التجميل والتبغ والدخان ا ة للأشعة فوق البنفسجية ، وتلوث الجو في المدن الكبيرة المزدحمة وإلخ ..

تتراوح العلامات من احتقان خفيف بالملتحمة لتصل إلى التنخر بسبب حرق كيماوي شديد .

وتتوضع بخاصة ضمن الفرجة الجفنية إذا كان المسبب غازاً ، وفي الرتج السفلي إذا كان سائلاً ، ويشكو المريض من تخريش مع شعور بحرقة ومن إفرازات مائية بشكل دماع قد يكون غزيراً وذلك حسب شدة الإصابة ، ونشاهد في أغلب الحالات إصابة مرافقة في القرنية .

يصعب في الكثير من الأحيان تحديد العامل المخرش ولابد من دراسة بيئة المريض وعمله وعاداته ، ومن هنا تأتي صعوبة المعالجة لأنه وقبل كل شيء يجب الابتعاد عن العامل المخرش .

وفي حال التعرض لمخرش سائل كحمض أو قلوي فإنه يتوجب غسل العين فوراً بمصل فيزيولوجي أو بماء نظيف لفترة طويلة ، ولا يجوز استخدام معدل المادة الكيماوية كما قد يتبادر للذهن للوهلة الأولى لأن ذلك سيزيد من الإصابة . ويجب تحسين التهوية في أماكن العمل مع استخدام النظارات الواقية الخاصة عند التعامل مع مواد كيماوية سائلة أو غازية وعند اللحام الكهربائي .

٣ – التهاب الملتحمة التخريشي الناجم عن أمراض عينية :

إن وجود أسواء الإنكسار غير المصححة أو وجود اضطرابات في حركات العينين قد يؤدي لحدوث تخريش للملتحمة ، وكذلك الأهداب الحاكة والشتر الداخلي أو الخارجي والجحوظ ، ونذكر هنا أن زيادة إفراز غدد ميبومياس قد تؤدي لحدوث التهاب ملتحمة وقرنية تخريشي مزمن يتحول إلى حاد عند حدوث التهاب جرثومي ثانوي .

البحث الثامن

التهاب الملتحمة المرافق لأمراض عامة

ترتكس الملتحمة كأي غشاء مخاطي عند حدوث أمراض عامة تصيب الجلد أو الجلد مع الأغشية المخاطية كما يحدث في :

١ – تناذر ستيفن جونسون Stevens-Johnson وتناذر لايل Lyell : حيث

يحدث التهاب ملتحمة حاد وشديد مع إفرازات قيحية لزجة وتشكل أغشية كاذبة أو حقيقية تتطور نحو تندبات والتصاقات تؤدي لظهور أهداب حاكة وجفاف بالعين ، وقد تمنع الالتصاقات الشديدة العين من الحركة (الشكل ٣-١٤) .

الشكل (٣-١٤) التصاقات بين الملتحمة الجفنية والبصلية تالية لداء الفقاع العيني

٢ - العد الوردي Acne rosacea : حيث يحدث التهاب ملتحمة مع التهاب بالجفن ونشاهد احتقاناً منتشراً بالملتحمة ضمن الفرجة الجفنية مع إفرازات مائية وخوف من الضياء . وقد يحدث إنتان ثانوي فتظهر إفرازات مخاطية قيحية وتصاب القرنية . ونشاهد أحياناً التهاب ملتحمة عقدياً على مستوى الحوف مع نفاطات كاذبة رمادية اللون غير مؤلمة تتقرح ثم تختفي بسرعة ويرافقها في بعض الأحيان قرحة قرنية وتوعٍ غزير قرب العقد الحوفية .

٣ - الذئبة الحمامية المنتشرة : حيث قد نشاهد التهاب ملتحمة فقاعياً كاذباً ، أو نزوفاً تحت الملتحمة مع احتقان شديد وإفرازات مخاطية ، يتلوها جفاف شديد بالعين بسبب تأذي الملتحمة بشدة ، وعادة ما يسبق إصابة الملتحمة إصابة جفنية لها شكل مميز .

الفصل الثالث

آفات الملتحمة التنكسية

يحدث وبشكل طبيعي مع التقدم بالعمر تبدلات بالملتحمة ، إذ تقل شفوفيتها وتفقد من مرونتها ويتشكل فيها بعض التجاعيد وتتوسع بعض أوعيتها ، ويظهر فيها تصبغات صفراء - بنية قرب الحوف .

بالإضافة إلى ذلك نشاهد آفات تنكسية بدئية أو ثانوية لحالة التهابية ، تصيب الظهارة أو الأدمة .

١ - تنكس بالظهارة :

أ - الجفاف Xerosis : وهو تقرن بظهارة الملتحمة ، وقد يحدث بسبب عوز الفيتامين أ ، أو بسبب تعرض الملتحمة للهواء وانعدام الحماية الجفنية لها ، أو بسبب التندب الحاصل بعد إصابة شديدة بالملتحمة كحرق كيماوي واسع أو التراخوم أو معالجة شعاعية والخ ... ويبدأ بشكل بقع مثلثة الشكل تدعى بقع بيتو Bitot ، قاعدتها على الحوف ضمن الفرجة الجفنية وعلى سطحها ما يشبه الرغوة البيضاء والتي تشاهد في حال عوز فيتامين أ ويمكن أن تتراجع بعد علاجه .

ب - الحصيات Concretions : وتشاهد عند الشيوخ ، أو بعد التهاب ملتحمة مزمن بشكل نقط بيضاء أو صفراء في الملتحمة الجفنية ، وهي مادة ناتجة عن تنكس الخلايا ومتوضعة ضمن اندخالات ظهارية . نادراً ما تتكلس، وغالباً ما تكون لاعرضية إلا عندما يكبر حجمها وتكون سطحية فتعطي شعوراً بالتخريش وبوجود جسم أجنبي ، وتعالج باستخراجها . قد تكون هذه الحصيات أحياناً على علاقة باضطرابات استقلابية ، وتتكون من مواد شحمية أو كلسية كما في حالة فرط كلس الدم حيث تتوضع قرب الحوف (الشكل ٣-١٥) .

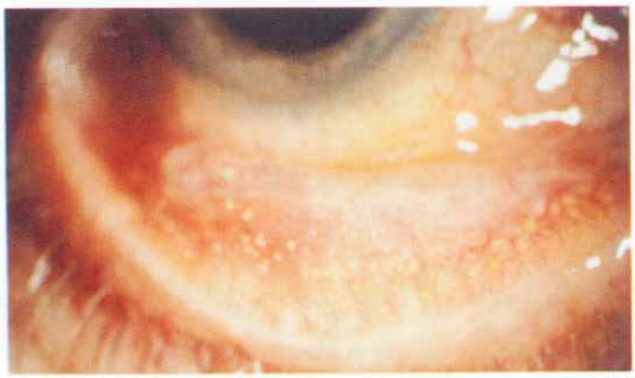

الشكل (٣-١٥) حصيات الملتحمة

٢ – تنكس بالأدمة :

أ – الشحمة Pinguecula :

وهي شائعة عند البالغين بعد الأربعين من العمر ، وتشاهد بشكل مثلث أصفر متبارز تتجه قاعدته نحو الحوف ، ضمن الفرجة الجفنية ، في جهتي الحوف ولكن أكثر شيوعاً في الناحية الأنسية . ومع أن حجمها قد يزداد مع العمر إلا أنها لا تحتاج إلى معالجة ، كونها لا تهدد القرنية ، سوى في بعض الأحيان عند حدوث هجمة التهابية على مستواها .

وقد تبين نسيجياً أنها تنكس بالكولاجين والذي يأخذ الشكل الزجاجي Hyalin، وليست تجمعاً لمواد شحمية كما كان يُعتقد في السابق .

ب – الظفرة Pterygium :

وهي استحالة يحدث فيها تنمٍ لطية من الملتحمة تمتد فوق القرنية ، في الناحية الأنفية غالباً وذلك ضمن الفرجة الجفنية ، وحسب المحور الأفقي للعين باتجاه مركز القرنية . وهي شائعة في بلادنا وغالباً ما تصيب العينين .

تتكون الظفرة من : رأس ، وهو الجزء الملتصق بالقرنية ، ومن : جسم ، والذي له شكل مروحة مفتوحة باتجاه اللحيمة وتمر فيه الأوعية الدموية متقاربة باتجاه الرأس .

يمتد الرأس فوق القرنية باتجاه الحدقة ، ويوجد بين الرأس والقرنية التصاق شديد مكون من نسيج ليفي يمتد بين ظهارة الظفرة وطبقة بومان بالقرنية (الشكل ٣-١٦) .

الشكل (٣-١٦) الظفـرة

تطور الظفرة :

يمكن للظفرة أن تبقى ثابتة الحجم ، أو قد تمتد نحو مركز القرنيـة لتهـدد القـدرة البصرية ، وإن رؤية بقع بيضاء صغيرة أمام رأس الظفرة ضمن القرنيـة السـليمة يوحـي بتطور الظفرة وكذلك لونها الوردي المحتقن ، بينمـا يوحـي اللـون الصـدفي بأنهـا غـير فعالة وغير متطورة . وقد تأخذ الظفرة شكل تبـارز لحمـي يحـدث ضمنـه انكماشـات تندبية مع تحديد لحركة العين باتجاه الوحشي ، وحرج بصر بالمحور الأفقي وأحياناً رؤية مزدوجة .

أسباب الظفرة :

يعتقد أنها تنجم عن تخريش خفيف مستمر للعين بالشمس والغبـار والهـواء ، إذ أنها تشـاهد بكـثرة عنـد الذيـن يتعرضـون لتلـك العوامـل المخرشـة مثـل عمـال البنـاء والمزارعين وإلخ ... ولكن من المؤكد وجود استعداد عائلي بالإضافة إلى ذلك .

المعالجـة :

١ - دوائية : عندما تكون الظفرة صغيرة وبهدف تأخـير أو منـع تطورهـا فإننـا نستخدم القطرات النوعية لعلاج التهابات الملتحمة المتكررة التي تحدث عند هؤلاء الأشخاص نتيجة تعرضهـم المستمر للعوامـل المخرشـة كمـا ننصـح باستخدام النظارات الشمسية لحماية العين من الشمس والغبار .

٢ - جراحية : أ - عندما تكون الظفرة متطورة وبدأت تهدد البصر وذلك قبل وصولها إلى مستوى الحدقة لأنه وبعد استئصالها ستظهر ندبة على القرنية بشكل كثافة بيضاء تعيق دخول الضوء إلى العين بسبب تخرب طبقة بومان.

ب - قد نضطر في بعض الأحيان لاستئصالها بسبب حرج بصر شديد .

ج - وأخيراً قد يكون الاستطباب تجميلياً ، وإن كان ينصح دوماً بالابتعاد عنه عندما تكون الظفرة في بدايتها خوفاً من النكس والذي قد يحدث على الرغم من الوسائل المختلفة التي تستخدم حالياً لمنعه مثل مضادات الانقسام الخلوي والطرائق الجراحية المختلفة ، لأن الظفرة بعد نكسها تكون أشد هجومية من قبل .

الفصل الرابع

أورام الملتحمـــة

إن أورام الملتحمـة عديـدة ، وقـد يكـون منشـؤها أيـاً مـــن العنـــاصر النســـجية المكونة لها .

١ – الأورام الناجمة عن سوء التصنع Dysgenesis :

وتسمى بالكوريوستوما Choriostoma أي نسيج طبيعي موجود في مكان غـير طبيعي ، وتشاهد هذه الأورام منذ الولادة ، ونذكر منها :

أ – الورم الجلداني للحوف Dermoid :

وهو ورم مدور صغير متبارز ، لونه أبيـض عـاجي ، يشـاهد في الحـوف وينمـو أحياناً بعض الشعر علـى سـطحه ويمكـن أن يحـوي بداخلـه تشـكلات غضروفيـة ، أو غدية وإلخ ... يترافق عادة بتوعٍ عميق يندخـل قليـلاً ضمـن القرنيـة ، وكذلـك بحـرج بصر قد يكون شديداً . يعالج بالاستئصال الجراحي ويحتاج عادة لإجراء ترقيع صفيحي بالوقت نفسه (الشكل ٣-١٧) .

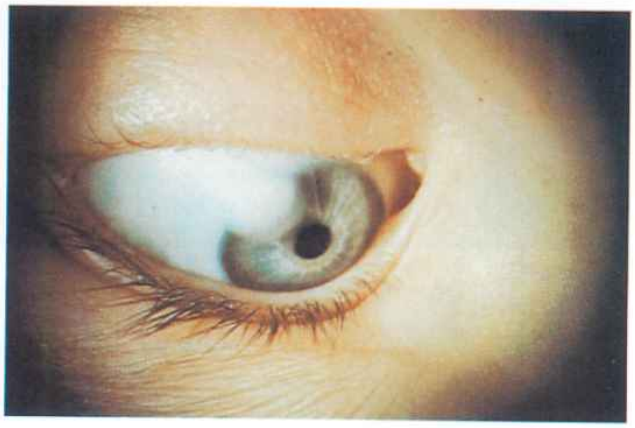

الشكل (٣-١٧) الورم الجلداني للحوف

ب – الشحموم الجلدي Dermolipoma :

يشاهد غالباً في الزاوية العلوية الوحشية للملتحمة البصلية بين العضلة المستقيمة العلوية والعضلة المستقيمة الوحشية ، لونه مائل للصفار ، وهو متحرك على الصلبة ، وعلى سطحه طبقة بشروية تلتصق بشدة إلى الأدمة المجاورة لذا لا يمكن استئصاله بمفرده لصعوبة تسليخه عن المجاورات ، لذلك يستأصل مع جزء من الملتحمة ويعوض مكان النقص بطعم من الملتحمة السليمة .

٢ – كيسات الملتحمة :

تشاهد هذه الكيسات في الرتجين وتأخذ شكل ورم شفاف طري متحرك ، مدور أو أنبوبي أو بيضوي ، وتتشكل من الغدد الدمعية الثانوية ، أو ظهارة الملتحمة بسبب اندخالات تالية لرض ، أو من قنوات لمفاوية ، أو من طفيليات .

٣ – أورام ظهارة سليمة :

مثل الحليموم Papilloma ، وعادة ما نراها بلون أحمر قانٍ لاطئة ومفصصة في الرتج العلوي أو الحوف أو اللحيمة (الشكل ٣–١٨) .

الشكل (٣–١٨) الحليموم

٤ – أورام ظهارية ما قبل سرطانية :

ونذكر منها :

أ – السرطانة اللابدة Carcinoma in situ : ويظهر بشكل ورم صغير

لحمي هلامي لونه مائل للزهري مع تنشؤات وعائية تحت سطحه . نشاهد بالفحص النسجي تسمكاً بالظهارة وانقسامات خلوية مع عسر تقرن Dyskeratosis ، لكن الغشاء القاعدي يكون سليماً ، ويسمى هذا الورم بمرض بوين Bowen عندما تكون التبدلات الخلوية بالفحص النسجي شديدة .

يجب استئصال هذه الأورام بشكل كامل علماً بأنها لا تؤدي لانتشارات ولكن يمكن أن تنكس موضعياً مرات عديدة إن لم تستأصل بشكل كامل.

ب – **التقرن الأكتيني Actinic keratosis** : ويتطور غالباً من ظهارة الظفرة أو الشحمة بشكل ورم أبيض متقرن بوضوح وموعى ، مما يميزه عن التقرن الأبيض بالحوف Leucokeratosis والذي ينجم عن تقرن بمخاطية الملتحمة .

ج – **الصوملة المتصبغة Xeroderma pigmentosum** : وهي آفة وراثية عائلية ، تبدأ بشكل احمرار ثم يظهر التصبغ ثم الضمور وبعده الورم ، وتشاهد بأقسام الملتحمة المعرضة لأشعة الشمس .

٥ – أورام ظهارية خبيثة :

وهي الظهاروم شائك الخلايا Spinocellular epithelioma والذي يظهر غالباً قرب الحوف ضمن الفرجة الجفنية ، بشكل ورم مفصص ذي تنبتات لونه مائل للبياض وموعى ، يمتد عادة على الملتحمة وفوق القرنية التي نادراً ما يخترق طبقاتها العميقة . يجب استئصال هذا الورم فور اكتشافه .

٦ – أورام غدية :

تنشأ هذه الأورام بخاصة من الغدد الشحمية الموجودة باللحيمة والثنية الهلالية ، وهي أورام سليمة .

٧ – الأورام الشحمية للملتحمة Lipoma :

وهي أورام سليمة تحدث بعد عمر الـ ٥٠ سنة وتشاهد بخاصة في الناحية العلوية الوحشية للملتحمة البصلية ، ويمكن تسليخها بسهولة عن الملتحمة .

٨ – أورام وعائية :

ومنها الوعاؤوم الدموي Hemangioma والذي يرافق غالباً وعاؤوماً وجهياً . تشاهد عند الأطفال بشكل ورم أملس متبارز بقطر عدة مليمترات ، تطوره بطيء .

٩ – الغرن الدموي Hematosarcoma :

ومنها الغرن اللمفي Lymphosarcoma ، وهو التوضع بالملتحمة لمرض هودجكن .

١٠ – الأورام المتصبغة :

وهي شائعة بالملتحمة وتتطلب الفحص الدقيق ، ونذكر منها :

أ – **الوحمة Naevus** : تظهر بشكل بقع سمراء أو بنية اللون ، صغيرة أو كبيرة أحياناً ، وهي مسطحة ومتحركة مع الملتحمة ، تظهر غالباً في سن البلوغ ، وقد تزداد عدداً وتصبغاً في هجمات مما يدفع لاستئصالها (الشكل ٣-١٩) .

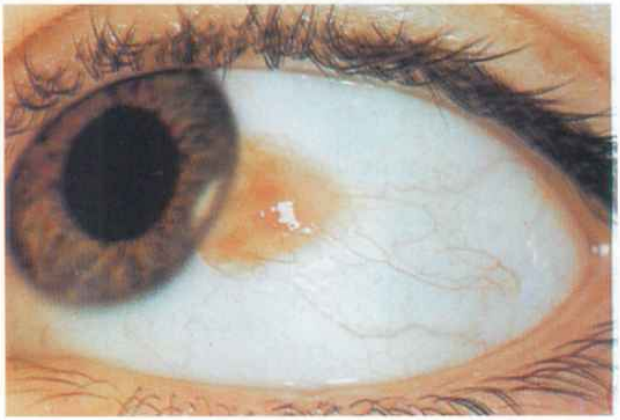

الشكل (٣-١٩) الوحمة

ب – **الورم الميلاني الخبيث Malignant melanoma** : وهو نادر جداً ، ويتوضع بالملتحمة البصلية ، قد يكون عبارة عن تحول خبيث لوحمة موجودة أصلاً ، تزداد حجماً وتصبغاً ويظهر حولها ارتكاس التهابي . وقد يظهر الورم الميلاني الخبيث في ملتحمة طبيعية سابقاً ، أو من آفة

ميلانية ما قبل سرطانية مثل الملان Melanosis . ويتطور الـورم الميلانـي على السطح بشكل آفة سـوداء مفصصـة موعـاة تـنزف بسـهولة ، وقـد يكون أحياناً بدون صباغ .

يجـب استئصاله جراحيـاً ، ويمكـن أن يحـدث النكـس في المكـان نفسـه (الشكل ٣-٢٠) والشكل (٣-٢١) .

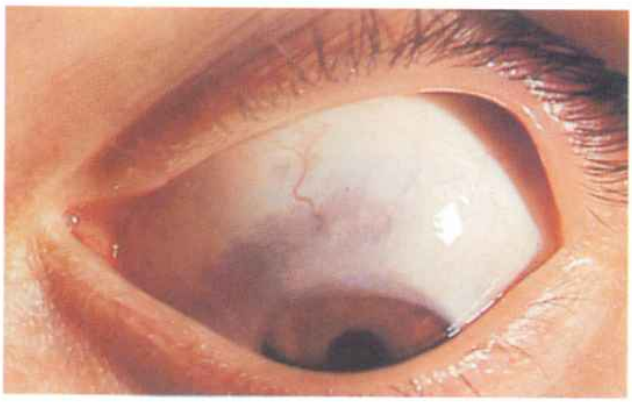

الشكل (٣-٢٠) المـلان

الشكل (٣-٢١) الورم الميلاني الخبيث

١١ - الأورام العصبية :

مثـل ورم غمـد الليـف العصـبي Neurinoma ، والعصبـوم Neuroma ،

وهـي أورام نـادرة ونفكـر بهـا ضمـن تنـاذر ركلنهـاوزن Recklinghausen neurofibromatosis .

١٢ – أورام ميزانشيمية جنينية :

ومنها الغرن العضلي المخطط Rhabdomyosarcoma والذي يمكن أن يتوضع بالملتحمة بدون امتداد نحو الحجاج وذلك في البداية على الأقل . يشبه شكلها عنقود العنب ، تطورها سريع وإنذارها سيئ إن لم تعالج بسرعة ، ويفيد في علاجها التشعيع والمعالجة الكيماوية .

الباب الرابع

القرنية THE CORNEA

الفصل الأول

لمحة تشريحية فيزيولوجيـة

تشكل القرنية السدس الأمامي من سطح غلاف كرة العين الليفي بينما تشكل الصلبة خمسة الأسداس الباقية ، وتتألف القرنية من خمس طبقات ، (الشكل ٤-١) ، وهي من الأمام إلى الخلف :

١ - الظهارة (الابتليوم) وهي تتمادى مع ابتليوم الملتحمة عند الحوف (اللم) .

٢ - طبقة بومان .

٣ - السدى (اللحمة) .

٤ - غشاء ديسميه .

٥ - البطانة(الاندوتيليوم) وتتمادى مع العنبة .

تبلغ سماكة القرنية ١مم في المحيط أو ٦ر٠ مم في المركز ، قطرها وسطيا ٥ر١٠ مم عند الأطفال و٥ر١١ مم عند الكبار ، ويؤدي الوضع التشريحي للقرنية إلى تأثرها بأمراض الجوار فتصاب بالتهاب الظهارة عند حدوث التهاب الملتحمة ، والتهاب اللحمة عند التهاب الصلبة .

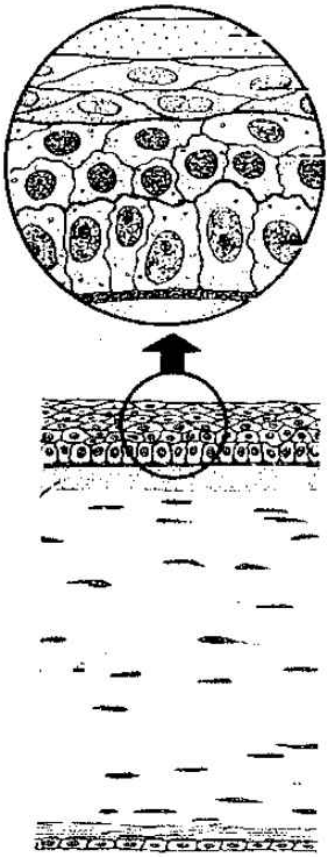

الشكل (٤-١) طبقات القرنية

تأتي تغذية القرنية من الحوف ومن الخلط المائي ومن طبقة الدمع التي تغطيها من الأمام .

تتصف القرنية بالصفات التالية :

الشفافية ، الكروية ، اللمعان ، الحساسية وابعاد القرنية.

الشفافية : وهي مرتبطة بثلاثة عوامل هي :

١ - توازي وانتظام ألياف نسيجها الخاص.

٢ - الإماهة ويعود ذلك إلى الدور الذي يلعبه الاندوتيليوم والابتيليوم.

٣ - عدم وجود الأوعية.

ويؤدي اضطراب الشفافية إلى تشوش الرؤية ، ويحدث نتيجة العوامل الالتهابية أو الاستحالية وبسبب الأوعية حديثة التشكل التي قد تنشأ عليها ، وهي تكون إما سطحية أو عميقة ، وتدل الأولى على آفة سطحية ، بينما تدل الثانية على عمق الآفة في سماكة القرنية.

الكروية : وهي تضطرب بأشكال مختلفة ، حيث قد تأخذ القرنية أشكالا مخروطية (القرنية المخروطية) أو محدبة أو مسطحة .

اللمعان : وهو يزول بنتيجة التبدلات المرضية الطارئة على القرنية حيث تبدو كامدة خشنة السطح . أما في الآفات القديمة فإن اللمعان يبقى موجودا رغم الكثافات.

حس القرنية : يؤدي تعصيب القرنية الحسي الغزير بالعصب العيني ، شعبة العصب مثلث التوائم إلى حساسيتها المفرطة تجاه المخرشات ، بحيث يؤدي هذا إلى الدماع والرفيف عند دخول الأجسام الأجنبية فيها مما يسهل تنظيفها . ويضطرب حس القرنية في عدد من الأمراض مثل (التهاب القرنية العقبولي) مما يفقدها العامل الحارس لها فتزيد نسبة الأمراض فيها . ويتم تحري حس القرنية بملامستها برأس فتيل من القطن فتظهر حركة رفيف الأجفان وهذا يدل على سلامة حس القرنية.

أبعاد القرنية : ويبلغ قطرها الشاقولي عند البالغين ٥ر١٠ ملم وقطرها الأفقي ٥ر١١ ملم ، وعند الأطفال يكون القطر الشاقولي ١٠ مم والأفقي ٥ر١٠ مم .وتضطرب ابعادها في أمراض مكتسبة كالزرق الخلقي وضمور العين ، وفي أمراض خلقية مثل صغر القرنية ، والقرنية العرطلة .

الفصل الثاني

الشذوذات الولادية في القرنية

Congenital Abnormalities of the Cornea

وندرس هنا القرنية العرطلة ، والقرنية الصغيرة ، وتصلب القرنية

القرنية العرطلة Megalocornea :

وهو كبر خلقي غير مترق في حجم القرنية حيث يتراوح قطرها بين ١٣-٥ر١٦مم ، وتتميز عن القرنية في الزرق الخلقي بأن توتر باطن العين يبقى ضمن الحدود الطبيعية .

قد تترافق القرنية العرطلة مع الساد أو ضمور في القزحية أو صغر الحدقة ، وهي ثنائية الجانب تنتقل بوراثة مرتبطة بالجنس ، ويكون ٩٠ %من المصابين ذكورا ، وقد تترافق بأمراض جهازية مثل الشذوذات الهيكلية والتخلف العقلي وتناذر مارفان.

القرنية الصغيرة Microcornea :

حيث يكون قطر القرنية اقل من ١٠ مم ، وهذه الحالة تنتقل بصفة وراثية جسدية سائدة أو متنحية ، وتترافق بمد البصر لصغر القرنية وتسطحها وضعف قوتها الكاسرة .

وتلاحظ مع القرنية الصغيرة نسبة مرتفعة من الزرق مغلق أو مفتوح الزاوية ، وقد تترافق بالساد أو نقص تنسج (تصنع) العصب البصري (Optic nerve hypoplasia) .

تصلب القرنية Sclerocornea :

وهي حالة غير مترقية وغير التهابية ، تتصف بفقد القرنية لشفافيتها فتصبح كالصلبة، قد يشمل التصلب كل القرنية أو محيطها فقط ، ويكون الحوف غير واضح مع امتداد من أوعية الصلبة والملتحمة فوق القرنية ، وتكون ثنائية الجانب في ٩٠ %من الحالات.

الفصل الثالث

حثـول القرنيـة وتنكساتها

Dystrophies and Degenerations of the Cornea

وندرس هنا حثل الاندوتيليـوم الوراثـي الـولادي والقـوس الشـيخية والقرنيـة المخروطية.

حثل الاندوتيليوم الوراثي الولادي

Congenital hereditary endothelial dystrophy

تكون القرنية بيضاء مزرقة ، وهي حالة ثنائية الجانب ، تنتقل بصفة وراثية صبغيـة جسدية (جسمية) متنحية أو سائدة ، وتترافق بوذمة في القرنية وبرأرأة أحيانـا ويعتقـد أن سببه استحالة في الخلايا الاندوتيليالية في القرنية ، قد تظهـر منـذ الـولادة (وراثـة متنحية) أو في السنة الأولى أو الثانية من العمر (وراثة سائدة) وعندها تترافق بخـوف من الضياء مع ألم ودماع .

القوس الشيخية Arcus senilis :

أكثر تنكسات القرنية شيوعا وهي عبارة عن قـوس بلـون رمـادي أو أصفـر يظهر عند الحوف في القسم العلوي ، وقد يمتد ليحيط بكل القرنية مشكلا حلقة .

تتكون القوس الشيخية من ترسبات من الكولسترول والفوسفوليبيدات تتوضـع عند غشاء ديسمية وغشاء بومان . يصيب الرجال أكثر من النسـاء ، ويصيـب ثلثـي الرجال الذين تتراوح أعمارهم بين ٤٠-٦٠ سنة، ليس للقوس الشيخية تأثير في الرؤيـة، وتكون له أهمية إذا ظهر قبل الأربعين من العمر ، حيث يزداد احتمال وجـود أمـراض الأوعية الإكليلية ، وفرط الليبوبروتينات في الدم، وهذه الحالة تنتقـل بصفـة جسـدية سائدة مع نفاذية غير كاملة .

القرنية المخروطية Keratoconus :

وهي إحدى الاستحالات الوراثية الولادية في القرنية يحدث فيها تمدد مخروطي مترق في القرنية مع ترقق في المركز على حساب سدى (لحمة) القرنية ، توجد أرجحية طفيفة لاصابة الإناث بالمقارنة مع الذكور (٦٠% اناث) وتكون الإصابة ثنائية الجانب غالبا .تظهر الأعراض في سن البلوغ حيث تتشوش الرؤية وتصبح العين حسيرة البصر بشدة مع اللابؤرية (حرج البصر) الشديدة التي قد تتطور لتصبح حرجا غير منتظم ، وفي المراحل المتقدمة قد تظهر ندوب في القرنية ناجمة عن تليف طبقة بومان وتمزقها بالإضافة إلى تثنيات أو تمزق في غشاء ديسمية مع عسرة التصنع والتليف الناجمين عن ذلك ، مما يؤدي إلى تدني الرؤية (الشكل ٤-٢) .

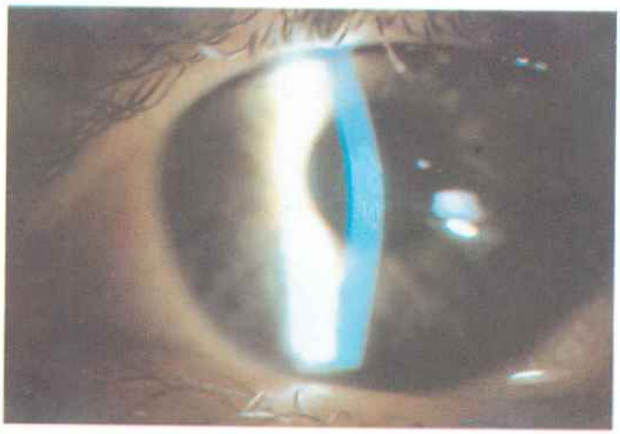

الشكل (٤-٢) القرنية المخروطية

تظهر القرنية المخروطية بشكل واضح عند توجيه نظر المريض إلى الأسفل مع رفع الجفن العلوي من قبل الفاحص (الشكل ٤-٣) .

العلاج : تصحيح اسواء الانكسار بالنظارة في البدء ، وفي المراحل المتوسطة تستعمل العدسات اللاصقة أما في المراحل المتقدمة فالعلاج هو رأب القرنية (تصنيع القرنية) الثاقب (الشكل ٤-٤) وإنذار العمل الجراحي حسن ، ويتم رأب القرنية بزرع طعم قرن قرصي الشكل شامل لكل طبقات القرنية، مأخوذ من عين ميت حديثا ، ويوضع هذا الطعم مكان القرنية المريضة التي يزال منها قرص مركزي

ايضا، ويتم تثبيت الطعم بالخياطة ، يجرى هذا العمل الجراحي كذلـك في كثافـات القرنية المعيقة للرؤية ، والقرحات المهددة بالانثقاب ، وجروح القرنية المتهتكة .

الشكل (٤-٣)

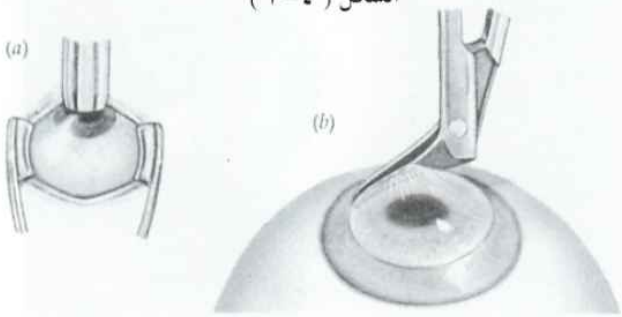

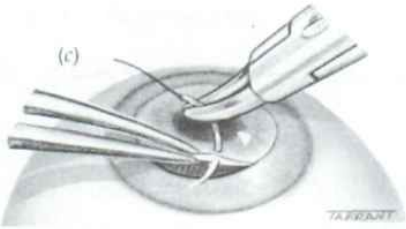

الشكل (٤-٤) رأب القرنية الثاقب

الفصل الرابع

أمـراض القرنيـة الالتهابيـة

وهي أكثر الأمراض القرنية مشاهدة وتكون جرثومية أو حموية أو فطرية ، وقد تحدث بسبب جفاف القرنية أو الأرجية وسواها، وهناك حالات تبقى مجهولة السبب وندرس هنا التهابات القرنية الجرثومية والحموية والفطرية ، والتهاب القرنية الأرجي ، و التهاب القرنية التغذوي العصبي ، والتهاب القرنية التعرضي .

البحث الأول : التهابات القرنية الجرثومية (القرحات الجرثومية)

Bacterial Keratitis (Corneal Ulcers)

وهي تحدث بالمكورات العنقودية والعقدية وزائفة القيح الازرق والمكورات الرئوية والمتقلبات Proteus والموراكسيلات Moraxella وغيرها . ويؤهب وجود خدش أو سحجة في سطح القرنية لدخول العامل الممرض الذي يأتي في كثير من الحالات من التهاب الملتحمة أو حواف الأجفان أو من كيس دمع متقيح وتزداد نسبة مشاهدة القرحات القرنية عند مستعملي العدسات اللاصقة وبعد الاستعمال المديد للصادات أو الكورتيوستيروئيدات . يظهر مكان الانتان السطحي ارتشاح هو عبارة عن تجمع من الخلايا الالتهابية الآتية من الشبكة الوعائية المحيطة بالقرنية ، لونه رمادي أو أصفر حسب محتواه من الخلايا، حوافه غير واضحة ، و يندخل في القرنية الشفافة عبر منطقة ذات لون حليبي . يكون الارتشاح محدودا وقد يشمل كل القرنية ، أما شكله فقد يكون مدوراً أو بيضوياً . ويمتد الارتشاح في سماكة القرنية بعمق يختلف من حالة إلى أخرى ، وتفقد القرنية لمعانها في منطقة الارتشاح ، وتتسع الأوعية في الملتحمة بدرجات مختلفة حسب شدة الالتهاب ، وقد تتوذم الأجفان.

يترافق الالتهاب بأعراض هي : الألم ويكون بدء ظهوره سريعا ، الدماع ، الشعور بجسم أجنبي تحت الجفن العلوي ، الخوف من الضياء وتشنج الأجفان ، وتظهر

المفرزات عند ترافق التهاب القرنية بالتهاب الملتحمة ، وقد يرتشف الارتشاح دون اثر ، وهذا نادر، ويحدث ذلك عندما يكون الارتشاح محدودا في طبقة البشرة . أما إذا كانت الإصابة أعمق فهي تترك ندبة مختلفة الشدة بحسب عمق الآفة والغالب ألا يرتشف الارتشاح ، بل ينتقل إلى مرحلة الانتشار مع تقرح القرنية وتموت النسيج القرني والبشرة واختلاط الحالة بالانتان الثانوي . وللقرحة شكل مدور أو بيضوي أو غير منتظم ، يتوضع الجرثوم في حوافها التي تتوسع باستمرار، وتتوضع القرحة في مركز القرنية أو إلى جانبه أو تكون في المحيط (الشكل ٤-٥) .

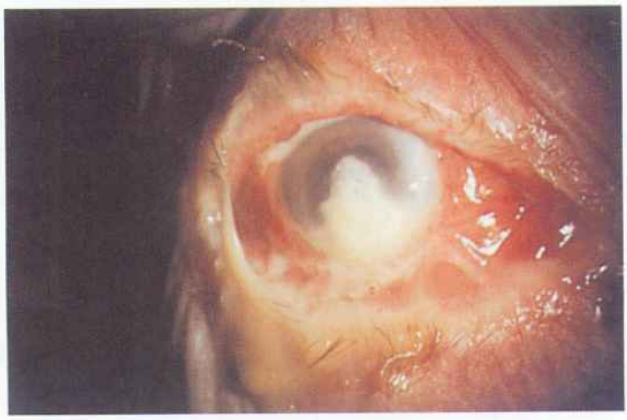

الشكل (٤-٥) قرحة قرنية جرثومية مع سوية قيحية

اختلاطات القرحة القرنية :

إذا تقرحت القرنية واحتفرت حتى غشاء ديسمية فإنه يتقبب على شكل حويصل أسود في قعر القرحة القرنية ، وهذه مرحلة خطيرة في تطور القرحة حيث تهدد بالانثقاب وخروج الخلط المائي من البيت الأمامي مما يؤدي إلى غيابه ، مع اندفاع العدسة والقزحية إلى الأمام فيحدث ناسور القرنية أو تفتق القزحية ، وتلتهب الأجسام الهدبية والقزحية ، وقد يتطور الأمر إلى التهاب العين الشامل أو النزف داخل العين أو الزرق الثانوي لالتهاب العنبة (القميص العضلي الوعائي) .

تظهر لدى بعض المرضى سوية قيحية في البيت الأمامي بعد انثقاب القرحة وتكون السوية عقيمة قبل الانثقاب . ويترافق شفاء القرحة باكتسائها بالبشرة تدريجيا مع ظهور الأوعية حديثة التشكل فوقها ، وهذا يعني بدء تشكل ندبة القرنية وهو الطور الأخير في مسار القرحة . ان تلوين القرحة بوساطة قطرة الفلوريسيئين يسمح بايضاح المنطقة المعراة من الابتليوم في القرنية ، ويساعد على وضع التشخيص ومراقبة تطور الحالة ، مما يسمح بتوجيه العلاج بشكل صحيح ، ويتم ذلك بتقطير الفلوريسين في العين ثم غسلها بالمحلول الفيزيولوجي ، فتبقى القرحة متلونة . ومن الهام إجراء زرع وتحسس للصادات قبل بدء العلاج نظرا لتعذر الوصول إلى نتائج صحيحة للزرع بعد بدئه ، أما إذا بدئ بالعلاج قبل الزرع فيتوجب إيقافه لمدة ١٢- ٢٤ ساعة قبل الزرع ، وتؤخذ المسحة من حواف القرحة حيث يتواجد العامل الممرض عادة ، أما مركز القرحة فيحوي نسيجا متنخرا لايفيد في التشخيص .

العلاج : تستعمل قطرات ومراهم الصادات واسعة الطيف مثل Gentamycin , Tobramycin , Polymixin , Neomycin , Rifampin وسواها .

وتستعمل القطرات قطرة كل ١٥-٣٠ دقيقة ، وبعد معرفة العامل الممرض والصادات المناسبة نقوم باستعمال الدواء الفعال . يمكن للطبيب أن يحضر القطرات المركزة عن طريق إضافة مقادير من المحاليل المركزة للصاد نفسه إلى القطرات العينية المتوافرة وذلك حسب جداول خاصة . يمكن أن تعطى الصادات بالطريق العام وحقنا تحت الملتحمة حسب شدة الحالة . يجب تجنب تغطية العين بالضماد لأن ذلك يخلق ظرفا مناسبا لتكاثر الجراثيم ، ويمكن استعمال التغطية بعد القضاء على الجراثيم

لتسهيل ترمم البشرة ، وقد تستعمل العدسات اللاصقة الطرية واللاصق الحيوي في حالات التهديد بالانثقاب ، ومن الضروري إعطاء مسكنات الألم لتخفيف معاناة المريض وتحسين تقبله للعلاج.

وعند حدوث التهاب قزحية وجسم هدبي مرافق نلجأ إلى توسيع الحدقة خشية الالتصاقات ، وقد نضطر لاعطاء الستيروئيدات بالطريق العام بحذر ، حيث يخشى من دورها المؤهب لانثقاب القرحة والمنقص لفاعلية العلاج المضاد للجراثيم ، ويمكن وصف فيتامينات B 1 - 6 B حقنا في العضل ، وفي الحالات الشديدة نلجأ إلى كي حواف القرحة حتى النسيج السليم وغسل البيت الأمامي بالطريق الجراحي ، وعند التهديد بالانثقاب يمكن أن يجرى تصنيع القرنية الصفيحي أو الثاقب (الشكل٤-٣) .

البحث الثاني

التهابات القرنية بالحمات الراشحة

Viral Keratitis

وأشيعها :

آ - التهاب القرنية بالحلأ البسيط (القرحة العقبولية في القرنية) .

ب - الحلأ النطاقي (داء المنطقة) .

آ - التهاب القرنية بالحلأ (العقبول) البسيط (القرحة العقبولية في القرنية)

Herpetic Keratitis (Herpetic Corneal Ulcer)

يمثل أحد أهم أسباب التهاب القرنية و أشيعها ويتصف بالصفات التالية :

١ - يلي أمراضا عامة مضعفة للمناعة في كثير من الأحيان وكذلك بعد التعرض للرضوض.

٢ - وحيد الجانب غالبا.

٣ - يترافق بنقص حس القرنية لذا تكون الأعراض التي يشكو منها المريض أخف بكثير من الأعراض في القرحات الجرثومية.

٤ - بطء الشفاء (قد يستغرق شهرا) .

٥ – الميل إلى النكس .

تكون الحمة عند البالغين في حالة توازن مع الأضداد وتنشط عند التعرض لضعف في الجهاز المناعي بسبب المرض أو البرد أو الرشوحات أو الاضطرابات الهرمونية أو الرضوض . ويمكن تقسيم الإصابات إلى :

أولا : سطحية (نقطية ، متغصنة ، جغرافية) .

ثانيا : عميقة (قرصية) .

أولا - التهابات القرنية الحلأية (العقبولية) السطحية :

آ - الشكل البشروي النقطي :

تبدأ التهابات القرنية الحلأية (العقبولية) السطحية بشكل التهاب القرنية البشروي النقطي حيث تظهر حويصلات دقيقة على البشرة في القرنية ، وبعد ذلك أما أن تشفى أو تزداد عددا وتتجمع في خطوط مما يعطيها المنظر المتغصن الذي يعد أشيع أشكال التهاب القرنية بالعقبول البسيط .

ب - التهاب القرنية المتغصن الحلأي (العقبولي) Dendritic Herpetic Keratitis

يتصف بشكوى معتدلة الشدة من الدماع والخوف من الضياء ، يظهر فحص العين احتقان الملتحمة حول الحوف ، وظهور حويصلات تتجمع في أشكال مميزة تشبه أغصان الأشجار أو المكنسة ، ويؤدي تخرب الابتليوم الذي تسببه إلى تلون القرحة بالفلوريسين ، الأمر الذي يساعد على تشخيصها ، (الشكل ٤-٦) ، بالإضافة إلى كونها وحيدة الجانب غالبا وكثيرة النكس وتترافق بنقص في حس القرنية، وهي بطيئة المسار حيث تشفى خلال ٣-٤ اسابيع وسطيا ، وتترافق في بعض الأحيان بالتهاب القزحية والجسم الهدبي .

ج - التهاب القرنية الحلأي (العقبولي) الجغرافي Geographic Herpetic Keratitis

وقد زادت مصادفته في السنوات الأخيرة بسبب انتشار استعمال الكوريتكوستيروئيدات حيث تتحول الإصابة بالشكل النقطي أو المتغصن إلى الجغرافي مسببة تخريبا يصل إلى سدى القرنية ،له شكل غير منتظم على سطح القرنية، (الشكل ٤-٧) ، ولكن الشكل الجغرافي قد يظهر بدئيا دون المرور بالمرحلة الأولى ، وتبدو القرنية حول القرحة متوذمة ومتسمكة ، وتترافق الإصابة بالتهاب قزحية وجسم

هدبي، ويتميز مسارها بكونه طويلا مع بطء في الترمم وميل إلى ظهور بؤر جديدة من الالتهاب في القرنية ،مما يترك كثافات قرنية تؤثر في القدرة البصرية بشكل واضح.

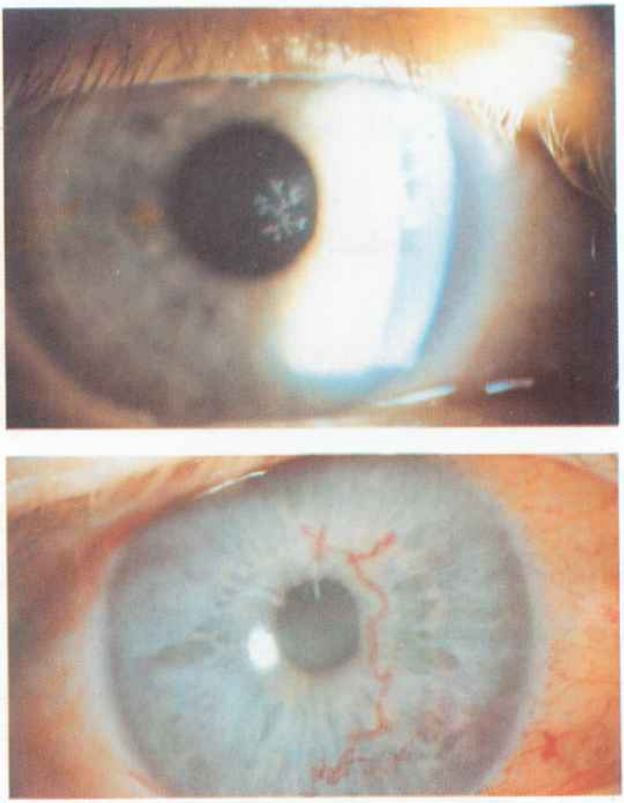

الشكل (٤-٦) التهاب القرنية العقبولي المتغصن

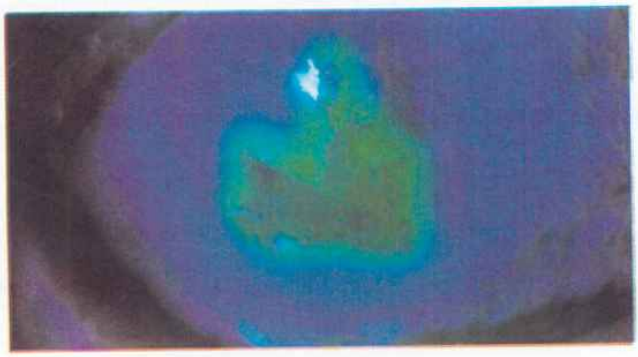

الشكل (٤-٧) التهاب القرنية العقبولي الجغرافي

ثانيا : التهابات القرنية العميقة (القرصية) Disciform Herpetic Keratitis :

تبدأ بوذمة الابتليوم في القسم المركزي من القرنية مع احتقان حول الحوف ، وتمتد الوذمة بسرعة لتشمل سدى (لحمة) القرنية ، ويظهر ارتشاح مدور أبيض رمادي اللون في مركزه بقعة بيضاء كثيفة، تكون القرنية متسمكة تحتها حتى ضعف سماكتها العادية ، بينما تكون طبيعية في الأقسام الأخرى .

تشاهد هذه الحالات في بعض الأحيان إثر الشكل المتغصن ، أو تكون بدئية. تظهر تثنيات في غشاء ديسميه ، وتتسمك البطانة وتلاحظ الأوعية حديثة التشكل متأخرة نسبيا ، وتكون سطحية أو عميقة ، ويظهر التهاب القزحية والجسم الهدبي دائما في هذه الحالات مع ترسبات على الوجه الخلفي للقرنية توافق منطقة توضع القرص (الشكل ٤-٨) .

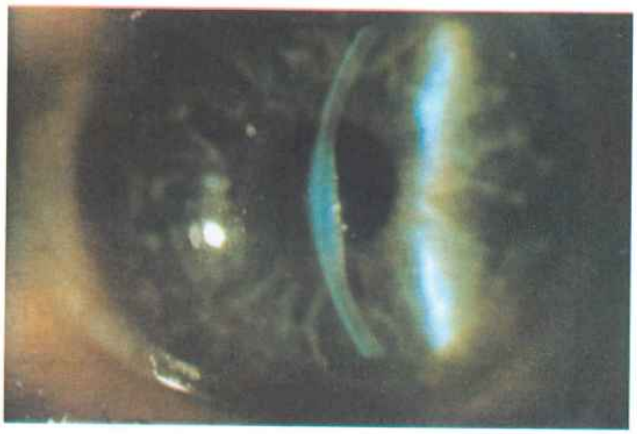

الشكل (٤-٨) التهاب القرنية القرصي

وقد تترافق بالتهاب شديد في العنبة يرفع التوتر داخل العين احيانا ، ويتصف الالتهاب بكونه مزمنا وشديدا يترك ندبة كثيفة تخفض القدرة البصرية بشدة .

العلاج :

يستعمل مركب الأسيكلوفير (Acyclovir) ومن مستحضراته التجارية (Zovirax, Viramed) وهو مرهم عيني يعطي خمس مرات في اليوم في العين

المصابة، ويستمر العلاج ٣-٤ أسابيع حتى شفاء القرحة ، ويمكن اعطاء الاسيكلوفير بالطريق العام للعلاج في الحالات الشديدة وللوقاية من النكس بعد الشفاء ، كما يستعمل دواء الايودوكسيوريدين (Iodoxiuridin) ومن مستحضراته التجارية قطرة (Herplex) ولكن آثاره الجانبية أشد من المركب الأول ، وهناك كذلك قطرة تريفلوروتيميدين (TFT) وفي بعض الحالات نلجأ إلى العلاج الفيزيائي بالكي الحراري والكيميائي .

لا يجوز استعمال الكورتيكوستيروئيدات حيث يخشى من تحول الشكل المتغصن إلى الشكل الجغرافي ، تضاف موسعات الحدقة عند ترافق الحالة بالتهاب القزحية والجسم الهدبي وتعطى الصادات لمنع حدوث الانتان الثانوي بشكل قطرات ومراهم ، مع المقويات العامة والفيتامين (أ) .

ب - الحلأ النطاقي (داء المنطقة العيني) Herpes Zoster - Zona :

سببه حمة راشحة تشبه حمة الحماق ذات ولع خاص بعقدة غاسر وشعب العصب مثلث التوائم ، تبدأ الإصابة بألم شديد على مسار العصب مثلث التوائم ، ولا تلبث أن تظهر حويصلات على جلد الجبهة والأجفان والقرنية ،لا تتجاوز الخط المتوسط . يزول الألم بزوال الحويصلات ، لكنه قد يستمر لمدة طويلة بعد الشفاء ، تترك الحويصلات بقعا ضمورية على الجلد وندبا ضمورية على القرنية مع فقد الحس فيها . تشفى الإصابة وسطيا خلال ستة أسابيع.

تعطى المسكنات عن الطريق العام والمطهرات الموضعية ومقويات دفاع العضوية كالغاما غلوبولين ويستعمل دواء الـ (Acyclovir) في هذه الحالة موضعيا وبالطريق العام .

البحث الثالث

التهابات القرنية الفطرية Mycotic Keratitis

وقد زادت مشاهدتها بعد الإكثار من استعمال الصادات والستيروئيدات ، وتحدث بعد دخول الفطور كالرشاشيات الدخانية من خلال سحجة في القرنية . تظهر القرحة القرنية كزر أبيض ناتئ مسطح حوافه ظاهرة وتكون القرنية ذات منظر

رمادي ، (الشكل ٤-٩) وتترافق غالبا بانصباب قيحي وتنثقب في كثير من الأحيان وإنذارها سيئ ، حيث تفقد العين بسببها . تعالج بالمطهرات الموضعية ومضادات الفطور مثل قطرة الامفوتريسين ب.

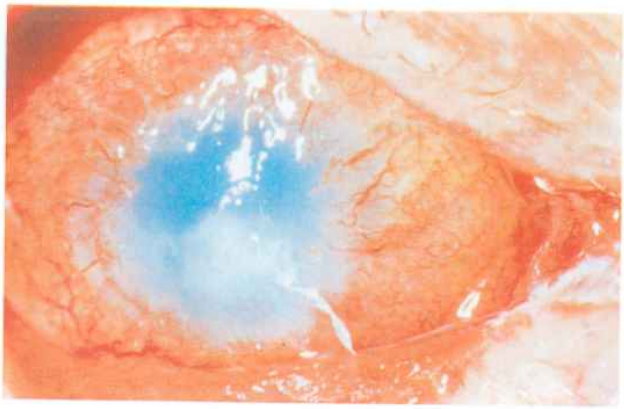

الشكل (٤-٩) التهاب القرنية الفطري

البحث الرابع

التهاب القرنية الأرجي (التهاب القرنية النفاطي)

Allergic Keratitis (Phlyctenular Keratitis)

وهو يرافق التهاب الملتحمة النفاطي ، ويصيب الأطفال وضعاف البنية والمصابين بالتدرن ، أو بنتيجة التهاب حواف الأجفان بالعنقوديات ، يتصف بظهور نفاطة أو نفاطات صغيرة متفرقة أو متجمعة على سطح القرنية قرب الحوف تكون غالبا ثنائية الجانب وقد تظهر على الملتحمة قرب الحوف محاطة باحتقان في الملتحمة، تكون شفافة اللون ، بارزة قليلا على سطح القرنية ، تنبثق لتشكل مكانها قروحا صغيرة تؤدي إلى الم شديد وخوف من الضياء وتشنج في الأجفان وتشوش في الرؤية ، ويستغرق مسارها ٢-٣ أسابيع ، ويعتقد أن سببها ارتكاس مناعي في مواجهة المستضدات الموجودة في جدران خلايا المكورات العنقودية وهي تشفى دون أن تترك أثرا إذا كانت سطحية . أما إذا طرأ عليها انتان ثانوي واستولت القرحة على قسم من النسيج الخاص للقرنية فإنها تترك كثافة.

العلاج : تعطى المقويات العامة ومضادات الحساسية عن الطريق العام ، وموضعيا تستعمل قطرات ومراهم الصادات لمنع الانتان الثانوي وقليل من الكورتيكوستيورئيدات لمدة قصيرة.

البحث الخامس

التهاب القرنية التغذوي العصبي Neurotrophic Keratitis

يحدث عند إصابة العصب مثلث التوائم ، حيث تضطرب تغذية القرنية مع نقص في إفراز الدمع وفقد حس القرنية، وهذا يؤدي إلى ارتشاحها ومن ثم تقرحها ، إذ يتوسف كل الابتليوم ولا يبقى إلا جزء محيطي قرب اللم .

العلاج : يعالج السبب إذا أمكن ويجب حماية العين بخياطة حواف الأجفان حتى يتم شفاء العصب في بعض الأحيان .

البحث السادس

التهاب القرنية التعرضي (عين الأرنب) Exposure Keratitis

يحدث بعد شلل العصب الوجهي أو الجحوظ الذي يؤدي إلى عدم إغلاق العين بخاصة أثناء النوم مما يعرض القرنية للجفاف.

العلاج : تعطى القطرات المعيضة عن الدمع والمراهم لمنع التجفف ويفضل خياطة حواف الأجفان الجزئية ريثما يشفى العصب الوجهي أو يزول الجحوظ.

الفصل الخامس

التهابات القرنية الخلالية

Interstitial Keratitis

وهي ذات منشأ داخلي بعد الإصابة بالزهري أو السل أو الحمات الراشحة وسنكتفي بذكر التهاب القرنية الخلالي الزهري كنموذج للإصابة :

*** التهاب القرنية الخلالي الزهري Veneral Keratitis :**

يصادف في الأطفال المصابين بالزهري الارثي ، أو يصادف في الكهول المصابين بالزهري الكسبي وقد أصبح نادر المشاهدة بعد ظهور الصادات . يصيب العينين تباعا وتصاب العين الثانية بعد إصابة الأولى بعدة أسابيع ، العرض الرئيسي هو الارتشاح العكر ، ويتم السير بثلاثة أدوار:

دور الارتشاح : وهو عميق يبدأ في مركز القرنية أو الربع العلوي منها، ثم يتوسع ليشمل القرنية بكاملها ، فتنقص الرؤية بشدة ، ويستمر هذا الدور بضعة أسابيع .

دور التوعي : تبدو القرنية في هذا الدور وردية حمراء بسبب وجود الأوعية الدموية في طبقات القرنية الوسطى والعميقة التي تأخذ شكل المكنسة . يترافق هذا الدور بدماع وخوف من الضياء شديدين . يستمر هذا الدور من شهر ونصف إلى شهرين .

دور الارتشاف : تعود القرنية إلى شفوفيتها تدريجياً ويدوم هذا الدور بضعة أسابيع .

الاختلاطات : تحدث كثافات قرنية وأحياناً زرق ثانوي .

العلاج : يوجه إلى معالجة الإصابة بالزهري وتعطى قطرات الكورتيكوستيروئيدات وموسعات الحدقة موضعياً .

الفصل السادس

المظاهر العينية للأمراض الجهازية

وندرس هنا :

آ - التهاب القرنية بسبب ضعف البنية ونقص الفيتامين A :

Vitamin A Deficiency Keratitis

يشاهد لدى الأطفال ناقصي التغذية بخاصة في السنوات الأولى من العمر، وبعد الاسهالات الشديدة . يحدث تجفف الملتحمة والقرنية ، وتشاهد بقع بيضاء جافة على الملتحمة البصلية قرب الحوف من الجهتين الأنسية والوحشية تسمى بقع بيتو، كما تتغيم القرنية وينقص حسها ، ثم تتقرح وقد تنثقب ، ولا تترافق بأعراض التهابية ، وإن حدثت تكون خفيفة ، أما عند الكبار فتشاهد بقع بيتو مع عشاوة ليلية ، ونادرا ما تصاب القرنية .

العلاج : تغذية غنية بالفيتامين A ، وقطرات مطهرة .

ب - حلقة كايزر - فليشر Kaiser Fleicher Ring

وهي تشاهد عند المصابين بداء ويلسون Wilson's Diseases وتبدو على شكل حلقة بلون بني - ذهبي أو أخضر عند الحوف في القسم المحيطي من غشاء ديسمية ، (الشكل ٤-١٠) ، وتتكون من ترسبات النحاس ، ومن الجدير بالملاحظة ان حلقة كايزر - فليشر لاتظهر بالضرورة عند جميع المصابين بداء ويلسون ، لاتؤثر في القدرة البصرية ، وتفيد في تشخيص فرط النحاس في العضوية ، حيث توجه المعالجة إلى السبب.

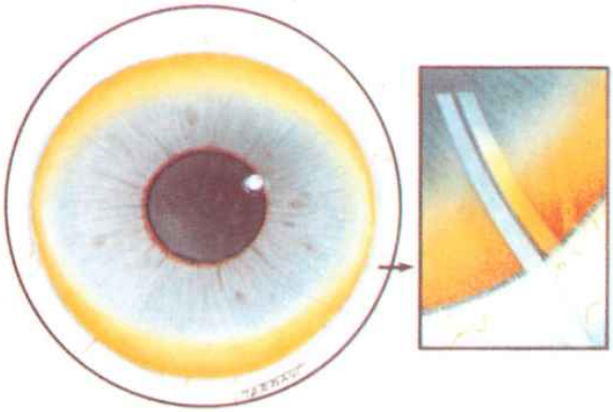

الشكل (٤-١٠) حلقة كايزر - فليشر

الباب الخامس

الصلبة

الفصل الأول

لمحة تشريحية – فيزيولوجية

تشكل الصلبة الجدار الليفي الخارجي الخلفي للعين ويقدر بـ ٥/٦ الكرة العينية، وفي الأمام يصلها الحوف بالقرنية . إن الصلبة عاتمة ولونها أبيض بعكس القرنية الشفافة ، وذلك لأنها مؤلفة من ألياف من الكولاجين ذات أقطار مختلفة وتتوضع بحزم متراكبة بمحاور مختلفة ، مع ألياف مرنة بينها ، لذا تمتاز الصلبة بكونها مقاومة وطرية بالوقت نفسه ، فتحمي الأنسجة الموجودة داخل العين وتتكيف مع ضغط العين .

تحاط الصلبة بمحفظة تينون Tenon ، ويجاورها من الأمام الملتحمة التي ترتبط بالصلبة بوساطة نسيج ضام يدعى فوق الصلبة Episclera ، ويجاورها من الخلف محتويات الحجاج ، أما من الداخل فالمشيمة والجسم الهدبي ، مع وجود طبقة ما فوق المشيمة والجسم الهدبي بينهما والتي تجعل بالإمكان فصل المشيمة عن الصلبة ، كما ترتكز عضلات العين الخارجية على السطح الخارجي للصلبة .

تبلغ ثخانة الصلبة نحو ١ ملم ، عدا في مكان ارتكاز العضلات المحركة للعين فهي أرق ، وكذلك في منطقة الحوف ، ومنطقة خروج العصب البصري .

لا يوجد أي أوعية دموية ضمن نسيج الصلبة ، ولكن يخترقها العديد من الأوعية الدموية والأعصاب ، فمن الخلف حول العصب البصري هنالك الشرايين والأعصاب الهدبية القصيرة والطويلة ، وفي منطقة الاستواء هنالك الأوردة الشلالية Vortex veins، ومن الأمام الأوعية الهدبية الأمامية .

تغطى الفتحة الخلفية للصلبة بالصفيحة الغربالية Lamina cribrosa التي تسمح بمرور الألياف العصبية البصرية الخارجة من الشبكية ، وكذلك الشريان والوريد الشبكي المركزي .

الفصل الثاني

أمــراض الصلبــة

البحث الأول

الإصـابات الولاديـة

١ – الصلبة الزرقاء :

تنجم عن ترقق جدار الصلبة ، كما في تناذر مارفـان ، ومـرض اهـلر دانلـوس ، ومـرض لوبشـتاين Lobstein ، ويـأتي اللـون الأزرق بسـبب رؤيـة القميـص العضلـي الوعائي عبر الصلبة المترققة في تلك الأمراض .

٢ – عين البقر Buphtalmos :

تنشأ بسبب تمطط ألياف الصلبة ، والتي تكون شديدة المرونة عند الـولادة تحـت تأثير ارتفاع ضغط العين الذي يؤدي أيضاً لاتساع القسم الأمامي للعين .

٣ – حسر البصر الشديد :

يترافق أيضاً بترقق الصلبة خلف مكان ارتكاز العضلات المستقيمة مما ينجم عنـه عنبة خلفية Posterior staphyloma .

البحث الثاني

التهـابات الصلبـة

١– التهابات الصلبة الحادة القيحية :

وهـي إصابـة نـادرة ، تحـدث إمـا بسـبب صمامــة جرثوميــة وأكــثر أسـبابها العنقوديات ، منشؤها خراج سني أو التهاب بلعوم وإلخ ... أو قد تكون العـدوى مـن الجـوار ، مثـلاً مـن بـؤرة إنتانيـة مشـيمية أو مـن التهـاب حـاد بكيـس الدمـع . تعـالج

بالصادات عن الطريق العـام والموضعي ، وإنذارهـا جيـد ، ونميز هنـا حسـب توضـع الالتهاب :

أ – التهاب ما حول الصلبة Periscleritis :

والذي قد يكون بدوره :

١ – أمامياً : وهو خراج يحيط بالحوف ويترافق بألم شديد ويمتاز بتطور سريع ، يظهر بشكل عقدة ملتصقة بالملتحمة ذات لون مصفر وقاعدتها مائلة للـون البنفسجي ، وهي مؤلمة بالجس ، وتتطور نحو الانفتاح للخارج فيسيل منها سائل قيحي أصفر ، ويتـم اكتشـاف وجـود العنقوديـات المذهبـة بفحـص ذلك السائل . يُشفى هذا الخراج عادة بـدون عقـابيل تذكـر ، ونـادراً مـا يترافق بإصابة ارتكاسية شديدة بالقميص العضلي الوعائي الأمامي .

٢ – خلفياً : يصعب تشخيصه بسبب عدم التمكن من رؤيته ، ويشبه بأعراضـه التهابـاً حـــاداً بالحجـاج ، والـورم الالتهـابي الكـاذب Inflammatory Pseudotumour ، وقد يؤدي لحدوث شلل في عضلات العين ، والتهـاب في باطن العين في حالات نادرة، بينما يكون تطوره عـادة شبيهاً بالشـكل الأمامي .

ب – خراج الصلبة الخلفي :

وهو أحد اختلاطات جراحة انفصال الشبكية ، ويتطور حول المـادة المسـتخدمة لإجراء طوق الصلبة ، وذلـك خـلال عـدة أيـام ، ويـؤدي لألم شـديد ووذمـة أجفـان وملتحمـة وعكـر بالزجـاجي . ينجـم هـذا الاختـلاط عـن تلـوث المـادة المسـتخدمة بالعنقوديات على الأغلب . يتطور نحو الانفتاح العفوي أيضاً . وهنا يجب تمييز الحالـة عن الارتكاس الالتهابي غير الإنتاني التنخري والذي يحدث بعد فترة طويلة من الجراحة ويضطرنا لاستخراج طوق الصلبة .

٢ – التهابات الصلبة المزمنة أو تحت الحادة :

وهـي التهـــاب ورمـــي حبيبـــي Granulomatosis منتشـــر أو عقـــدي ، مـــع اندخالات لمفاوية أحادية الخلايا ، ونادراً ما نصل إلى تحديد أسباب هـذه الالتهابـات ، ونميز هنا بحسب توضع هذه الاندخالات شكلاً سطحيّاً ويسمى التهاب فوق الصلبة ،

وشكلاً عميقاً والذي قد يكون أمامياً أو خلفياً .

أ – التهاب فوق الصلبة Episcleritis :

يمكن تشخيص هذا الالتهاب بسهولة ، لأنه من الممكن رؤيته بالمصباح الشقي وذلك بشكل احتقان عميق لونه مائل إلى البنفسجي وقرب الحوف غالباً ، وبتقطير قطرة من الفنيل ايفرين ١٠٪ نرى أن هذا الاحتقان العميق يبقى على حاله ، يتطور الاحتقان مع الوقت نحو تشكل عقدة مؤلمة بشدة على اللمس . يشاهد هذا الالتهاب عند الشباب غالباً ويكون من منشأ تحسسي ، وهو لذلك عرضة للنكس ، ويتجاوب بشكل جيد مع المعالجة بقطرة تحتوي الستيروئيدات ليزول بدون أن يترك أي أثر .

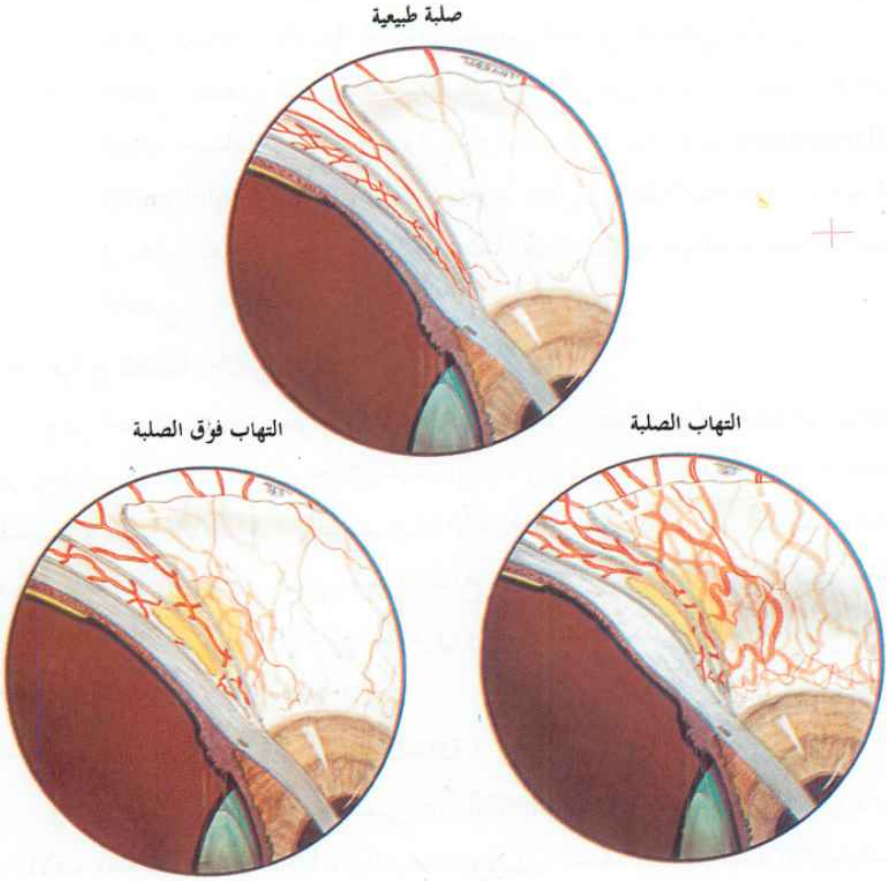

الشكل (٥–١)

ب – التهاب الصلبة Scleritis :

١ – التهاب الصلبة الأمامي :

يشاهد عند الشباب وبخاصة النساء بشكل احتقان عميق لونه مائل إلى البنفسجي بمنطقة محددة أو بشكل حلقي ، وتكون الملتحمة فوقه حرة . ينجم عن وجوده ألم شديد مستمر أو يظهر فقط عند حركة العين ، يتطور الالتهاب بشكل بطيء ، وقد وصف بحسب تطوره عدة أشكال :

١ – الشكل المترافق بالتهاب قرنية موضع في منطقة معينة .

٢ – الشكل المترافق بالتهاب قزحية وجسم هدبي أو مشيمية .

٣ – الشكل المترافق بعقد متعددة تتوضع حول الحوف بشكل حلقة ، والذي يكون تطوره نحو التهاب باطن العين وقد يؤدي لاستئصال العين .

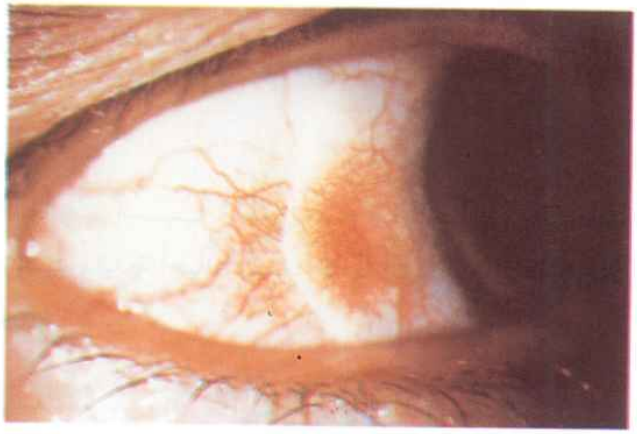

الشكل (٥–٢) التهاب الصلبة العقدي

٤ – الشكل العقدي التنخري الذي يبدأ بظهور بؤرة أو عدة بؤر صلبة متبارزة محمرة مع مركز أبيض ، يرافقها ألم شديد وما هي إلا خراجات صغيرة تنتهي بالانفتاح ويخرج منها قيح أو مادة متنخرة ، ويحدث الشفاء بعد عدة أسابيع مع ترقق الصلبة ، وقد يحدث في بعض الأحيان تمزق بالصلبة .

٢ – التهاب الصلبة الخلفي :

يشبه هذا الالتهاب سريرياً التهاب الحجاج ، ونميز فيه عدة أشكال وهي :

١ - التهاب صلبة خلفي صرف : ويترافق مع التهاب بالزجاجي ، وانفصال بالشبكية .

٢ - التهاب صلبة وتينون : ويتظاهر بخاصة بأعراض حجاجية ، وأحياناً بازدواج رؤية .

٣ - التهاب عقدي واسع : يشبه ما يشاهد بالتهاب الصلبة الأمامي المترافق بعقد متعددة ، ويتطور مثله نحو التهاب باطن العين وقد يؤدي لاستئصالها أيضاً .

الأسباب :

إن أسباب هذه الالتهابات والتي هي من طبيعة ورمية حبيبية Granulomatosis كما سبق وذكرنا ، يصعب تحديدها ، لكن وجودها أو ترافقها مع مرض عام يوحي لنا بالسبب والذي نحاول البحث عنه مثل : السل ، الزهري ، داء المنطقة ، العقبول البسيط ، الساركوئيد ، الجذام ، وأمراض الغراء بخاصة في التهاب الصلبة العقدي التنخري .

العلاج :

ويعتمد طبعاً على السبب ، لكن عادة ما نلجأ إلى مضادات الالتهاب غير الستيروئيدية ، والستيروئيدية أحياناً ، بينما نحتفظ بمثبطات المناعة للحالات المزمنة التي تعرض العين للخطر الشديد .

البحث الثالث

ترققات الصلبة Scleromalacia

إن أسباب ترقق الصلبة قد تكون تنكسية أو تنخرية ، وترتبط كلها بأمراض الكولاجين . نميز منها ثلاثة أشكال وهي :

١ - ترقق الصلبة الثاقب :

يشاهد هذا الشكل عند النساء بخاصة بعد الخمسين من العمر ، ويصيب العينين، حيث تتشكل ثقوب بالصلبة ، نرى القميص العضلي الوعائي من خلالها ،

وتتشكل هذه الثقوب بدون ألم أو علامات التهابية وذلك نتيجة ترقق تدريجي بالصلبة، أو بعد تشكل عقدة صلبة لاعرضية . يمكن للثقوب أن تكبر وتتحد لتترك النسيج العضلي الوعائي عارياً ، مما يؤدي لحدوث الإنتانات التي تنتقل بسهولة إلى باطن العين.

إن أسباب هذه الإصابة غير معروفة ، ولكن يمكن أن تترافق بإصابة رثوية أو بمرض كرون Crohn عند المريضة .

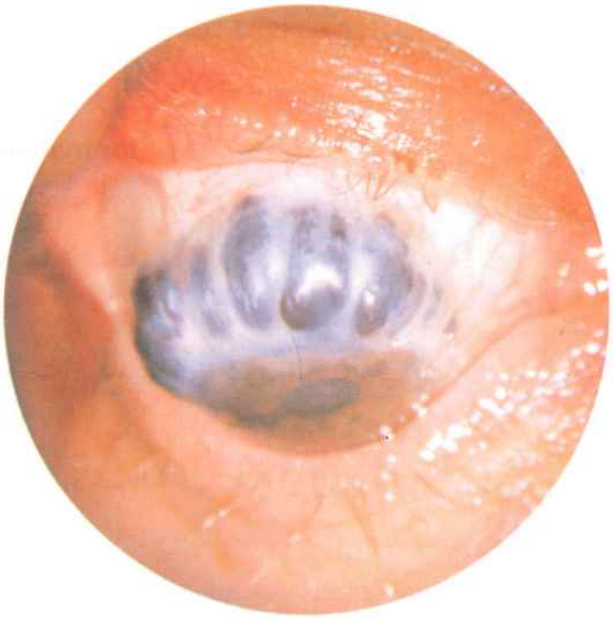

الشكل (٥-٣) ترقق الصلبة الثاقب

٢ – ترقق الصلبة حول الحوف :

يشاهد هذا الشكل عند الشباب ويشبه شكله ندبة عملية قطع الجويئز ، إذ يحدث انثقاب عفوي للصلبة تحت الملتحمة في منطقة الحوف ، وعادة ما تكون الإصابة أحادية الجانب هنا .

٣ – ترقق الصلبة المرافق للبرفيرية Porphyria :

يشاهد في حالات البرفيرية الولادية ، وهي نادرة ، وكذلك في البرفيرية الجلدية المكتسبة عند البالغين ، ويؤدي لانثقاب بالصلبة .

البحث الرابع

تنكسات الصلبة

١ – البقع الزجاجية Plaques haylines :

تشاهد بشكل مناطق صغيرة بيضوية محورها الكبير عمودي ، شفافة ، وما هي إلا مناطق مترققة من الصلبة تقع أمام مكان ارتكاز العضلات المستقيمة الأفقية . تشاهد عند الشيوخ وتترافق بتوضعات كلسية في بعض الأحيان ، لا يؤدي تطورها لحدوث انثقاب ولكن في بعض الأحيان يؤدي إلى حرج بصر .

٢ – العنبات Staphyloma :

وهي تبارز في أماكن محددة من الصلبة المترققة ، وغالباً ما يكون سببها رضياً أو التهابياً مترافقاً بارتفاع ضغط العين أحياناً :

ونميز :

أ – العنبات الأمامية : وتكون قرب الحوف ونلمح من خلالها القميص العضلي الوعائي .

ب – العنبات الاستوائية : ونراها في نقاط دخول الأوردة الشلالية .

ج – العنبات الخلفية : وغالباً ما تكون ولادية بسبب حسر بصر شديد وتتوضع إلى الوحشي من الحليمة في منطقة اللطخة الصفراء .

البحث الخامس

أورام الصلبة

تصنف أورام الصلبة إلى أورام بدئية ، وأورام ثانوية .

١ – أورام الصلبة البدئية :

وتقسم بدورها إلى :

أ – الأورام ذات المنشأ الخلوي من خلايا نسيج ضام :

ومنها الورم الليفي Fibroma والذي يشاهد بالقرب من الحوف ، وكذلك

العرن الليفي Fibrosarcoma الذي يظهر بشكل التهاب صلبة ناكس أو جحوظ عين، وهو ورم خبيث لكنه قليل الانتشار نحو الأعضاء الأخرى .

ب – الأورام ذات المنشأ الخلوي من خلايا موجودة بشكل طبيعي :

مثل الوعاؤوم الدموي Hemangioma والذي يندر وجوده بسبب قلة الشبكة الوعائية الصلبة ويشاهد في تناذر ستورج ويبر Sturge-Krabbe-Weber ، والورم العصبي الليفي Neurofibroma وورم غمد شوان Schwannoma الذي يتطور على مستوى الأعصاب الهدبية عند عبورها للصلبة فيظهر في منطقة الحوف بشكل تبارزات ملساء قاسية ذات لون وردي ، وقد يترافق مع مرض ركلنغهاوزن Recklinghausen.

ج – الأورام ذات المنشأ الخلوي من خلايا زائغة :

مثل كيسات الصلبة ، وهي من مصدر ظهاري تالية لرض ، أو قد تكون ولادية أحياناً ، وتبدو بشكل حويصل شفاف مليء بسائل صافٍ ضمن جدار الصلبة. ومثل الأورام العظمية Choristoma التي تشاهد عند الولادة بشكل عقدة غضروفية أو عظمية قاسية ، متحركة تحت الملتحمة على حساب فوق الصلبة ، وقد يزداد حجمها مع التقدم بالعمر ، وتتوضع بخاصة في الربع العلوي الوحشي للصلبة .

٢ – أورام الصلبة الثانوية :

ومنها الأورام التي تغزو الصلبة انطلاقاً من الأنسجة المجاورة كالملتحمة والأجفان والحجاج والقميص العضلي الوعائي والشبكية . أما الأورام الانتقالية من أورام بعيدة فهي نادرة جداً ومنها الورم النقوي المتعدد Multiple Myeloma وورم الأرومة العصبية Neuroblastoma .

الباب السادس

الـزرق Glaucoma

الزرق هو ارتفاع في الضغط داخل العين عن الحد الذي تتحمله أنسجة العين مترافق مع اعتلال في حليمة العصب البصري Optic neuropathy ، وتبدلات في الساحة الإبصارية Visual field loss .

الفصل الأول

لمحة تشريحية وفيزيولوجية

البحث الأول

لمحة تشريحية

يتعلق الضغط داخل المقلة بالجسم الهدبي والتربيق (الجويئز) ، فمن الضروري ذكر لمحة تشريحية عنهما .

١ – الجسم الهدبي Ciliary body :

ويقسم إلى قسمين : قسم أمامي يدعى المنطقة المثناة pars plicata عرضها ٢ ملم ، وقسم خلفي يدعى المنطقة الملساء pars plana وعرضها ٤ ملم .

تتألف المنطقة المثناة من الزوائد الهدبية ، نحو ٧٠ زائدة هدبية متجهة بشكل شعاعي للغرفة الخلفية . ينشأ من هذه الزوائد الرباط المعلق للعدسة ، تتألف كل زائدة من طبقة صباغية تتمادى مع الابتليوم الصباغي للشبكية Retinal pigment epithelium ، وطبقة غير صباغية تتمادى مع الطبقة العصبية للشبكية neuroretina ، ولكل زائدة هدبية شريان مركزي . يتألف الجزء الأكبر من الجسم الهدبي من ألياف عضلية ملساء تشكل العضلة الهدبية ولها ثلاثة أنواع من الألياف : طولانية ، دائرية ، شعاعية .

٢ – القزحية Iris :

تقسم القزحية المسافة بين العدسة والقرنية إلى قسمين أمامي يدعى الغرفة الأمامية anterior chamber ، وخلفي يدعى الغرفة الخلفية posterior chamber . وقد ذُكر تشريح القزحية في بحث العنبة .

٣ – التربيق (الجويئز) Trabeculum :

ويتألف التربيق من الطبقات التالية مرتبة من الداخل إلى الخارج بدءاً من الغرفة الأمامية وحتى قناة شليم : (شكل رقم ٦-١ ، شكل رقم ٦-٢) .

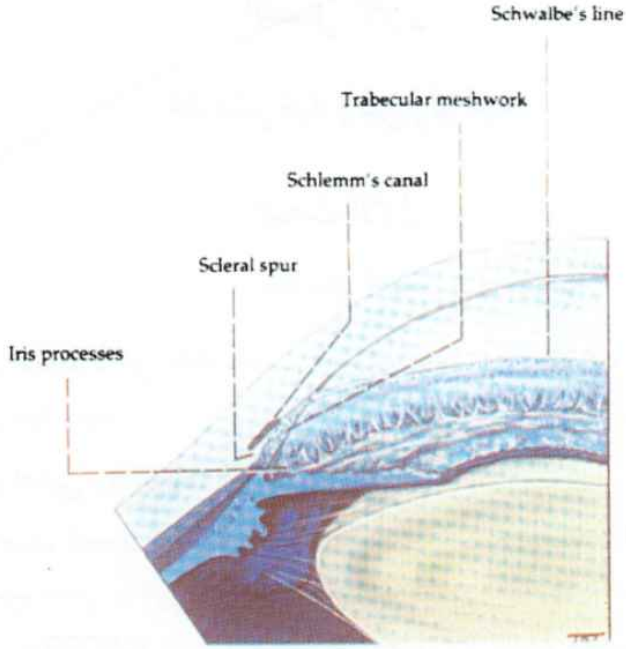

شكل (٦- ١) تشريح زاوية الغرفة الأمامية

آ – شبكة التربيق الهدبي Uveal meshwork : ويمتد من جذر القزحية وحتى خط شوالبه (يمثل النهاية المحيطية لغشاء ديسميه والحدود الأمامية للتربيق) ، تكون المسافات فيه كبيرة نسبياً وبالتالي إعاقتها لمرور الخلط المائي قليلة .

ب – التربيق القرني الصلبي Corneoscleral meshwork : ويمتد من خط شوالبه حتى مهماز الصلبة (ويمثل النتوء الأمامي للصلبة ومكان اتصال الألياف

العضلية الطولانية للجسم الهدبي) .

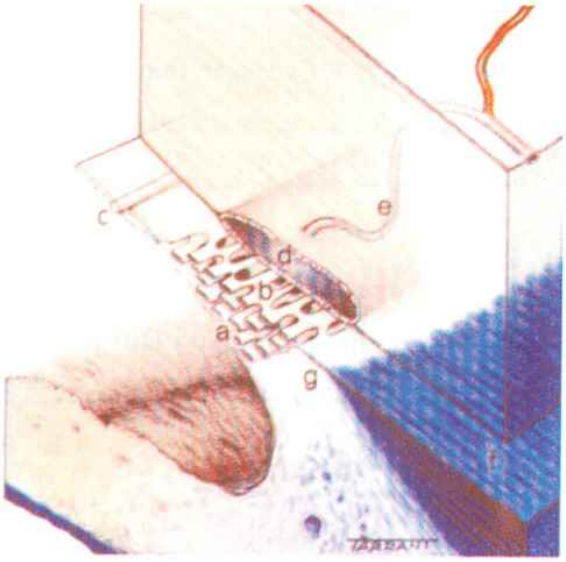

شكل (٦-٢) تشريح التربيق (الجوئيز)

(a) : التربيق الهدبي ، (b) : التربيق القرني الصلبي ، (c) : خط شوالبه ، (d) قناة شليم ، (e) : القناة الجامعة ، (f) : الألياف الطولانية للجسم الهدبي

جـ – التربيق البطاني Endothelial meshwork : وهو الجزء الضيق الخارجي من التربيق الذي يصل شبكة التربيق القرنية الصلبية مع اندوتليوم الطبقة الداخلية لقناة شليم .

د – قناة شليم Schlem's canal : وعاء دائري موازٍ للحوف يصل إليها الخلط المائي عن طريق التربيق .

هـ – الأقنية الجامعة Collector channel : تبدأ من قناة شليم بزاوية مائلة وتتصل بشكل مباشر أو غير مباشر مع الأوردة فوق الصلبة .

البحث الثاني

لمحة فيزيولوجية

ينجم الضغط داخل المقلة عن التوازن بين إفراز الخلط المائي وإفراغه .

١ – الإفراز :

يُفرز الخلط المائي من مصدرين :

آ – المصدر الفعال Active secretion : يُفرز ٨٠٪ من الخلط المائي من الطبقة الابتليالية للزوائد الهدبية وهذا يعتمد على مضخة الصوديوم – البوتاسيوم (Na^+/K^+ ATPase) . كما تلعب خميرة الكربونيك انهيدراز دوراً في ذلك .

ب – المصدر المنفعل Passive secretion : يُفرز ٢٠٪ من الخلط المائي بطريقة النفوذ Diffusion وفوق الرشح Ultra filtration ويعتمد ذلك على مستوى ضغط الدم في الأوعية الشعرية وحلولية البلاسما ومستوى الضغط داخل المقلة .

٢ – الإفراغ : شكل (٦–٣)

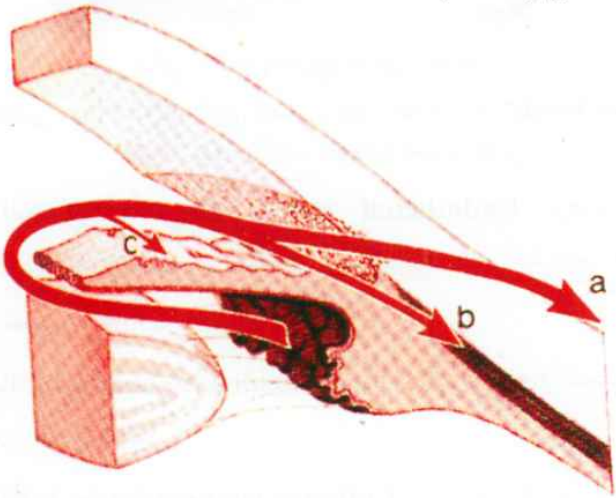

شكل (٦–٣) طريق إفراغ الخلط المائي

يصب الخلط المائي في الغرفة الخلفية ثم يمر من خلال الحدقة إلى الغرفة الأمامية ويتم إفراغه من الغرفة الأمامية بطريقين :

آ – الطريق الاعتيادي : طريق التربيق (الجويئز) Trabecular route : يرشح ٩٠٪ من الخلط المائي عبر التربيق إلى قناة شليم ومن ثم

بالقنيوات المفرغة والأوردة المائية ليصل إلى الدوران عبر الأوعية فوق الصلبة .

ب - الطريق غير الاعتيادي Uveoscleral route : تمر ١٠٪ الباقية من الخلط المائي عبر الجسم الهدبي إلى المسافات فوق المشيمية حيث يرشح قسم منه بأوردة الجسم الهدبي والمشيمية والصلبة والقليل يرشح عبر القزحية .

الفصل الثاني

تصنيف الزرق

يصنف الزرق إلى ثلاثة أقسام :

١ – الزرق البدئي Primary glaucoma :

– زرق مفتوح الزاوية Primary open - angle glaucoma .

– زرق مغلق الزاوية Primary angle - closure glaucoma .

٢ – الزرق الولادي Congenital glaucoma .

٣ – الزرق الثانوي Secondary glaucoma .

يصيب الزرق ١٪ من السكان تتوزع وسطياً على النحو التالي :

٥٥٪ زرق بدئي مفتوح الزاوية .

١٢٪ زرق بدئي مغلق الزاوية .

٣٪ زرق خلقي .

٣٠٪ زرق ثانوي .

البحث الأول

الزرق البدئي مفتوح الزاوية

Primary open angle glaucoma

ويسمى أيضاً الزرق المزمن البسيط ويتصف بما يلي :

– ارتفاع في الضغط داخل المقلة .

– زاوية بيت أمامي مفتوحة .

– ضمور مع تقعر في حليمة العصب البصري .

- تبدلات في الساحة الإبصارية .
- تبدلات دورانية ونقص تروية .

ينجم ارتفاع الضغط داخل العين عن زيادة المقاومة في تصريف (إفراغ) الخلط المائي عبر شبكة التربيق وقنواتها ، ولا تزال الآلية الإمراضية مجهولة ولكن يمكن أن يعود ذلك إلى تبدلات استحالية في مستوى شبكة التربيق والقنيوات التي تليها .

ويصيب الزرق المزمن مفتوح الزاوية ١/٢٠٠ من مجموعة الناس فوق سن الأربعين وتزداد هذه النسبة مع تقدم العمر وهو غالباً ثنائي الجانب ، يصيب كلا الجنسين ويُشاهد في العرق الأسود أكثر من الأبيض وتلعب الوراثة دوراً ملحوظاً ، ولا تزال طريقة الانتقال قيد المناقشة فمنهم من يؤكد أنه ينتقل بصفة مقهورة بينما يرى آخرون أنه ينتقل بصفات وراثية مختلفة .

المظاهر السريرية Clinical features :

الأعراض Symptoms :

تتجلى خطورة هذا المرض كونه لاعرضياً في البدء ويُكشف صدفة أثناء فحص دوري ويُراجع المريض في مرحلة متأخرة في كثير من الحالات شاكياً من حس ثقل في العين وفي حالات قليلة يشكو من هالات ملونة حول المنبع الضوئي . وعلى الرغم من أن المرض ثنائي الجانب إلا أنه قد يصيب عيناً قبل الأخرى .

العلامات Signs :

١ - قياس الضغط داخل المقلة Tonometry :

يتراوح الضغط داخل المقلة الطبيعي عادة بين ١٢ - ٢٠ ملم زئبقي ، ويبلغ في الزرق مفتوح الزاوية حداً أعلى من ٢٠ ملم زئبقي ، ويمكن أن يصل إلى ٤٠ ملم زئبقي . هذا ويجب قياس الضغط في كلتا العينين وإن تفاوت الضغط بين العينين قد يكون إيجابياً في بعض الأحيان .

ويمكن اللجوء إلى اختبارات التحريض وذلك لكشف زرق غير ظاهر أو للتأكد من وجود زرق والهدف منها إحداث زيادة مقصودة في إفراز الخلط المائي . فإذا كان تصريف الخلط المائي غير طبيعي ، يرتفع الضغط داخل المقلة ، كاختبار شرب الماء علماً أن هذه الاختبارات أصبحت نادرة الاستخدام بفضل تطور وسائل التشخيص الحديثة .

٢ – تنظير زاوية الغرفة الأمامية Gonyoscopy : شكل (٦-٤)

وهو فحص أساسي في كل حالة زرق وما يهمنا هو معرفة وضع الزاوية فيما إذا كانت مفتوحة أو مغلقة وفي أي منطقة مغلقة .

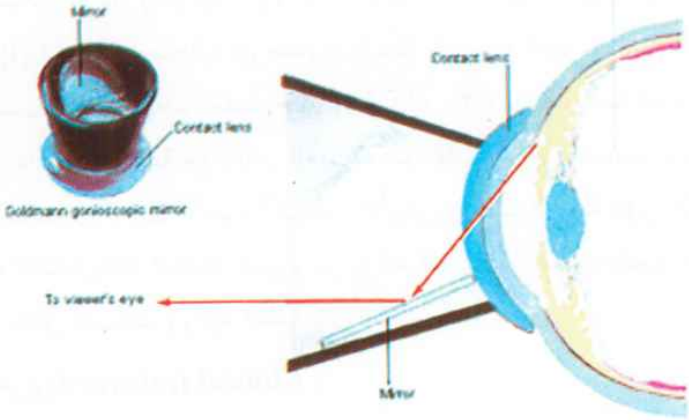

شكل (٦-٤) عدسة تنظير زاوية الغرفة الأمامية مطبقة على القرنية

تكون الزاوية في الزرق المزمن مفتوحة حيث نرى كل عناصر الزاوية وهي : خط شوالبه ، التربيق ، مهماز الصلبة ، الجسم الهدبي ويُرى كشريط بني يدعى الشريط الهدبي .

وبحسب العناصر المشاهدة في تنظير الزاوية يصنف انفتاح الزاوية حسب تصنيف SHAFFER إلى الدرجات الأربع : شكل (٦-٥) .

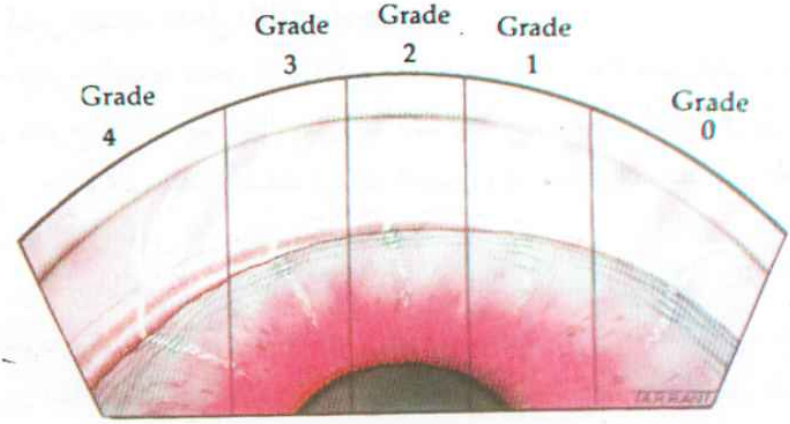

شكل (٦-٥) تنظير الزاوية ، تصنيف SHAFFER

درجة رابعة : كل عناصر الزاوية مرئية : زاوية مفتوحة وواسعة .

درجة ثالثة : تُرى كل العناصر عدا الشريط الهدبي : الزاوية مفتوحة .

درجة ثانية : يُرى فقط خط شوالبه والتربيق : زاوية مفتوحة إنما ضيقة .

درجة أولى : لا يُرى إلا خط شوالبه . هنا زاوية ضيقة جداً .

درجة صفر : لا يُرى أي عنصر من عناصر الزاوية : زاوية مغلقة .

٣ – فحص حليمة العصب البصري Examination of the optic nerve head

إن أفضل وأدق طريقة لفحص حليمة العصب البصري هو الفحص بالمصباح الشقي وبمساعدة عدسات خاصة .

في الحالة الطبيعية هناك تقعر فيزيولوجي Cup محاط بالألياف العصبية التي تشكل حلقة وردية حول التقعر ، إن قطر التقعر الفيزيولوجي هو أقل أو يساوي ١٠/٣ قطر الحليمة ويكون التقعر متناظراً في العينين في ٩٠٪ من الحالات وإنّ تفاوت حجم التقعر بين العينين ذو دلالة مرضية مهمة علماً أنه في بعض الحالات يكون التقعر في حليمة العصب البصري حتى ١٠/٦ دون وجود الزرق .

تطرأ في الزرق المزمن مفتوح الزاوية تبدلات على حليمة العصب البصري ناجمة عن الأذية التدريجية في الألياف العصبية (شكل ٦–٦) .

ففي المرحلة البدئية نلاحظ زيادة في سعة وانحناء التقعر الفيزيولوجي وتبدو الأوعية مدفوعة قليلاً نحو الأنسي وفي المرحلة المتقدمة يصبح التقعر واضحاً يمكن أن يشمل كامل الحليمة وتصبح الحواف شديدة الانحدار في كل محيط التقعر (التقعر الزرقي Glaucoma cupping) وتبدو الأوعية منحرفة نحو الأنسي وكأنها مقطوعة عند حافة التقعر مع شحوب في حليمة العصب البصري .

إن فحص حليمة العصب البصري هو جزء مهم في مراقبة تطور الزرق ، لذلك يسمح تصوير الحليمة بمراقبة مستمرة لهذه التبدلات . إذ يمكن الوقوع في بعض الأخطاء لاسيما في المراحل الأولى من الزرق ، كما يمكن مشاهدة تقعر زرقي دون ارتفاع في الضغط داخل المقلة (الزرق منخفض التوتر) .

يعتمد في تقويم التقعر على قياس النسبة بين قطر التقعر وقطر حليمة العصب

البصري Cup/Disc Ratio ، ويستعمل عادة التقسيم العشري وهذه النسبة لا تتجاوز ١٠/٣ من قطر الحليمة كما ذكر سابقاً (شكل ٦-٧) .

كذلك يجب تقويم لون حليمة العصب البصري التي تميل إلى الشحوب تدريجياً مع تقدم الحالة .

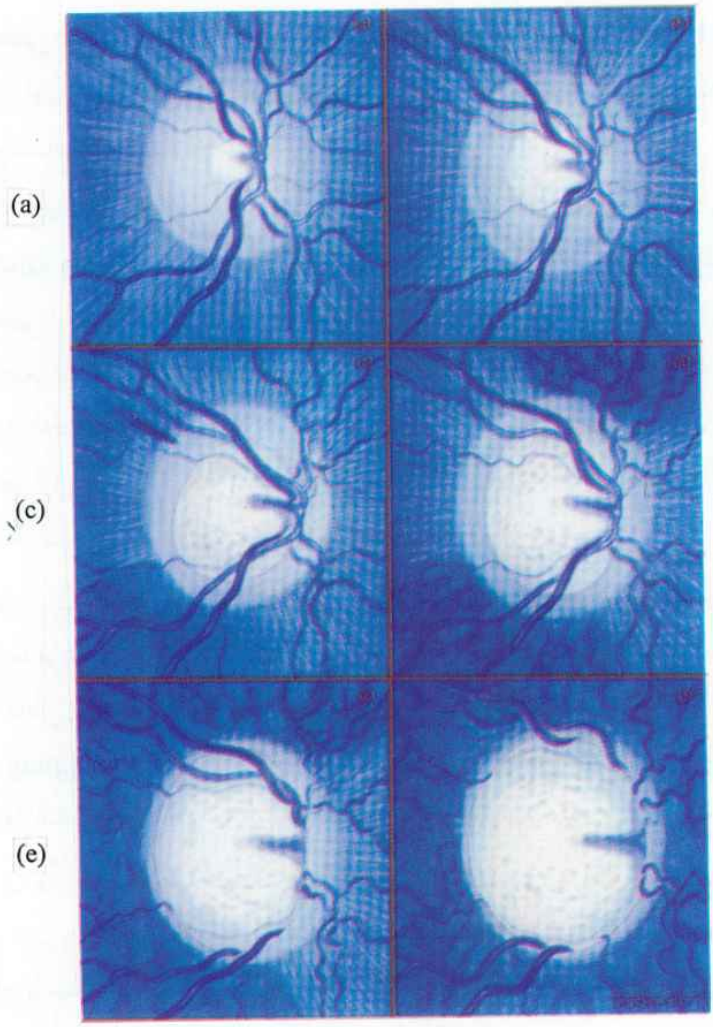

شكل (٦-٦) التطور التدريجي للتقعر الزرقي

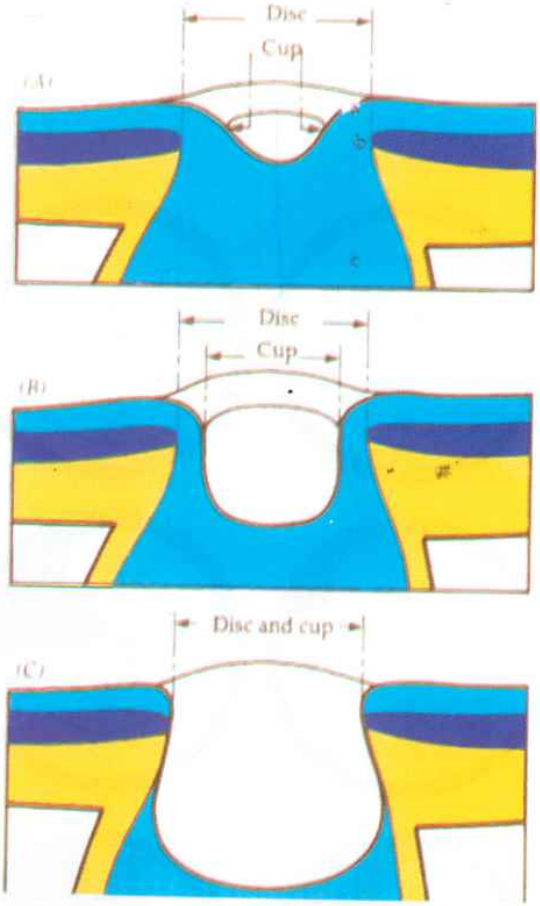

شكل (٦-٧) مقطع معترض في حليمة العصب البصري

يُظهر العلاقة ما بين قطر حليمة العصب **Disc** و قطر التقعر **Cup**

٤ – تبدلات الساحة الإبصارية Visual field defects :

تظهر عتمات Scotoma توافق في توضعها مكان تخرب الألياف العصبية الشبكية ، ففي المرحلة البدئية early defects (شكل ٦-٨ : a) تُشاهد عتمات منعزلة نسبياً في منطقة بجيروم Bjerrum وهي منطقة متوضعة في القسم العلوي من النصف الأنفي للساحة الإبصارية حول نقطة التثبيت بين الدائرة ١٠ – ١٨ درجة مئوية . ومع تقدم الآفة تمتد العتمة قليلاً نحو الأسفل وتأخذ شكل إشارة فاصلة أو بشكل لهب الشمع (عتمة سيدل Siedel scotoma) وفي مرحلة متقدمة أكثر

(شكل ٦-٨ b ، c) تمتد العتمة أكثر ضمن منطقة بجيروم للأعلى وللأسفل مع تفضيل المنطقة العلوية من الساحة الإبصارية لتأخذ العتمة شكل حزمة قوسية تمتد نحو الساحة الأنفية ولها علاقة مع البقعة العمياء .

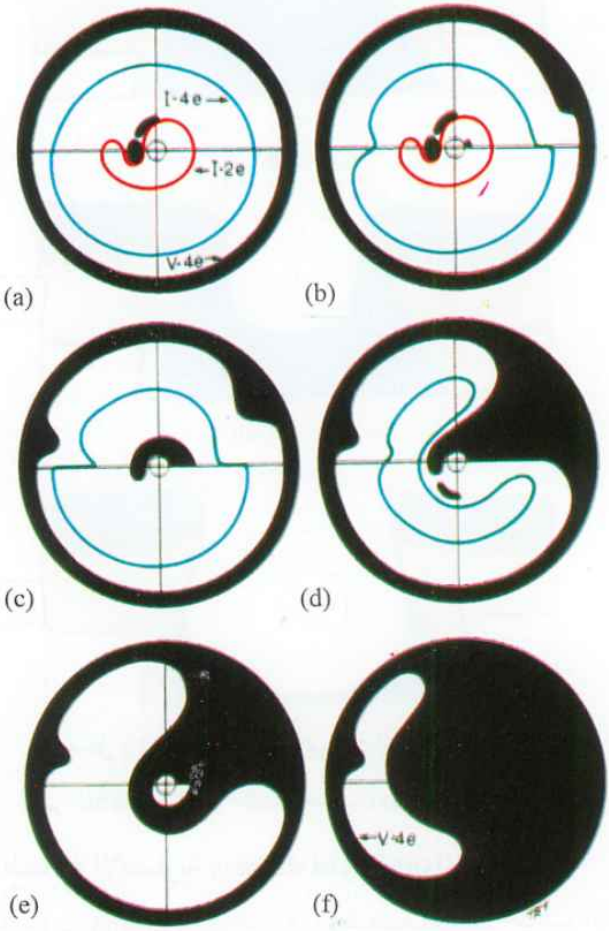

شكل (٦-٨) التبدل التدريجي للساحة الإبصارية الزرقية

كما يحدث تضيق الساحة الإبصارية من الناحية الأنسية (الأنفية) على شكل زاوية قائمة (درجة رون Ronne step) ، وفي المرحلة المتأخرة Late defects (شكل ٦-٨ : d ، e) تلتحم العتمات القوسية مشكلة عتمة حلقية حول نقطة التثبيت ، كما تتأثر الساحة الإبصارية الأنفية بشكل واسع ويُصاب الربع العلوي أولاً . ومع

تقدم الآفة يستمر نقص الساحة الإبصارية المحيطي والمركزي لنصل إلى مرحلة لا يبقى فيها سوى ساحة إبصارية مركزية أنبوبية Tubular field وجزء من ساحة إبصارية صدغية مرافقة ، ثم تختفي هذه تدريجياً ثم تتبعها الساحة المركزية (في بعض الأحيان قد يحدث العكس شكل ٦-٨ : f) وتنتهي الحالة إلى عمى غير قابل للتراجع ولذا يجب مراقبة الزرق المزمن مفتوح الزاوية بشكل دوري من حيث :

- قياس الضغط داخل المقلة .
- وفحص الساحة الإبصارية وحليمة العصب البصري .

وإن أي تبدل في هذه العناصر دليل على تطور الحالة وفشل المعالجة .

المعالجة :

إن الهدف من معالجة الزرق المزمن مفتوح الزاوية هو خفض ضغط المقلة إلى حد يمنع أذية الألياف العصبية لحليمة العصب البصري وتطور تبدلات الساحة الإبصارية وتكون المعالجة في البداية دوائية وتتطلب مراقبة دورية لضغط المقلة مع الساحة الإبصارية وحليمة العصب البصري ، وفي حال عدم كفاية المعالجة الدوائية أو عدم تحمل المعالجة أو صعوبة تطبيقها نلجأ إلى تصنيع التربيق بالآرغو ليزر Trabeculoplasty وفي حال فشل الأخيرة نلجأ إلى المعالجة الجراحية .

المعالجة الدوائية Medical therapy :

١ - حاصرات مستقبلات β الأدرينرجية β - Blocker :

لا تزال آلية تأثيرها غير واضحة ، لكن جميع الأدوية الحاصرة لمستقبلات β تنقص الضغط داخل المقلة وذلك بإنقاص إفراز الخلط المائي .

والقطرة الأكثر استعمالاً هي قطرة التيمولول 0.5% و Timolol 0.25% (التيموبتول Timoptol) باستعمال مرتين يومياً .

وهناك مضاد استطباب عام لاستعمالها وذلك عند مرضى الربو وبعض الأمراض القلبية المتقدمة . أما الأعراض الجانبية الوصفية لاستعمالها : حس حرقة ، ووخز ، ونقص في المفرزات الدمعية .

تعد حاصرات مستقبلات β الدواء المختار الأول المستعمل في الزرق المزمن مفتوح الزاوية .

٢ – مقبضات الحدقة Miotics :

وهي أدوية محاكية لنظير الـودي para symapathomimetic : تنقـص الضغـط داخل المقلة عن طريق تسهيل إفـراغ الخلـط المـائي حيـث أن مقبضـات الحدقـة تقلـص عضلة الجسم الهدبي وهـذا يوسـع أقنيـة التصريـف بسـبب الشـد علـى مهمـاز الصلبـة وبالتالي زيادة إفراغ الخلط المائي .

من هذه الأدوية :

– البيلوكاربين ٢٪ ، pilocarpine 2% تستعمل كقطرة عينية ٤ مرات يومياً .

– الـ acéclidine (Glaustat) قطرة عينية تستعمل ٤ مرات يومياً .

للأدوية المحاكية لنظير الودي تأثير جيد في خفض الضغط داخل المقلة ولكن منـذ ظهور حاصرات بيتا أصبحت بالمرتبـة الثانيـة (الاختيـار الدوائـي الثـاني) لاسـيما بمـا تسببه من أعراض جانبية موضعية من :

– تقبـض الحدقـة وانزعـاج الرؤيـة في الظـلام وانفصـال شـبكية بخاصـة عنـد الحسيرين، وتشنج المطابقة واحتقان في الأوعية وكيسـات في القزحيـة وكثافـة العدسـة والتهاب قرنية نقطي سطحي .

٣ – الشادات الأدرينرجية Adrenrgic Agonists :

• شادات ألفا الأدرينرجية :

آ – الابراكلونيدين Apraclonidine Hcl (Iopidine) :

قطرة بتركيز ١٪ و ٥ر٠٪ من نوع شاد α_2 agonist α_2 ، تخفض ضغط المقلة بتثبيط إفراز الخلط المـائي ، وأثبتـت فعاليـة هـذا الـدواء في خفـض ذروة ارتفاع ضغط المقلة الذي قد يحدث بعد إجراء اللازر علـى القطعـة الأمامية للعين ، وكما أنه فعال في الوقايـة مـن الارتفـاع المشـابه لضغـط المقلة الذي يحدث لفترة قصيرة بعـد جراحـة السـاد بالإضافـة لـدوره في ضبط ضغط المقلة في الزرق المزمن .

أما تأثيراته الجانبية المسجلة فتتضمن : ابيضاض ملتحمي وانكماش الجفن وجفـاف الفـم ووسـن وتحسـس موضعـي و لم تسـجل تأثـيرات قلبيـة أو تنفسية ذات أهمية .

وهناك مضاد استطباب لاستعماله وذلك عند المرضى الذين يستعملون مثبطات المونو أمينو أكسيداز (MAO) .

ب – البريمونيدين ترترات Brimonidine tartarate (Alphagan) :

قطرة بتركيز 0.2٪ من نوع شاد α_2 ، تخفض ضغط المقلة بإنقاصها إنتاج الخلط المائي وزيادة التصريف العنبي الصلبي وتطبق ثلاث مرات يومياً .

تُظهر الدراسات أن تأثيرها الخافض لضغط المقلة ٣ر٢٦٪ مقارنة مع التيمولول ٢ر٤٢٪ ولكن تأثيرها ينخفض عند بعض المرضى مع مرور الزمن .

وأهم التأثيرات الجانبية : جفاف الفم ، تبيغ عيني ، صداع وحرقة ، الإحساس بوجود جسم أجنبي ، ووذمة ملتحمة ووذمة أجفان ، وصداع ودوار وأرق وقلق وأعراض تنفسية وهضمية .

ومن مضادات الاستطبابات : تعاطي مثبطات المونو أمينو أكسيداز ، ويجب الحذر عند استعمال حاصرات بيتا وخافضات الضغط الشرياني والغليكوزيدات القلبية .

• شادات بيتا الأدرينرجية :

آلية تأثيرها معقدة ، تنقص الحصيل المائي بتقبيض الأوعية في مستوى النواتئ الهدبية ، كما تحسن من إفراغ الخلط المائي في مستوى التربيق منها :

آ – الأدرينالين ١٪ ، ٢٪ (Epiphrin , isoptoepinal) باستعمال مرتين يومياً .

ب – دي بيفيفرين Dipivefrine (Propine) :

ويمكن البدء باستعمالها في حال وجود مضاد استطباب لحاصرات β .

ولهذه الأدوية تأثيرات جانبية موضعية كتوسع الحدقة ، والتهاب الملتحمة وحواف الأجفان التحسسي وتقبض الأوعية وذمة القرنية الظهارية ووذمة البقعة الكيسانية وهو التأثير الجانبي الأكثر أهمية .

وبسبب وجود الأعراض الجانبية الموضعية يفضل البدء بالقطرات العينية من نوع حاصرات β وفي حال عدم كفايتها فيمكن المشاركة الدوائية لهذه الأخيرة مع مقبضات الحدقة ، ومن الطبيعي أن المشاركة الدوائية ستكون فعالة والتأثيرات الجانبية

الموضعية ستكون أقل بسبب خفض عدد القطرات الدوائية المستعملة يومياً من ٤ مرات إلى مرتين يومياً .

٤ – مضاهئات البروستاغلاندين Prostaglandin Analogs :

– اللاتانبروست Latanaprost (Xalatan) :

محلول الـ Latanaprost هو من مضاهئات البروستاغلاندين ، ويبدو أنه يخفض ضغط المقلة بتعزيزه التصريف العنبي الصلبي وهو متوافر بتركيزه ٠٠٥ر٠٪ ويستعمل مرة واحدة يومياً ويفضل قبل النوم وهو يخفض ضغط المقلة من ٢٧ – ٣٥٪ بعد ٦ أشهر .

من أهم وأشيع تأثيراته الجانبية العينية هو زيادة اصطباغ القزحة وهذا ناجم عن زيادة عدد الجسيمات الميلانية ضمن الخلايا الميلانية ، ويحدث تغير لون القزحية ببطء ، ويجب تنبيه المريض إلى إمكان حدوث هذا التغير بخاصة عند معالجة عين واحدة .

ومن التأثيرات الأخرى تشوش الرؤيا ، حرقة ووخز ، الإحساس بوجود جسم أجنبي ، حكة ، اعتلال قرنية نقطي ظهاري ... وهناك تأثيرات أقل شيوعاً كجفاف العين والخوف من الضياء . ومن مميزات هذا الدواء عدم وجود تأثيرات جانبية جهازية على جهاز الدوران لاسيما على معدل ضربات القلب والضغط الانقباضي والانبساطي كذلك لم يظهر تأثيرات سلبية على الجهاز التنفسي عند مرضى الربو .

ومن أهم مضادات استطباباته فرط الحساسية للأتانبروست ويجب استعماله بحذر في حال وجود قصور كبدي أو كلوي لعدم دراسته على هؤلاء المرضى وكذلك الحوامل والمرضعات .

٥ – مثبطات الكاربونيك انهيدراز Carbonic anhydrase inhibitors :

آ – الدورزولاميد Dorzolamide (Trusopt) :

وهي قطرة من نوع مثبطات الكاربونيك انهيدراز موضعية التأثير . تستعمل ثلاث مرات يومياً وبتركيز ٢٪ ، وهي تخفض ضغط المقلة بإنقاص إفراز الخلط المائي ، وقد يصل تأثيرها الخافض لضغط المقلة لـ ٢٣٪ عندما تستعمل وحدها ، وتخفض ضغط المقلة نحو ٥ر٣ ملم زئبقي أكثر عند مشاركتها مع حاصرات مستقبلات β .

وهي سلفوناميد ومع أنها تطبق موضعياً إلا أنها تمتص جهازياً وبالتالي يمكن أن تحدث تأثيرات جانبية مع التطبيق الموضعي وأهمها الحرقة العينية والوخز وعدم الارتياح مباشرة بعد التطبيق الموضعي كما سجلت تأثيرات جانبية أخرى كالصداع والغثيان والتعب والإعياء ونادراً اندفاعات جلدية وحصيات بولية .

وأهم مضاد استطباب لها هو فرط الحساسية للمركب الدوائي وكذلك عند مرضى القصور الكلوي والكبدي .

ب - في بعض الحالات يمكن مشاركة المعالجة الموضعية مع المعالجة العامة وذلك في حال فشل الأدوية الموضعية وبالتالي للحد من تدهور الساحة الإبصارية وذلك باستعمال مثبطات خميرة الكربونيك انهيدراز بالطريق العام إذ تنقص الضغط داخل المقلة بآلية إنقاص إفراز الخلط المائي . ومن هذه الأدوية :

- الاسيتازولاميد (Diamox) Acetazolamide : الجرعة الدوائية من ٢٥٠ ملغ - ١٠٠٠ ملغ/يوم مقسمة على جرعات .
- الـ (Daranide) الديكلورفيناميد Dichlorphenamide ٥٠ - ١٠٠ ملغ/٣ مرات يومياً .

استعمال هذه الأدوية كعلاج طويل الأمد غير مرغوب فيه وذلك بسبب التأثيرات الجانبية لها من خدر ونمل في النهايات ، تعب ووهن ، اضطرابات هضمية ، ترسبات حصوية في الكلية والمثانة ، وسقوط الأشعار ، ونقص بوتاسيوم الدم واندفاعات جلدية .

المعالجة باللازر Argon Laser Trabeculoplasty :

في حال فشل المعالجة الدوائية أو عدم تحمل الجرعات الدوائية العظمى يُلجأ إلى تصنيع التربيق بتطبيق الأرغون لازر ، بإحداث حروق صغيرة في مستوى التربيق (شكل ٦-٩) تؤدي الحروق لحصول ندبات تنكمش وتؤدي إلى تقلص طبقة الكولاجين (الطبقة الغرائية) . تسمح هذه العملية بخفض الضغط داخل المقلة مع تخفيف المعالجة الدوائية أو إلغائها في بعض الأحيان .

شكل (٦-٩) تصنيع التربيق بالآرغون لازر

المعالجة الجراحية Surgical treatment :

في حال فشل المعالجات السابقة نلجأ للعمل الجراحي ، الهدف من العمل الجراحي هو تشكيل ناسور لتصريف الخلط المائي من الغرفة الأمامية إلى تحت الملتحمة .

والعلاج الجراحي المفضل هو عملية قطع التربيق لكيرنز Trabeculectomy (شكل ٦-١٠) .

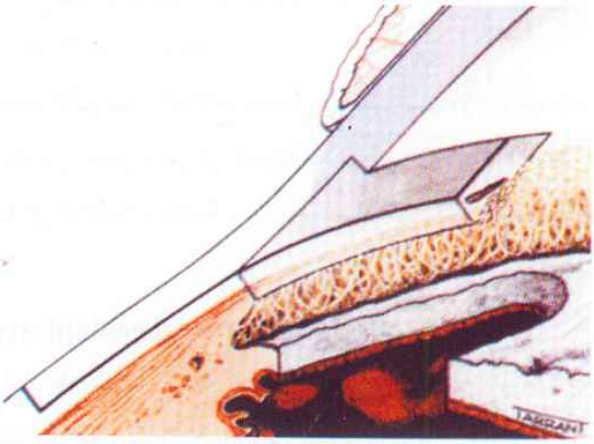

شكل (٦-١٠) قطع التربيق

وتهدف هذه العملية إلى قطع جزء من التربيق (إجراء فتحة) مع خزع قزحية محيطي في المكان نفسه وتغطية هذه الفتحة بشريحة الصلبة المجراة والملتحمة ، ويعبر

بذلك الخلط المائي من البيت الأمامي إلى المسافة تحت الملتحمة عبر هذه الفتحة الجديدة.

البحث الثاني

الزرق البدئي مغلق الزاوية

Primary angle - closure glaucoma

الزرق مغلق الزاوية هو الحالة التي يرتفع بها الضغط داخل المقلة بسبب انغلاق الزاوية بمحيط القزحية مما يؤدي لإعاقة إفراغ الخلط المائي وذلك في العيون المؤهبة تشريحياً .

يصنف الزرق مغلق الزاوية إلى قسمين :

آ - النموذج الوصفي مع حصار حدقي .

ب - نموذج غير وصف تكون القزحية مسطحة .

يصادف الزرق مغلق الزاوية بنسبة ١/١٠٠٠ فوق سن الأربعين ويزداد تواتره مع العمر بين سن ٥٠ - ٧٠ ، كما يصيب النساء أكثر من الرجال وبنسبة ١/٤ .

ولا ينكر أثر الوراثة في الزرق ، والعامل المورث هو العامل التشريحي المؤهب لحدوث هذا المرض كصغر المقلة ومد البصر .

آ - الزرق البدئي مغلق الزاوية مع حصار حدقي

العوامل المؤهبة لحدوث زرق مغلق الزاوية predisposing factors :

١ - تشريحية :

يمكن أن يحدث الزرق مغلق الزاوية عندما تكون الغرفة الأمامية ضيقة أقل من ٥ر١ ملم مع ضيق في الزاوية ويندر حدوثه عندما يكون عمق الغرفة الأمامية أكثر من ٣ر٢ ملم .

كما يمكن أن يحدث في العيون مديدة البصر hypermetropic ذات المحور الأمامي الخلفي القصير ، مع قرنية صغيرة وزيادة في ثخانة العدسة ، مع توضع أمامي أكثر مما يؤدي إلى ميلان في الحاجز القزحي ونقص في انفتاح الزاوية (ضيق الزاوية)

(شكل ٦-١١-a) وبالتالي يزداد سطح التماس بين القزحية والعدسة فيحدث حصار نسبي لمرور الخلط المائي ويرتفع الضغط خلف القزحية مما يـؤدي إلى تقبـب في محيطهـا وإلى ضيـق وانغـلاق في الزاويـة (شـكل ٦-١١-b) ويمكـن أن يصبـح هـذا الحصـار تاماً مؤدياً إلى ارتفـاع مهـم في الضغـط داخـل المقلـة وحـدوث هجمـة الـزرق الحـادة (شكل ٦-١١-c) .

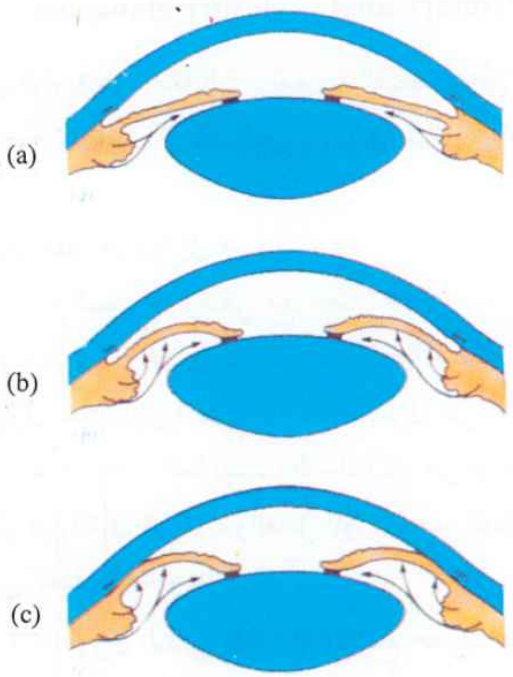

شكل (٦-١١) آلية الزرق مغلق الزاوية

٢ - فيزيولوجية :

عنـد الأشـخاص المؤهبـين تشـريحياً يمكـن أن تحـرض هجمـة الـزرق الحـادة بالبقـاء في الظـلام ، والشـدة والانفعـالات ، واسـتعمال موسـعات الحدقـة ومضادات الكآبة ، لذلك يجب تجنب توسيع الحدقـة إذا كـانت الغرفـة الأماميـة قليلـة العمق ويفضل عند الضرورة استعمال موسعات الحدقة المحاكية للودي لدى فحص قعـر العين عند المسنين .

الأعراض والعلامات السريرية :

تختلف الأعراض في الزرق مغلق الزاوية حسب شدة الهجمات ، إذ يمكن أن تكون خفيفة قابلة للتراجع (الشكل تحت الحاد subacute) ، أو تكون هجمات متقطعة intermittent تزول خلال عدة ساعات مؤدية إلى أعراض عينية قليلة من ألم وصداع عابر لاسيما مساءً ورؤية ضبابية عابرة ورؤية هالات ملونة (أقواس قزح) .

يُظهر الفحص السريري بين الهجمات ضغط مقلة طبيعياً ولكن نجد كل العناصر التشريحية المؤهبة لدى المريض وبشكل خاص يُظهر تنظير الزاوية انغلاقها ، إذا لم يوضع التشخيص يؤدي تكرر هذه الهجمات إلى التصاقات أمامية محيطية goniosynechia ويصبح الزرق مغلق الزاوية مزمناً chronic . وبالعكس يمكن للهجمة أن تكون وحيدة تظهر فجأة وبشكل صاعق مؤدية للدخول بالصورة السريرية للزرق الحاد مغلق الزاوية acute angle closur glaucoma أو ما يسمى الزرق الاحتقاني ، حيث يشكو المريض من صداع عنيف نصفي وآلام عينية وغثيان وإقياء وتدن شديد في القدرة البصرية واحمرار في العين .

نجد بالفحص احتقاناً أشده هدبي حول الحوف مع ارتفاع في ضغط المقلة شديد أكثر من ٦٠ ملم زئبقي ، ووذمة في القرنية مع غرفة أمامية ضحلة ، وتماس قزحي قرني يمكن كشفه بالتنوير الجانبي للمصباح الشقي ، أما الحدقة فتكون بيضوية نصف متسعة وغير متفاعلة للضوء (شكل ٦-١٢) .

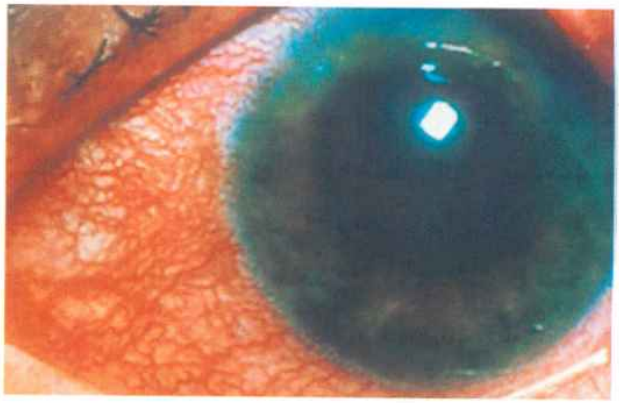

شكل (٦-١٢) هجمة زرق حادة

وهنا يجب تشخيص الحالة وتفريق الزرق الحاد مغلق الزاوية (هجمة الزرق الحادة) عن جميع الأسباب الأخرى المؤدية إلى احمرار واحتقان في العين ومنها :

التهاب القزحية والجسم الهدبي ، التهاب القرنية وقرحاتها ، التهاب الملتحمة القيحي الحاد ، بعض حالات الزرق الثانوي مثل الزرق الوعائي الذي يمكن أن يسبب هجمة ألم واحتقاناً ، الزرق التأقي ، زرق مغلق الزاوية تالٍ لعدسة منتبجة .

معالجة هجمة الزرق الحادة :

إسعافية ، يجب خفض الضغط بأسرع ما يمكن إذ إن استمرار ارتفاع الضغط لعدة ساعات يمكن أن يؤدي إلى ضياع تام للرؤية بسبب ضمور تام للألياف العصبية في مستوى حليمة العصب البصري .

١ – يكون العلاج في البدء وراثياً :

آ – بالطريق العام :

- مانيتول ٢٠٪ Mannitol (٢٠٠ مل) وريدياً وهي مادة مفرطة الحلولية ، تحدث فرقاً حلولياً بين محتويات داخل العين والسرير الوعائي الشعري وبالتالي تعمل على سحب الماء من الزجاجي ، تستعمل تنقيطاً وريدياً : ١–٢ غ/كغ في اليوم .
- اسيتازولاميد وريدياً Diamox : ٥٠٠ ملغ ثم تعطى بالطريق الفموي ٢٥٠ ملغ ٤ مرات يومياً بعد زوال الغثيان والإقياء ، مع إعطاء مسكن للألم .

ب – موضعياً :

- البيلوكاربين ٢٪ : مقلد لنظير الودي : يقبض الحدقة ، يساعد على انفتاح الزاوية وتحسين إفراغ الخلط المائي ، يستعمل كل ربع ساعة لمدة ساعة أو ساعتين ثم ٤ مرات يومياً .
- التيمولول Timolol : حاصرات مستقبلات β باستعمال مرتين يومياً.
- قطرة ستيروئيد موضعي من نوع Fluormetholone 1 mg/ml مثل الـ F.M.L ، Flucon إذ تساعد على تخفيف الاحتقان باستعمال ٤ مرات يومياً .

٢ – المعالجة الجراحية :

المعالجة المثلى هي خزع القزحية المحيطي ، إذ يؤمن اتصال (فتحة) بين الغرفة الأمامية والغرفة الخلفية ويُلجأ لخزع القزحية المحيطي Peripheral iridectomy في حال استجابة العين للمعالجة الدوائية وبقاء الضغط منخفضاً بعد إيقاف المعالجة ، ويتم ذلك جراحياً شكل (٦-١٣) أو بأشعة الـ YAG لازر (شكل ٦-١٤) .

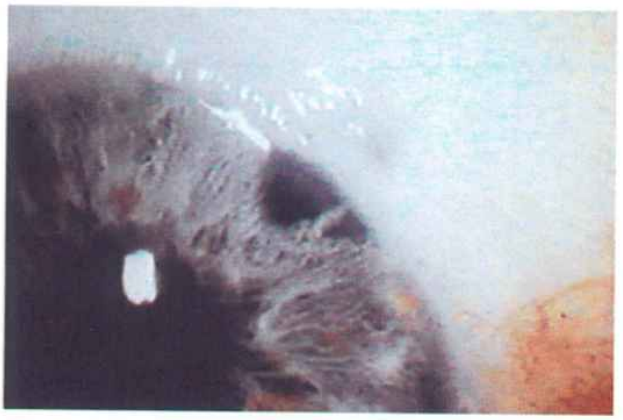

شكل (٦-١٣) خزع قزحية جراحي

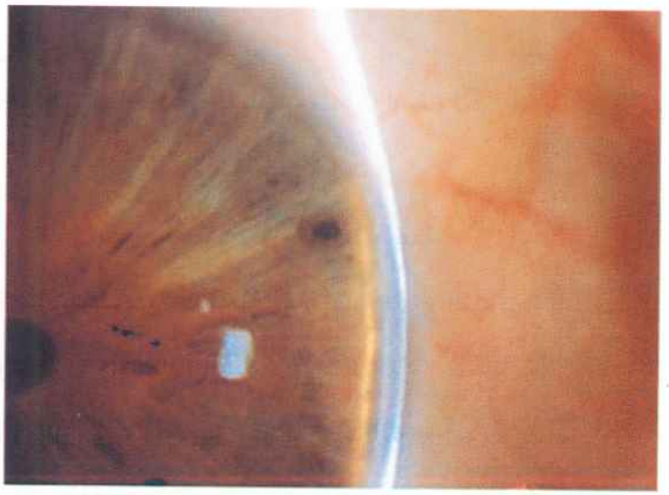

شكل (٦-١٤) خزع قزحية باللازر

أما في حال عدم استجابة العين للمعالجة الدوائية الإسعافية و لم ينضبط ضغط

المقلة أو عاد للارتفاع بعد المعالجة الدوائية نكون في المرحلة غير القابلة للتراجع وعندها تكون العملية المنوسرة هي العملية المختارة Trabeculectomy .

ب – زرق بدئي مغلق الزاوية بدون حصار حدقي

القزحية المسطحة Plateau iris syndrom (شكل ٦–١٥) :

وهي حالة نادرة من الزرق الحاد مغلق الزاوية لا تترافق مع حصار حدقي حيث أن ارتكاز القزحية أمامي بالنسبة للجسم الهدبي فعندما تتوسع الحدقة تنغلق الزاوية وينسد التربيق بالقزحية .



شكل (٦–١٥) القزحية المسطحة

المظاهر السريرية :

كل مظاهر الزرق الحاد الاحتقاني مغلق الزاوية ولكن ما يلفت الانتباه :

١ – الغرفة الأمامية طبيعية العمق .

٢ – القزحية مسطحة والزاوية مغلقة .

والمعالجة هنا بمقبضات الحدقة إذ لا يفيد خزع القزحية ونلجأ إلى كي جذر القزحية بالآرغون ليزر Gonioplasty .

السير والإنذار في الزرق الحاد مغلق الزاوية :

سليم نسبياً وذلك إذا عولج باكراً معالجة جراحية مسبوقة بمعالجة دوائية ، أما إذا لم يعالج فيدخل في مرحلة الزرق المطلق حيث تنعدم الرؤية .

البحث الثالث

الزرق الولادي

Congenital glaucoma

هو مرض ولادي يظهر في الطفولة أو اليفع أو يحدث في سن الطفولة ، يؤدي إلى كبر حجم العين لذا أُطلق عليه اسم عين البقر Buphthalmos (شكل ٦-١٦) .

شكل (٦-١٦) كبر حجم العين عند طفل مصاب بزرق خلقي

يمكن أن يكون الزرق الولادي بدئياً primary congenital glaucoma أو مترافقاً مع تناذرات جهازية Congenital glaucoma syndrom .

آ – الزرق الولادي البدئي :

وهو شذوذ في تطور زاوية الغرفة الأمامية ، مع بقاء نسيج جنيني غير متميز أمام التربيق (شكل ٦-١٧) ، وهو ثنائي الجانب في ٧٥٪ من الحالات وراثي ينتقل بصفة مقهورة .

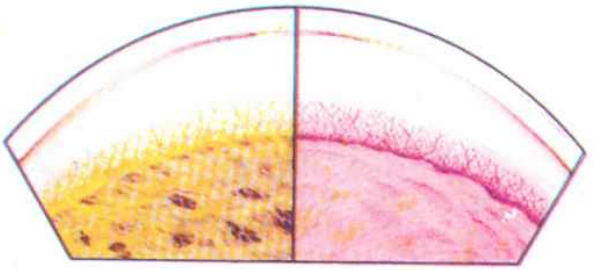

شكل (٦-١٧) تنظير الزاوية في الزرق الخلقي

الأعراض والعلامات :

إن الأعراض الأولية الملفتة للانتباه هي الدماع ، الخوف من الضياء ، تشنج الأجفان ، ولتأكيد التشخيص يُجرى الفحص تحت التخدير حيث يُلاحظ زيادة في الضغط داخل المقلة ، زيادة في قطر القرنية أكثر من ١١ ملم ، وفحص زاوية الغرفة الأمامية يُظهر وجود غشاء باركان .

وفي مرحلة متقدمة أكثر يُشاهد كبر ملحوظ في حجم المقلة بسبب قابلية تمدد الصلبة في هذه السن فتُرى رقيقة ومزرقة وهذا ناشئ عن رؤية المشيمية من خلالها كما يُشاهد كبر ملحوظ في قطر القرنية مع تشققات في غشاء ديسميه (شكل ٦-١٦) ، وضمور القزحية وتوسع الحدقة قليلاً ، ويُظهر فحص قعر العين إن أمكن تبدلات في حليمة العصب البصري .

المعالجة :

جراحية اتماً ولا يجوز تأخيرها إلا إذا كانت الحالة العامة للطفل لا تسمح بذلك وهنا تُعطى معالجة دوائية مؤقتة .

تكون المعالجة الجراحية :

١ - قطع الزاوية Goniotomy : قطع النسيج والالتصاقات في كل محيط الزاوية ويشترط هنا أن تكون القرنية شفافة .

٢ - خزع التربيق Trabeculotomy : يسمح بإحداث مجرى بين قناة شليم والغرفة الأمامية في قسم من محيط الزاوية (شكل ٦-١٨) .

٣ - قطع التربيق Trabeculectomy : وهي العملية المفضلة حالياً . وقد تحسن الإنذار باستعمال العوامل المضادة للتليف مثل ٥ فلورو يوراسيل والميتومايسين C .

الإنذار :

وخيم إذا لم تجرِ المعاجة الإسعافية قبل أن تحصل تبدلات تشريحية في المقلة .

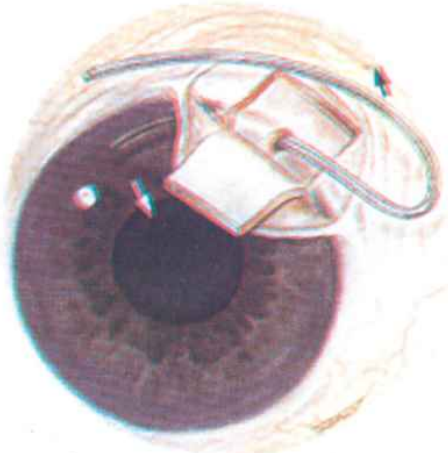

شكل (٦-١٨) عملية خزع التربيق

ب – يمكن للزرق الولادي أن يترافق مع تناذرات جهازية متعددة منها :

- تناذر سترج ويبر Sturge - Weber syndrome .
- تناذر مارفان Marfan's syndrome .
- الورم الليفي العصبي Neurofibromatosis .
- تناذر اكسنفلد Axenfeld's anomaly .
- فقد القزحية Aniridia .

البحث الرابع

الـزرق الثانـوي

Secondary glaucoma

الزرق الثـانوي هـو ارتفـاع في الضغـط داخـل المقلـة بسـبب آفـات أو أمـراض حدثت في العين لا سيما في القسم الأمامي مؤدية إلى إعاقة في جريان الخلط المائي .

تختلف الآلية المرضيـة وذلـك بحسـب مكـان توضـع إعاقـة إفـراغ الخلـط المـائي (شكل ٦-١٩) .

إن ارتفاع الضغط داخل المقلة بسبب آفة مرضية يـؤدي إلى تبـدلات في حليمـة العصب البصري مع تبدلات في الساحة الإبصارية .

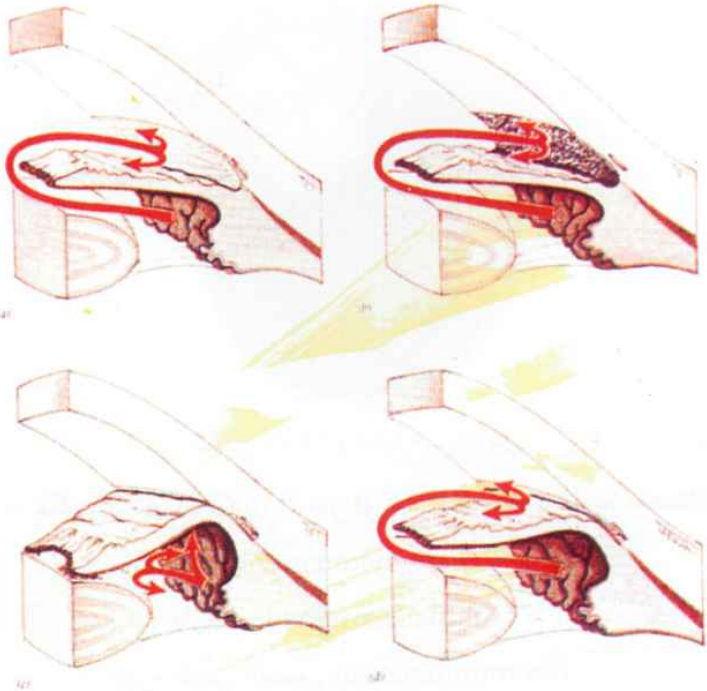

شكل (٦-١٩) آلية إعاقة إفراغ الخلط المائي في الزرق الثانوي

الأسباب :

١ – أسباب قزحية :

- التهاب القزحية الحاد والمزمن ، حيث يؤدي التهاب القزحية الحاد إلى تشكل نتحة وأغشية تغلق التربيق والحدقة ، أما التهاب القزحية المزمن فيؤدي لحصول التصاقات قزحية خلفية أو محيطية أمامية تعيق إفراغ الخلط المائي .
- تناذر فوكس : تُشاهد علامات التهاب قزحية ، تباين في لون القزحية ، كثافات في العدسة ، ترسبات على الاندوتيليوم القرني مبعثرة .

٢ – أسباب في العدسة :

- الدور المنتج في الساد : إذ أن العدسة المتكثفة والمنتبجة تدفع القزحية نحو الأمام مسببة صعوبة في مرور الخلط المائي عبر الزاوية .
- انخلاع العدسة للأمام أو الخلف بسبب رضي أو بسبب ضعف الأربطة المعلقة.

- الزرق التأقي Phacolytic glaucoma : في حالات الساد مفرط النضج حيث تنتح بعض عناصر العدسة وتسد شبكة التربيق (شكل ٦-٢٠) .

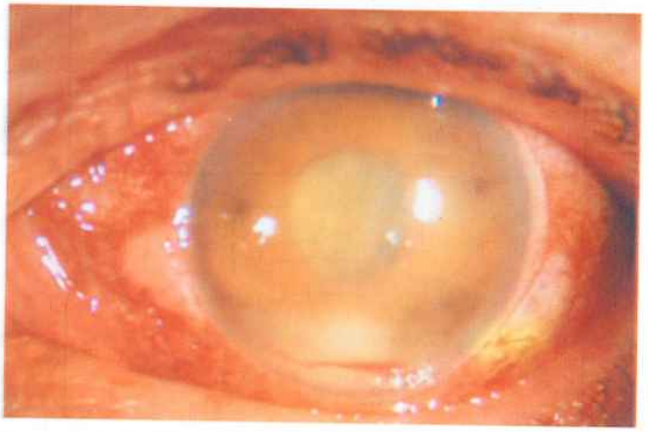

شكل (٦-٢٠) حالة زرق تأقي

- العدسة الصغيرة مثل تناذر ويل ماركيزاني وأحياناً مارفان .
- الزرق التقشري أو المحفظي pseudoexfoliative : حيث تترسب القشور على الطبقات السطحية لمحفظة العدسة وفي زاوية الغرفة الأمامية .

٣ - بعد عمليات الساد post - chirogy :

وذلك بسبب الالتصاقات الأمامية وحدوث حصار حدقي .

٤ - زرق خثري أو وعائي neovascular glaucoma :

حيث تظهر أوعية دموية جديدة على سطح القزحية ، ما يدعى بتورد القزحية ، وفي زاوية الغرفة الأمامية (شكل ٦-٢١) ويحدث ذلك نتيجة لنقص تروية شديد ومنتشر ومزمن بالشبكية ويمكن مشاهدة هذه الحالات في :

- خثرة الوريد الشبكي المركزي .
- داء السكري .
- التهابات القزحية المزمنة .
- انفصال الشبكية القديم .
- التهاب الأوعية الشبكية .

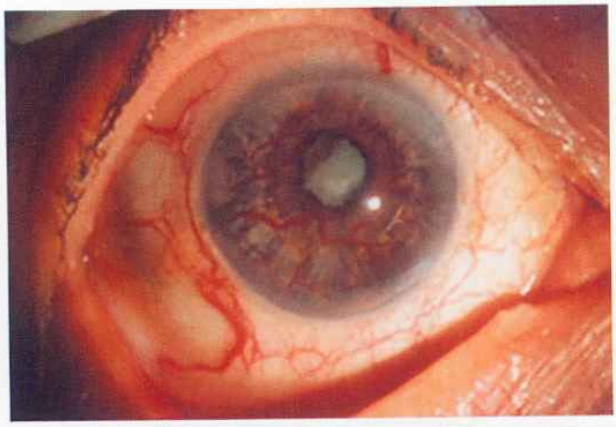

شكل (٦-٢١) حالة زرق وعائي

٥ – بعد الرضح Traumatic glaucoma :

وذلك بسبب نزف الغرفة الأمامية ، أو نـزف في الزجـاجي فـيرتفع معـه ضغـط المقلة ، أو بسبب تأذي عناصر الزاوية بسبب رضي .

٦ – الأورام داخل العين :

كالورم الدبقي الشبكي ، والورم الشبكي الجذعي ، والوم الصبـاغي الخبيـث في العنبة .

٧ – استعمال الستيروئيدات :

حيث يظهر ارتفاع في ضغط المقلة عنـد بعضهـم لـدى اسـتعمال السـتيروئيدات لمدة أسبوعين على الأقل وآليته غير معروفة تماماً .

معالجة الزرق الثانوي :

تختلف بحسب الآلية الإمراضية وبحسب السبب ، وتكون بمعالجة الآفة المسببة إذا أمكن ، مع معالجة ارتفاع الضغط . وتتراوح من المعالجة الدوائية والمعالجـات الجراحيـة المختلفة (خزع قزحية أو قطع التربيق أو وضع الدسامات الصنعية أو تخريب الأجسـام الهدبية بالحرارة والبرودة ...) إلى عملية تفريغ العين في الحالات المعندة .

الباب السابع

The uvea العنبـــة

الفصل الأول

لمحة تشريحية فيزيولوجيـة

تتألف العنبة من ثلاثة أقسام : القزحية، الجسم الهدبي، والمشيمية.

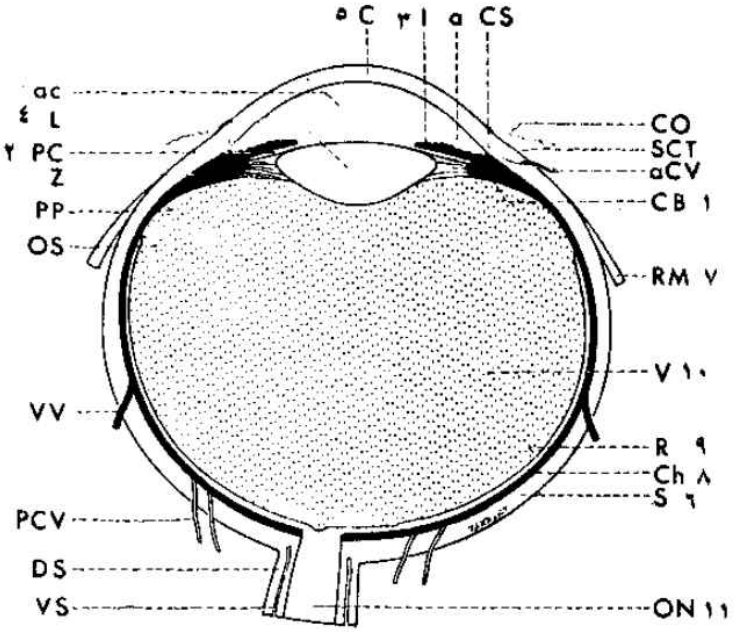

الشكل (٧-١) مقطع سهمي للعين :
١- الجسم الهدبي ، ٢- الغرفة الخلفية ، ٣- القزحية ٤- العدسة ، ٥- القرنية ، ٦- الصلبة ، ٧ - عضلة مستقيمة ، ٨- المشيمية ، ٩- الشبكية ١٠- الجسم الزجاجي ، ١١- العصب البصري.

البحث الأول

القزحيـة

IRIS

تشكل القزحية القسم الأمامي للعنبة، وتسمى المسافة بين القزحية والقرنية

بالغرفة الأمامية التي تحتوي الخلط المائي. وهكذا يمكن فحص القزحية من خلال القرنية الشفافة باستثناء قسمها المحيطي المغطى بمنطقة الحوف، والذي يمكن رؤيته فقط بتنظير زاوية الغرفة الأمامية. تبدو القزحية على شكل صفيحة رقيقة دائرية تقريباً قطرها الأفقي ١٢,٥ ملم والعمودي ١٢ ملم. وفي مركز القزحية توجد فتحة دائرية هي الحدقة. تقوم الحدقة بوظيفة تنظيم مقدار الأشعة الضوئية الداخلة إلى العين حيث يتبدل اتساعها باستمرار وفقاً لشدة الإضاءة. ويبلغ قطر الحدقة الوسطي ٣ ملم وقطرها الأعظمي ٨ ملم والأصغري ١ ملم. يبدو السطح الأمامي للقزحية مخططاً بشكل شعاعي بسبب التوضع الشعاعي للأوعية المحاطة باللحمة، ووجود مناطق بشكل انخفاضات عميقة بينها، مما يعطي سطح القزحية شكلاً زخرفياً خاصاً. وعلى مسافة ١,٥ ملم من حافة الحدقة تشاهد دائرة مشرشرة تقسم القزحية إلى قسمين: داخلي حدقي، وخارجي هدبي، وتبلغ القزحية في هذه المنطقة أكبر سماكة لها ٠,٤ ملم. وتشاهد في القسم المحيطي للجزء الهدبي للقزحية أخاديد دائرية متحدة المركز تتشكل نتيجة لتقلص واسترخاء القزحية أثناء حركتها.

وكذلك نميز في القزحية قسماً أمامياً مشتقاً من الوريقة المتوسطة، وخلفياً مشتقاً من الوريقة الخارجية:

يتألف القسم الأمامي من الطبقة المحددة الخارجية واللحمة، أما القسم الخلفي فيتألف من العضلة الموسعة للحدقة والمقبِّضة لها والطبقة المحددة الداخلية والطبقة الصباغية التي تتشكل منها الحافة الصباغية للحدقة. تتوضع العضلة المقبِّضة للحدقة في القسم الحدقي للقزحية بينما تتوضع العضلة الموسعة للحدقة في القسم المحيطي للقزحية. تتعصب العضلة المقبضة للحدقة بعصب نظير ودي مرافق للزوج القحفي الثالث (المحرك العيني) والموسعة للحدقة من العصب الودي. ويأتي التعصيب الحسي للقزحية من العصب مثلث التوائم. وتتشكل الشبكة الوعائية القزحية من الأوعية الهدبية الخلفية الطويلة والأوعية الهدبية الأمامية شعب الشريان العيني.

البحث الثاني

الجسم الهدبي

Ciliary body

يشكل الجسم الهدبي القسم المتوسط للعنبة حيث يتوضع بين القزحية والمشيمية. ولا يمكن أن نرى إلا قسماً صغيراً منه في مكان اتصاله مع جذر القزحية أثناء تنظير زاوية الغرفة الأمامية.

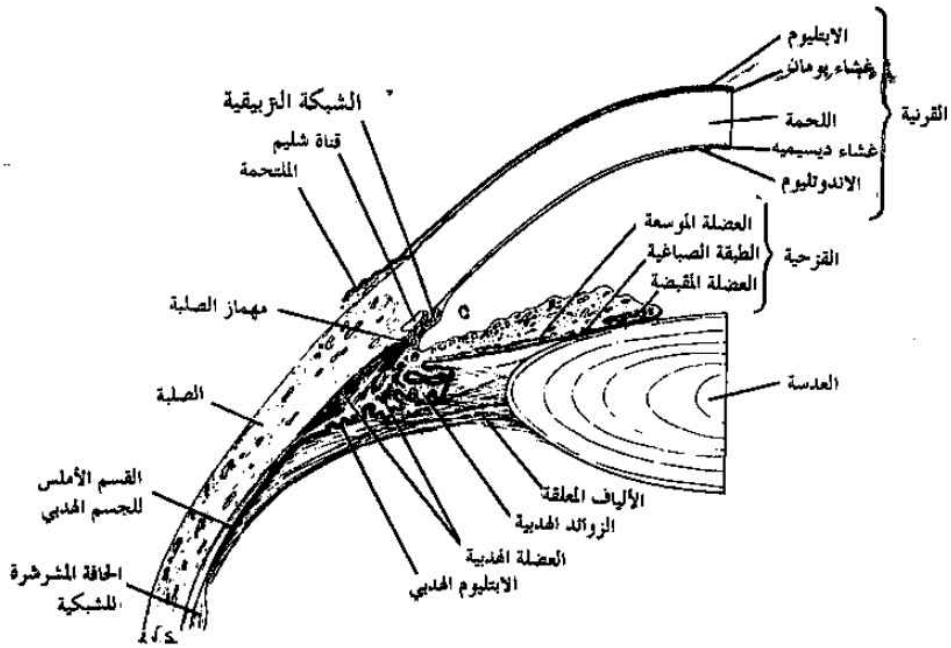

شكل (٧-٢) مقطع عرضي في الجسم الهدبي

ويشكل الجسم الهدبي حلقة مغلقة عرضها ٨ ملم، ويرتكز في الأمام إلى مهماز الصلبة وتقع حدوده الخلفية عند الحاشية المشرشرة للشبكية Ora Serrata.

يحتوي القسم الأمامي للجسم الهدبي الزوائد الهدبية بينما يكون قسمه الخلفي

أملس ولا يحتوي زوائد هدبية. وترتكز الأربطة المعلقة للعدسة على السطوح الجانبية للزوائد الهدبية وعلى القسم الأملس للجسم الهدبي حتى الحاشية المشرشرة. وتبلغ المسافة بين دائرة استواء العدسة وذروة الزوائد الهدبية وسطياً ٠,٥ ملم. يتألف الجسم الهدبي كالقزحية من :

١- قسم مشتق من الوريقة المتوسطة يمثل استمراراً للمشيمية ويتألف من ٤ طبقات:

أ - المسافة فوق المشيمية.

ب - الطبقة العضلية.

ج - الطبقة الوعائية مع الزوائد الهدبية.

د - الصفيحة القاعدية أو غشاء بروك.

٢ - قسم شبكي: يتألف من طبقة من الإبتليوم الصباغي وطبقة من الإبتليوم اللاصباغي.

تتألف العضلة الهدبية من ألياف عضلية ملساء تسير في ثلاثة اتجاهات:

١ - ألياف طولانية تشد أثناء تقلصها المشيمية إلى الأمام لذا فهي تسمى العضلة الموترة للمشيمية Tensor Chorioideae.

٢ - ألياف شعاعية تمتد من مهماز الصلبة إلى الزوائد الهدبية والقسم الأملس للجسم الهدبي.

٣ - ألياف دائرية توجد بشكل حزم متفرقة. إن التقلص المشترك لجميع هذه الألياف مسؤول عن وظيفة المطابقة للجسم الهدبي.

وإلى الخلف من الطبقة العضلية توجد الطبقة الوعائية المؤلفة من نسيج ضام رخو يحتوي كمية كبيرة من الأوعية، وأليافاً مرنة، وخلايا صباغية. تدخل فروع الشرايين الهدبية الطويلة في الجسم الهدبي من المسافة فوق المشيمية، وتتحد على السطح الأمامي للجسم الهدبي، عند حافة القزحية، مع الشرايين الهدبية الأمامية، وتشكل الدائرة الشريانية الكبيرة للقزحية. وتتميز الزوائد الهدبية بغناها الكبير بالأوعية التي تلعب دوراً كبيراً في إفراز الخلط المائي. وهكذا نرى أن للجسم الهدبي وظيفتين:

١- المطابقة وتقوم بها العضلة الهدبية .

٢- إفراز الخلط المائي ويقوم به الإبتليوم الهدبي.

إلى الداخل من الطبقة الوعائية يوجد غشاء بروك الذي يتصل مع طبقة من الإبتليوم الصباغي، تليها طبقة من الإبتليوم اللاصباغي. وهاتان الطبقتان من الإبتليوم تشكلان امتداداً للشبكية.

ويتعصب الجسم الهدبي حسياً من الشعبة الأولى للعصب مثلث التوائم، أما الأوعية فتتلقى تعصيبها من الضفيرة الودية، وتتلقى العضلة الهدبية تعصيبها الحركي من العصب الثالث المحرك العيني.

البحث الثالث

المشيمية

Choroid

تشكل المشيمية القسم الخلفي للعنبة وتمتد من الحاشية المشرشرة للشبكية وحتى العصب البصري. وهي تتصل مع الصلبة بشكل وثيق فقط حول العصب البصري.

تبلغ سماكة المشيمية ٠,٢ – ٠,٤ ملم. وهي تتألف من خمس طبقات تترتب من الخارج نحو الداخل كما يلي:

١ – الطبقة فوق المشيمية: مؤلفة من صفائح رقيقة من النسيج الضام مغلفة بالاندوتليوم وخلايا صباغية.

٢ – طبقة الأوعية الكبيرة.

٣ – طبقة الأوعية المتوسطة والصغيرة.

٤ – طبقة الشعريات المشيمية.

٥ – غشاء بروك الذي يفصل المشيمية عن الإبتليوم الشبكي الصباغي.

وتتشكل أوعية المشيمية من الأوعية الهدبية الخلفية القصيرة التي يبلغ عددها ٦ – ٨ ، وتدخل إلى العين، ثاقبةً الصلبة حول العصب البصري.

تقوم المشيمية بتغذية الطبقات المحيطية للشبكية.

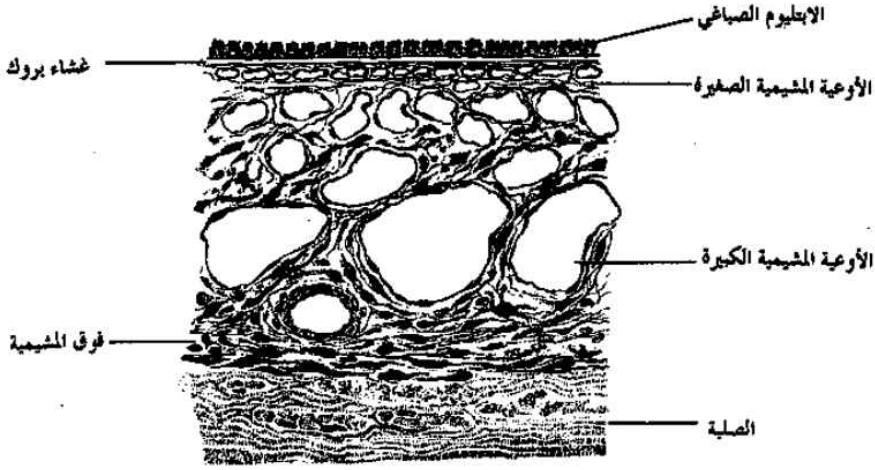

الشكل (٧-٣) مقطع عرضي للمشيمية

الفصـل الثانـي

الشـذوذات الولاديـة للعنبـة

Congenital Abnormalities of the Uvea

١ – اختلاف لون القزحية بين العينين Heterochromia Iridum.

٢ – اختلاف لون القزحية للعين نفسها Heterochromia Iridis، حيث يشاهد قسم من القزحية مختلف اللون عن باقي القزحية.

٣ – وحمات قزحية سليمة Benign Melanomata : تنجم عن تجمعات لخلايا صباغية في القسم الخلفي للحمة القزحية.

٤ – تعدد الحدقة Polycoria.

٥ – فقد القزحية Aniridia: وهذه الحالة عادة ثنائية الجانب، وتكون فيها القزحية غائبة، باستثناء بقاء شريط ضيق منها، عند مكان اتصالها مع الجسم الهدبي. ويتعرض الأشخاص المصابون بفقد القزحية للإصابة بالزرق بسبب البنية غير الطبيعية لزاوية الغرفة الأمامية.

٦ – بقاء الغشاء الحدقي Persistent Pupillary Membrane :ينجم عن بقاء جزء من الغمد الوعائي الأمامي للعدسة الذي يختفي عادةً قبل الولادة بفترة قصيرة. وتشاهد بقاياه بشكل خيوط دقيقة تمتد عبر الحدقة، ويمكن أن تكون متصلة مع الوجه الأمامي للعدسة. وتتميز عن الالتصاقات الخلفية الالتهابية بكونها دائماً تبدأ من الوجه الأمامي للقزحية إلى المحيط مباشرةً من حافة الحدقة.

إضافةً إلى ذلك فالغشاء الحدقي الجنيني يتألف من شبكة من الأوعية الدموية الصغيرة، مع لحمة رقيقة تحوي خلايا صباغية، وفي بعض الأحيان يمكن أن تبقى بعض الخلايا الصباغية على الوجه الأمامي للبلورة بشكل نقاط بنية دقيقة منتشرة على دائرة قطرها ٥ – ٦ ملم بدءاً من مركز الحدقة، وهي عادةً لا تؤثر في القدرة البصرية.

٧ – ثلامة العنبة Coloboma: وهي من أكثر الشذوذات الولادية شيوعاً في العين، وتنجم عن الانغلاق غير التام للفلح الجنيني Embryonic Cleft ولذا فهي تصادف غالباً في القسم السفلي للعين.

تبدو ثلامة القزحية بشكل إجاصي ذروته متجهة للأسفل والأنسي، ويمتد من حافة الحدقة باتجاه الجسم الهدبي. يمكن أن تترافق ثلامة القزحية مع ثلامة المشيمية والشبكية وحليمة العصب البصري.

وتبدو ثلامة المشيمية والشبكية بشكل بيضوي أو بشكل مذنب Comet-Shaped ذروته متجهة نحو العصب البصري الذي قد يكون ناقصاً أو تاماً، ويبدو على سطحها عدد قليل من الأوعية بعضها شبكي، وبعضها صادر عن المشيمية، عند حواف الثلامة. وتترافق هذه الحالة مع عتمة في الساحة البصرية موافقة لمكان الثلامة الشبكية المشيمية.

٨ – المهق Albinism : حالة وراثية ناجمة عن عيب في تطور الصباغ في الجسم (نقص خميرة التيروزيناز الضرورية لتشكل الميلانين). وللمهق شكلان: عيني، وجلدي عيني، ونذكر هنا الشكل العيني فقط.

الشكل العيني: تبدو القزحية نتيجةً لغياب الصباغ التام في العين بلون زهري ويترافق مع رأرأة وخوف من الضياء وتدنٍّ في القدرة البصرية، وفي بعض الأحيان مع حول. وبفحص قعر العين نرى الأوعية الشبكية والمشيمية بشكلٍ واضح، تفصل بينها مساحات بيضاء تشف من خلالها الصلبة.

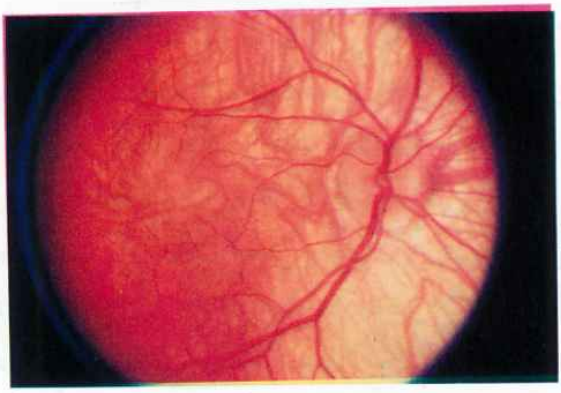

الشكل (٧–٤) قعر العين عند مريض مصاب بالمهق العيني الجلدي

إلا أن الأكثر شيوعاً هو النقص الجزئي للصباغ، فهنا يمكن أن نشاهد درجات مختلفة من الصباغ في القزحية وقعر العين.

٩ - كيسات القزحية: Iris Cysts :

يمكن أن تتشكل كيسات قزحية خلفية نتيجة لتراكم السائل بين طبقتي الإبتليوم الشبكي المغطي للوجه الخلفي للقزحية، مما يسبب تقبب القزحية واضح الحدود، في مكان الكيسة القزحية، إضافةً إلى تماس الوجه الخلفي للكيسة مع الوجه الأمامي للعدسة.

الفصـل الثالـث

التهـاب العنبـــة

Uveitis

البحـث الأول

تصنيف التهـاب العنبـة

يعد تحديد العامل المسبب لالتهابات العنبة من أكثر المشكلات صعوبةً في طب العيون. فعلى الرغم من أنه في بعض الحالات يكون السبب واضحاً إلا أنه في أغلب الحالات لا يمكن تحديد السبب.

ويمكن أن نصنف التهابات العنبة وفقاً للعامل المسبب كما يلي:

١ – الإنتانات خارجية المنشأ Exogenous Infections:

وينجم الالتهاب هنا إما عن دخول العوامل المُمرِضة إلى العين عن طريق جرح نافذ فيها ، أو عن قرحة منثقبة، وهذا يؤدي عادةً إلى التهاب قزحية وجسم هدبي حاد من النوع المقيح Purulent Iridocyclitis، وفي بعض الأحيان إلى التهاب العين الشامل Panophthalmitis.

٢ – الإنتانات ثانوية المنشأ Secondary Infections:

ينجم التهاب العنبة هنا عن انتشار الانتان من أحد النسج العينية المجاورة (القرنية أو الصلبة أو الشبكية).

٣ – الإنتانات الداخلية المنشأ Endogenous Infections:

تكون العوامل الممرضة موجودة في عضو آخر من الجسم، وتصل إلى العين عن طريق الدم، وهذا يشمل الإنتانات الجرثومية كالسل Tuberculosis، والإفرنجي Syphilis، والسيلان البني Gonorrhoea،والحمى المالطية Brucellosis، والإنتانات

بالحمات الراشحة كما في النكاف Mumps،والجدري Smallpox، والأنفلونزا، والإنتانات الطفيلية كما في التوكسوبلاسموز Toxoplasmosis. وبالآلية نفسها يحدث التهاب العين الشامل الشديد Panophthalmitis في تجرثم الدم Septicemia بالمكورات العقدية Streptococci، أو المكورات العنقودية Staphylococci،أو المكورات السحائية Meningococci، أو المكورات الرئوية Pneumococci، وفي هذه الحالة يكون الالتهاب من النوع القيحي.

٤ – الالتهابات التحسسية Allergic Inflammations:

تعود هذه الالتهابات إلى وجود انتان أولي في مكان ما من الجسم، أدى تعممه الناجم عن تسرب العضويات الممرضة إلى الدم، في وقت من الأوقات، إلى تحسس أنسجة العين لهذه العضويات. فإذا تجدد نشاط هذه العضويات في بؤرة الانتان الأولي، فهذا يؤدي إلى انتشار جديد للعضويات أو بروتيناتها التي تؤدي، بتماسها مع النسج العينية المتحسسة سابقاً، إلى إثارة ارتكاس تحسسي مناعي فيها.

٥ – الالتهابات الناجمة عن فرط التحسس للنسج الذاتية

:Hypersensitivity to autologus tissue components

يشاهد التهاب العنبة في أمراض المناعة الذاتية، كالتهاب المفاصل الرثواني، وداء ستيل عند الأطفال، والذئبة الحمامية الجهازية، والأورام الحبيبية المتعددة Wegener's Granulomatosis، والساركوئيد، والتهاب الفقار الرثياني Ankylosing Spondylitis، وداء رايتر، والتهاب الغضاريف المتعددة المعاود Relapsing Polychondritis، ومتلازمة بهجت.

وبالاعتماد على التشريح المرضي، هناك شكلان رئيسان لالتهاب العنبة:

١ – الالتهاب اللاحبيبومي Nongranulomatous:

وهو الشكل الأكثر شيوعاً، وبسبب عدم إمكان إيجاد العامل الممرض، في هذا النوع من الالتهاب، واستجابته للعلاج بالستيروئيدات، فيعتقد أنه ينجم عن ظاهرة فرط التحسس Hypersensitivity Phenomenon . وهو يصيب بشكل رئيس القسم الأمامي للعنبة (القزحية والجسم الهدبي). ويتجلى بالارتشاح الخلوي بأعداد كبيرة من اللمفاويات Lymphocytes، والخلايا المصورية Plasma Cells،

وعدد قليل من وحيدات النوى.

٢ – الالتهاب الحبيبومي Granulomatous:

وهو تال لغزو النسيج بالعامل الممرض الفعال، ويتميز بارتشاح التهابي عقيدي، في مكان الإصابة، يتألف من خلايا نظيرة البشرة Epithelioid Cells، وخلايا عرطلة Giant cells، محاطة بخلايا ليمفاوية. ويمكن أن يصيب هذا النوع من الالتهاب أي قسم من العنبة، لكنه يتميز بولعه الخاص بالمشيمية.

وفيما يلي نورد بعض الأسباب المختلفة لالتهابات العنبة:

آ – أسباب التهاب العنبة الأمامية:

١ – التهاب القزحية والجسم الهدبي بمجهول السبب Idiopathic.

٢ – التهاب القزحية والجسم الهدبي المناعي المترافق مع الزمرة النسيجية HLA- B_{27}.

٣ – التهاب المفاصل الرثواني الشبابي Juvenile rheumatoid arthritis.

٤ – التهاب القزحية والجسم الهدبي المتباين اللون لفوكس Fuch's heterochromic Iridocyclitis.

٥ – التهاب القرنية والعنبة بحمة العقبولة البسيطة Herpes simplex keratouveitis.

٦ – التهاب الفقار الرثياني Ankylosing spondylitis.

٧ – التهاب العنبة الناجم عن العدسة المزروعة داخل العين Intraocular lens related uveitis.

٨ – متلازمة رايتر Reiter's syndrome.

٩ – التهاب القرنية والعنبة بحمة العقبولة المنطقية Herpes Zoster Keratouveitis.

١٠ – الإفرنجي Syphilis.

١١ – التهاب القزحية والجسم الهدبي الرضي Traumatic iridocyclitis.

١٢ – الالتهاب المعوي Inflammatory bowel disease.

١٣ – الهجمة الزرقية الهدبية Glaucomatocyclitic crisis.

١٤ – التهاب القزحية والجسم الهدبي السلي Tuberculosis iridocyclitis.

ب – أسباب التهاب العنبة الخلفية:

١ – التهاب الشبكية والمشيمية بالتوكسوبلاسموز Toxoplasma retinochoroiditis.

٢ – التهاب الأوعية الشبكية Retinal vasculitis.

٣ – التهاب العنبة الخلفية مجهول السبب Idiopathic posterior uveitis.

٤ – داء النوسجات العيني Ocular histoplasmosis.

٥ – داء السهميات Toxocariasis.

٦ – التهاب الشبكية بالحمة المضخمة للخلايا Cytomegalovirus retinitis.

٧ – التهاب الشبكية مجهول السبب Idiopathic retinitis.

٨ – اعتلال المشيمية الزاحف serpiginous choroidopathy.

٩ – اعتلال الإبتليوم الصباغي القرصي متعدد البؤر الحاد Acute multifocal placoid pigment epitheliopathy.

١٠ – تنخر الشبكية الحاد Acute retinal necrosis.

١١ – الابيضاض الدموي واللمفوما Leukemia, Lymphoma.

١٢ – داء المبيضات العيني Ocular candidiasis.

١٣ – التهاب العنبة السلي Tuberculous uveitis.

١٤ – التهاب الشبكية الذأبي Lupus retinitis.

البحث الثاني

التهاب القزحية

Iritis

لكي نفهم بشكلٍ جيد التهاب القزحية، والاختلاطات التي يمكن أن تنجم عنه يجب أن نفهم جيداً البنية التشريحية للقزحية، والتبدلات المرضية التي تحدث فيها.

فالقزحية صفيحة مؤلفة من أوعية وألياف عضلية ملساء موجودة ضمن لحمة رخوة. وتنزلق حافة الحدقة أثناء حركتها المستمرة على محفظة العدسة، فكلما كانت الحدقة متقبضة أكثر كَبُرَ سطح التماس بين الوجه الخلفي للقزحية ومحفظة العدسة. وعندما تكون الحدقة متسعة بشكلٍ كبير فقد لا تمس القزحية العدسة.

ويبدي التهاب القزحية العلامات نفسها المشاهدة في التهاب أي نسيج ضام آخر:إذ يحدث اتساع الأوعية الدموية، مع تأذي جُذُر الشعريات، وحدوث نتح سائل غني بالبروتين والكريات البيضاء إلى المسافات النسيجية. ونظراً لغنى القزحية بالأوعية، والتوزع المميز لأوعية القزحية، ورخاوة اللحمة Stroma، فإن الالتهاب يؤدي لمظاهر خاصة: يؤدي احتقان الأوعية إلى تقبض الحدقة بتأثير ميكانيكي ناجم عن التوزع الشعاعي للأوعية، كما أن التوعي الغزير، ورخاوة اللحمة، يسمحان بحدوث نتح شديد، ووذمة في القزحية، لدرجة أنها تصبح في النهاية كالإسفنجة المشبعة بسائل لزج يعيق حركتها، فيصبح تفاعل الحدقة ضعيفاً أو يزول. ويضاف إلى ذلك أن السائل المتراكم يحمل مواد سامة ذات تأثير مخرش، يؤدي إلى تقلص الألياف العضلية، وتقبض الحدقة. وهكذا نستنتج مما سبق أنه في التهاب القزحية تكون الحدقة متقبضة وتفاعلها بطيئاً ،إضافةً إلى ذلك تكون القزحية متوذمة، وغير واضحة المعالم. وكذلك يتبدل لون القزحية، فالقزحية البنية يصبح لونها رمادياً أو بنياً مصفراً، وعادةً يبدو اختلاف اللون بمقارنة لون القزحية في العينين السليمة والمريضة.

وكذلك يحدث احتقان هدبي وعائي حول القرنية (يكون أكثر وضوحاً في حال التهاب الجسم الهدبي)، إضافةً إلى احتقان في أوعية الملتحمة، وهنا يجب أن نفرق هذا الاحتقان عن التهاب الملتحمة الذي يترافق عادةً مع رمص مخاطي قيحي.

ونظراً لغنى القزحية بالنهايات العصبية الحسية الصادرة عن الفرع العيني للعصب مثلث التوائم،فإن الألم يعد عرضاً بارزاً في التهاب القزحية الحاد. ولا يكون الألم محصوراً فقط في العين، إنما يشاهد أيضاً في مناطق توزع الفرع العيني للعصب مثلث التوائم الأخرى، وبخاصةً في الجبهة وفروة الرأس.

تمر النتحة البروتينية إلى الغرفة الأمامية، فيصبح الخلط المائي عكراً بسبب احتوائه الكريات البيضاء، وقطعاً صغيرة من البروتين المتخثر، وشبكات ليفية في الحالات

الشديدة. وفي الحالات الشديدة جداً، يمكن أن تترسب الكريات البيضاء في القسم السفلي للبيت الأمامي، وتشكل سوية قيحية Hypopyon.

الشكل (٧-٥) تشاهد سوية قيحية في القسم السفلي للبيت الأمامي مع ترسبات على اندوتليوم القرنية

وبالوقت نفسه يتأذى الاندوتليوم القرني في بعض الأماكن حيث تلتصق هنا النتحات، وتتشكل ترسبات على اندوتليوم القرنية Keratic precipitates. وهذه الترسبات نادراً ما تشاهد في التهاب القزحية المنفرد، ولكنها تشكل علامة مهمة في التهاب الجسم الهدبي.

ويمكن أن تغطي النتحات في التهاب القزحية والجسم الهدبي، سطح القزحية، بشكل غشاء رقيق، يمكن أن يمتد ويغطي منطقة الحدقة كلياً، ونتيجةً لذلك يحدث نقص شديد في القدرة البصرية.

كما يمكن للنتحات أن تؤدي إلى التصاق خلفي بين القزحية والمحفظة الأمامية للعدسة، ولتجنب هذا الاختلاط يستعمل الأتروبين لتوسيع الحدقة ومنع حدوث الالتصاقات أو فك الالتصاقات حديثة التشكل.

ويمكن بعد فك الالتصاقات أن تشاهد بقع صباغية، مصدرها الطبقة الخلفية للقزحية، تبقى بشكلٍ دائم على المحفظة الأمامية للعدسة دالةً على حدوث التهاب القزحية. أما إذا لم توسع الحدقة باكراً، فتتعضى هذه الالتصاقات، مشكلةً أشرطة ليفية يعجز الأتروبين عن تحريرها، ونسمي هذه الالتصاقات الوثيقة بين حافة الحدقة والمحفظة الأمامية للعدسة بالالتصاقات الخلفية Posterior synechia.

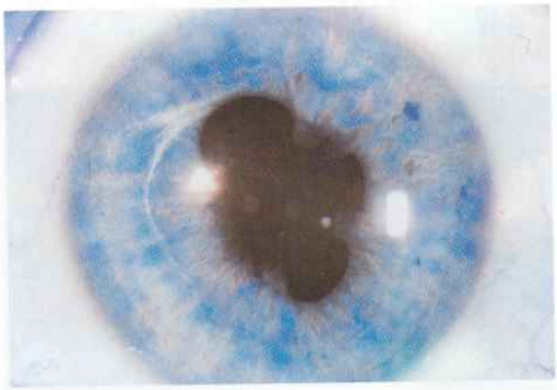

الشكل (٧-٦) توسع جزئي للحدقة بسبب الالتصاقات الخلفية

قد تكون هذه الالتصاقات موضعة وغير شاملة لكامل محيط الحدقة حيث تبدو الحدقة غير منتظمة بعد توسيعها. وفي الحالات الشديدة، تحدث الالتصاقات الخلفية على كامل محيط الحدقة، وهذا ما يسمى الحصار الحدقي التام Seclusio pupillae، وهو يؤدي إلى انحباس الخلط المائي في الغرفة الخلفية، وعدم مروره عبر حافة الحدقة إلى الغرفة الأمامية. ونتيجةً لتجمع الخلط المائي في الغرفة الخلفية،تتقبب القزحية Iris bombé، فتبدو الغرفة الأمامية ضحلة في المحيط، وتنسد زاوية الغرفة الأمامية بجذر القزحية، مما يؤدي إلى ارتفاع ضغط العين.

كما يرتفع ضغط العين أثناء المرحلة الفعالة من التهاب القزحية، بسبب صعوبة تصريف الخلط المائي اللزج عبر زاوية الغرفة الأمامية.

ويمكن أن يختلط تشخيص التهاب القزحية مع التهاب الملتحمة أو الزرق الحاد مغلق الزاوية، وإن الخطأ في التمييز بين التهاب القزحية والزرق الحاد ذو أهمية كبيرة، نظراً لأن العلاج في هاتين الحالتين متعاكس تماماً. فتوسيع الحدقة بالأتروبين والذي يعد ضرورياً ويجب أن يتم بسرعة كبيرة في التهاب القزحية، هو أسوأ ما يمكن في الزرق الحاد مغلق الزاوية، ولهذا فسنورد فيما يلي أهم العلامات للتفريق بين هذه الأمراض العينية المختلفة:

العلامة السريرية	التهاب الملتحمة	التهاب القزحية والجسم الهدبي	الزرق الحاد
١- الاحتقان	سطحي	هدبي عميق	هدبي عميق
٢- المفرزات	مخاطية قيحية	مائية	مائية
٣- الحدقة	طبيعية	ضيقة وضعيفة التفاعل للنور	متسعة بيضوية وغير متفاعلة للنور
٤- الأوساط الشفافة	طبيعية	ارتكاس التهابي في الغرفة الأمامية وترسبات على اندوتليوم القرنية	وذمة قرنية
٥- توتر العين	طبيعي	عادةً طبيعي	مرتفع
٦- الألم	انزعاج خفيف	ألم متوسط الشدة في العين	ألم شديد في العين
٧- الألم بالجس	غائب	موجود	موجود
٨- القدرة البصرية	جيدة	متدنية بشكل معتدل	متدنية بشكلٍ شديد
٩- البدء	سريع	عادةً تدريجي	مفاجئ

البحث الثالث

التهاب الجسم الهدبي

Cyclitis

التهاب الجسم الهدبي الحاد Acute cyclitis:

في التهاب الجسم الهدبي تمتلئ الغرفة الخلفية بالنتحة الالتهابية، وتمر هذه النتحة من الغرفة الخلفية إلى الغرفة الأمامية. وتكون الترسبات على اندوتليوم القرنية مثلثية الشكل وهي علامة بارزة. إضافةً لذلك يشاهد عكر على شكل تجمعات لكثافات نقطية بيضاء في الزجاجي. ويمكن للنتحة في الغرفة الخلفية أن تتعضى مؤديةً لحدوث التصاقات خلفية تامة، بين السطح الخلفي للقزحية والمحفظة الأمامية للعدسة. ويمكن

أن يتشكل خلف العدسة غشاء هدبي Cyclitic membrane، كما قد تتشكل أشرطة من النسيج الليفي في الجسم الزجاجي، يمكن أن تثبت إلى الشبكية في عدة أمكنة، وتنكمش مؤديةً لانفصالها.ويمكن أن يؤدي تعضي النتحات على سطح الجسم الهدبي، إلى تخرب الزوائد الهدبية الذي يؤدي بدوره إلى نقص أو نهي إفراز الخلط المائي، فينخفض ضغط العين، ويحدث في النهاية ضمور للعين Phthisis bulbi.

التهاب القزحية والجسم الهدبي المزمن Chronic Iridocyclitis:

يتميز بنقص في القدرة البصرية وألم عند جس منطقة الجسم الهدبي، وبيت أمامي عميق، وترسبات على اندوتليوم القرنية، وكثافات نقطية بشكل الغبار في الجسم الزجاجي. وقد تكون الترسبات على اندوتليوم القرنية هي العلامة الوحيدة الدالة على المرض، وهذه الترسبات تشاهد في القسم السفلي للقرنية، وتأخذ شكلاً مثلثياً أو منتشراً.

إن سير المرض مزمن عادةً، ويحدث بشكل هجمات، مع تشكل تدريجي للالتصاقات الخلفية. وتنقص القدرة البصرية أثناء الهجمات،وتتحسن في فترات الهجوع. وفي النهاية يمكن أن ينخفض توتر العين، وتصبح مؤلمة بالجس، وتبدأ بالضمور، ولكن هذا يحدث عادةً بعد مرور عدة سنوات على المرض.

ويعد ارتفاع ضغط العين من الاختلاطات الشائعة والمهمة أثناء سير المرض، كما يشاهد في تناذر بوسنر- شلوسمان Hypertensive iridocyclitic crises of Posner & Schlossman، ففي هذه الحالة تبدو العين طبيعية لكنها تتعرض بشكلٍ دوري إلى هجمات حادة أو تحت حادة من ارتفاع توتر العين الذي يترافق مع نتحات في الخلط المائي، وترسبات على اندوتليوم القرنية (عددها قليل وتزول بسرعة). وتترافق هذه الهجمات مع نقص في القدرة البصرية، ورؤية هالات حول النور وصداع. ويعتمد تشخيص هذه الحالة على وجود بقعة أو بقعتين من الترسبات الأندوتليالية القرنية، وتزول الهجمة بشكلٍ سريع بالعلاج بالستيروئيدات، وخافضات ضغط العين ولكنها تميل للمعاودة حتى يكتشف العامل المسبب.

البحث الرابع

التهـاب المشـيمية

Choroiditis

يبدو التهاب المشيمية إما بشكل بقع منعزلـة أو بشـكل منتشـر. وعندمـا يكـون منتشراً فهو دائماً يترافق مع التهاب القسم الأمامي للعنبـة. ويجـب أن نتذكـر دائمـاً أن الطبقات الخارجية للشبكية تعتمد في تغذيتها على المشيمية، لـذا فـإن التهـاب المشيمية يترافق دوماً مع إصابة الشبكية.

١ – التهاب المشيمية النضحي (النتحي) Exudative Choroiditis:

تبدو البقعة الالتهابية الحديثة بفحص قعر العين بشكل منطقـة صفـراء تقـع علـى مستوى أعمق من الأوعية الشبكية، وهي ناجمة عن حجـب المنعكـس الأحمـر الطبيعـي للأوعية المشيمية بالنتحات الموجودة ضمن المشيمية. وفي المرحلة الباكرة للمرض يكون غشاء بروك Brook's membrane سـليماً، ويمـر عـبره السـائل النتحـي إلى الشـبكية، فتبدو الشـبكية متغيمـة، وحـدود الآفـة غـير واضحـة، إضافـةً إلى كثافـات منتشـرة في الزجاجي. وفي المرحلة الأكثر تطوراً يتخرب غشـاء بـروك، وتمـر الكريـات البيـض إلى الشبكية وإلى الجسم الزجاجي. إن وجود تغيم واضح في الجسـم الزجـاجي يـدل علـى إصابة الجسم الهدبـي، كمـا أن وجـود ترسـبات علـى اندوتليـوم القرنيـة، والتصاقـات خلفية، يدل على إصابة العنبة بأكملها.

وتتعضى النتحة ضمن المشيمية، وتشكل نسيجاً ليفيـاً، فتصبـح البقعـة الالتهابيـة بيضاء اللون، تشف من خلالها الصلبة. وكذلك يتخرب الإبتليـوم الصبـاغي الشـبكي، فتشاهد كتل من الصباغ الأسود ضمن المنـاطق البيضـاء، وفي المرحلـة النهائيـة تشـاهد المناطق البيضاء الضامرة محاطة بمنطقة صباغية سوداء.

ويعود نقص القـدرة البصريـة في المراحـل المبكـرة إلى الإصابـة الشـبكية، وتغيـم الجسـم الزجـاجي، وتكـون هـذه الأعـراض واضحـة عنـد توضـع الإصابـة في القطـب الخلفي، أما في حال توضع الإصابة في المحيط، فقلما ترافقها أعراض تذكر. ففي إصابـة

القطب الخلفي تكون المنطقة الملتهبة مرتفعة قليلاً، ويشكو المريض من تشوه الأشكال، حيث تبدو الخطوط المستقيمة متعرجة Metamorphopsia، ويمكن أن تبدو الأشياء اصغر أو أكبر من حجمها الطبيعي Macropsia، Micropsia. وبسبب ارتكاس الشبكية يمكن أن تحدث رؤية شرر ضوئي Photopsia، ويلاحظ المريض عتمةً سوداء أمام عينيه.

٢ – التهاب المشيمية المنتشر Disseminated Choroiditis:

هو انتشار بقع صغيرة من الالتهاب، في القسم الأعظم لقعر العين، إلى الخلف من دائرة الاستواء Equator. ففي الحالات الخفيفة يتشكل فقط عدد قليل من البقع الالتهابية، وترتشف النتحات ضمن الزجاجي، أما في الحالات الأشد، فيتشكل عدد كبير من البقع الالتهابية ويستمر تشكل بقع جديدة حتى تشمل كامل قعر العين، تاركةً عند شفائها مناطق ضمورية واسعة في قعر العين، وتزداد الكثافات في الزجاجي وتتأثر تغذية العدسة ويتشكل الساد المرضي فيها. وقد تنجم هذه الحالة عن الإفرنجي، ولكن في كثيرٍ من الحالات يكون السبب غير واضح.

٣ – التهاب المشيمية الأمامية Anterior Choroiditis:

وينجم غالباً عن الإفرنجي، ويبدو بشكلٍ مماثل للشكل المنتشر، إلا أن العلامات تكون محصورة في الجزء المحيطي لقعر العين أمام دائرة الاستواء. ولهذا فهو يمر في كثيرٍ من الأحيان دون أعراض، ويكتشف عرضاً أثناء الفحص الروتيني.

٤ – التهاب المشيمية المركزي Central Choroiditis:

ويكون مرافقاً للالتهاب المنتشر ونادراً ما يوجد وحده.

٥ – التهاب المشيمية المجاور لحليمة العصب البصري

Juxtapapillary Choroiditis (Jensen):

ويحدث عند المرضى الشباب ويبدو بشكل نتحة عند حليمة العصب البصري، وتكون عادةً بيضوية الشكل، وحجمها معادل لحجم حليمة العصب البصري، وقد تغطي النتحة أوعية الشبكية، وتترافق مع تكثف في الزجاجي، وأحياناً ترسبات على اندوتليوم القرنية. وهناك عادةً فقد مقطعي في الساحة البصرية. والسبب عادةً غير

معروف، ويخمد الالتهاب تدريجياً، تاركاً بقعة ضمورية، وقد يتكرر الالتهاب إذا لم يعالج العامل المسبب.

علاج التهابات العنبة Treatment of Uveitis:

يعد استخدام الأتروبين والستيروئيدات من الأركان الرئيسة لعلاج التهاب العنبة.

ويؤثر الأتروبين بثلاث طرائق :

١ - يرخي القزحية والجسم الهدبي فيخفف الألم.

٢ - يخفف الاحتقان الدموي.

٣ - يمنع حدوث الالتصاقات الخلفية ويحرر الالتصاقات الحديثة التشكل.

يستخدم الأتروبين بشكل قطرة أو مرهم بتركيز ١٪ مرتين يومياً. أما الستيروئيدات فتستخدم بشكل قطرات أو مرهم، أو حقناً تحت الملتحمة، وهي ضرورية للسيطرة على الالتهاب في الطور الحاد.وقد تستخدم الستيروئيدات بالطريق العام في بعض حالات التهاب المشيمية المستعصية على المعالجة الموضعية.

البحث الخامس

التهاب العنبة القيحي، والتهاب العين الشامل

Purulent uveitis and panophthalmitis

ينجم التهاب العنبة القيحي عن الجروح المصابة بالانتان (جروح رضية أو جراحية أو قرحة منثقبة)،ويبدأ الالتهاب المرافق للقرحات والجروح القرنية في القسم الأمامي للعنبة، فإذا لم تكن السيطرة عليه ممكنة علاجياً في هذه المرحلة يتحول إلى التهاب العين الشامل. أما في جروح الصلبة فيبدأ الالتهاب في الجسم الزجاجي، حيث تنمو وتتكاثر فيه العضويات الممرضة ويحدث التهاب الجسم الهدبي والتهاب الشبكية والمشيمية القيحي. ومن أكثر الجراثيم المسببة للالتهاب شيوعاً المكورات الرئوية أو العقدية أو العنقودية أو الاشريكية القولونية أو العصيات الزرق أو المطثية الولشية.

ويمكن أن يحدث التهاب باطن العين Endophthalmitis بالفطور بعد العمليات الجراحية داخل العين. ويظهر بعد فترة حضانة تستمر عدة أسابيع، ويصيب القسم

الأمامي للزجاجي، والقسم الأمامي للعنبة، ويترافق مع سوية قيحية في الغرفة الأمامية.

يترافق التهاب العنبة القيحي بارتفاع الحرارة وصداع وأحياناً اقياء. وإذا كان مصدر الانتان خارجياً فإن حافة الجرح تصبح صفراء اللون ومتنخرة والقرنية غيمية، وتبدو سوية قيحية في الغرفة الأمامية وقد يمتلئ كله بالقيح وتحدث وذمة شديدة في الملتحمة، مع احتقان هدبي وملتحمي شديدين، وتكون الأجفان متوذمة ومحمرة. ويتقيح الجسم الزجاجي، وقد يحدث جحوظ مع تحدد في حركات العين، نتيجة امتداد الالتهاب إلى محفظة تينون. وفي الحالات الشديدة يتشكل غشاء هدبي، وتتخرب الزوائد الهدبية، فينخفض توتر العين ويصغر حجمها.

نعالج كل الحالات بالصادات والستيروئيدات، ونستخدم مجموعة من الصادات التي تغطي كل الجراثيم الممكنة. وفي المراكز المتطورة التي تتوافر فيها الوسائل اللازمة لقطع الزجاجي، يمكن تسريع الشفاء من الانتان بالجراثيم والفطور عن طريق إزالة الزجاجي الملتهب جراحياً بعملية قطع الزجاجي، وحقن الصادات والكورتيكوستيروئيدات داخل جوف الزجاجي. وغالباً ما يكون الإنذار في مثل هذه الحالات سيئاً رغم العلاج.

البحث السادس

بعض الأشكال الخاصة لالتهاب العنبة

آ – التوكسوبلاسموز Ocular Toxoplasmosis :

وسببه الطفيلي Toxoplasma gondii، وتشكل القطط المنزلية مصدر هذا الانتان، ويصيب الشبكية والمشيمية. ويتوضع الطفيلي عند الرضع في الشبكية والدماغ، إضافةً إلى إمكان إصابة أي نسيج في الجسم، ويحدث الانتان عندهم غالباً في المرحلة الجنينية، بانتقاله عبر المشيمية من الأم المصابة، وتكون عادةً الإصابة الشبكية واضحة لوضع التشخيص. ونرى بفحص قعر العين آفات شبكية مشيمية ثنائية الجانب ومتعددة عادةً، وتصاب منطقة البقعة الصفراء بشكلٍ خاص. ونتيجة للارتكاس الالتهابي تتخرب كامل سماكة الشبكية والمشيمية، وتترك وراءها ندبة مصطبغة بشدة. وتكون الحالة العامة لهؤلاء الرضع سيئة، وإذا بقوا على قيد الحياة فيمكن أن يكون لديهم استسقاء رأس، ومناطق تكلس في الدماغ، وتأخر عقلي.

شكل (٧-٧) ندبة شبكية مشيمية في منطقة البقعة الصفراء
عند طفل عمره ٦ سنوات لديه توكسوبلاسموز ولادي.

أما عند البالغين فتتميز الإصابة بحدوث هجمات متكررة حادة من الالتهاب، تحدث غالباً ابتداءً من حافة ندبة سابقة، وتترافق مع نتح ضمن الجسم الزجاجي، وتحدث هذه الهجمات نتيجة لتمزق الأكياس الحاوية على الشكل الناشط للطفيلي وتحرره، مما يؤدي إلى حدوث ارتكاس مناعي التهابي، يترافق مع منطقة تنخر واسعة في الشبكية. ويتم تشخيص المرض بفحوص مصلية خاصة:تفاعل سابين - فلدمان Sabin–Fieldmann الذي يعد إيجابياً عندما يكون أعلى من ١٦ /١، واختبار تثبيت المتممة Compliment fixation، وعيار أضداد التوكسوبلاسموز في الدم من نوع IgG و IgM.

شكل (٧-٨) بقعة التهاب شبكية ومشيمية ناجمة عن الإصابة بالتوكسوبلاسموز مع نتحة ضمن الجسم الزجاجي . وتبدو الآفة كبقعة شاحبة مرتفعة، ولاترى تفاصيل قعر العين بشكلٍ واضح.

لا تحتاج الآفات المحيطية التي لا تترافق مع ارتكاس ضمن الزجاجي وأعراض مزعجة إلى علاج عادةً. أما الآفات المتوضعة في القطب الخلفي والتي يمكن أن تهدد القدرة البصرية فهي تحتاج لعلاج: يعطى clindamycin عن طريق الفم ٣٠٠ ملغ ٤ مرات يومياً لمدة ٣ أسابيع. وإذا استخدم الـ Clindamycin وحده فيمكن أن يسبب التهاب القولون الغشائي الكاذب Pseudomembranous colitis. وعند إشراك ال Clindamycin مع Sulphonamides الذي يعطى بجرعة أولية ٢ غ عن طريق الفم، يتلوها ١ غ ٤ مرات يومياً لمدة ٣-٤ أسابيع، فإن احتمال حدوث التهاب القولون ينقص، وإضافةً إلى الدواءين السابقين تعطى جرعة صغيرة من البريدنيزولون ٢٠-٤٠ ملغ يومياً.

ب – التهاب العنبة السلي Tuberculosis uveitis:

يسبب السل التهاباً في العنبة من النوع الحبيبومي. وعلى الرغم من الاعتقاد بأن الانتان ينتقل إلى العين من بؤرة أولية في مكان ما من الجسم، فنادراً ما يصادف سل العنبة في المرضى المصابين بآفة سلية رئوية فعالةً. ويمكن أن يكون التهاب العنبة السلي منتشراً، ولكن الشكل المميز له هو الشكل الموضع الذي يتجلى بالتهاب شبكية ومشيمية حبيبومي نخري شديد.

يشكو المريض في التهاب العنبة السلي من نقص في الرؤية، وبالفحص تبدو العين حمراء بشكل معتدل، وفي حال إصابة القسم الأمامي للعنبة، نشاهد عقيدات سلية على القزحية، مع ترسبات على اندوتليوم القرنية. أما في حال إصابة المشيمية والشبكية، فنرى كتلة موضعة مصفرة اللون، مترافقة مع تغيم في الجسم الزجاجي.

يعالج التهاب العنبة السلي بموسعات الحدقة مع مضادات السل بالطريق العام.

ج – داء بهجت Behcet's disease:

يتميز بالتهاب قزحية وجسم هدبي شديد ثنائي الجانب غالباً، ويترافق مع سوية قيحية في الغرفة الأمامية. وتكون إصابة القسم الخلفي للعنبة أكثر شيوعاً من القسم الأمامي، وتتظاهر بالتهاب الأوعية الشبكية (التهاب الشرايين الساد والتهاب ما حول الوريد)، ووذمة البقعة الصفراء، ومناطق موضعة من التنخر الشبكي، ونزوف شبكية، واعتلال العصب البصري بنقص التروية، والتهاب الجسم الزجاجي. ويترافق التهاب

العنبة في داء بهجت مع آفات تقرحية في الفم، ومخاطية الجهاز التناسلي، مع علامات عصبية ومفصلية.

ويصادف في الشبان، ويتكرر بشكلٍ دوري بهجمات شديدة تؤدي في النهاية إلى نقص شديد في القدرة البصرية، أو فقد البصر بسبب اعتلال العصب البصري بنقص التروية، واعتلال الشبكية.

يتضمن العلاج استخدام الستيروئيدات و Chlorambucil أو عوامل أخرى مثبطة للمناعة عن طريق الفم، وكذلك يمكن استخدام الـ Colchicine ، وتظهر الدراسات الحديثة فائدة Cyclosporine في علاج هذا المرض.

د ـ التهاب العين الودي Sympathetic ophthalmia:

هو التهاب نادر ثنائي الجانب حبيبومي شامل للعنبة Panuveitis، ويحدث بعد الأذية الرضية لإحدى العينين (الجروح النافذة وبخاصةٍ في منطقة الجسم الهدبي)،والتي نسميها Exciting eye، حيث يتلو هذه الأذية التهاب العنبة للعين الأخرى والتي نسميها Sympathizing eye (انظر التفاصيل في باب الرضوض) .

الفصل الرابع

أورام العنبة

Tumors of the uvea

البحث الأول

أورام القزحية

Iris tumors

١- الوحمات القزحية Iris Nevi:

هي أورام شائعة سليمة، وتبدو بشكل آفات مصطبغة غير مرتفعة عن سطح القزحية وغير موعاة، وتتوضع في الطبقات السطحية للقزحية، ولا تؤدي إلى تشوه النسج المحيطة بها. وفي حالات نادرة يمكن أن تتحول هذه الوحمات إلى ورم قتاميني خبيث Malignant melanoma.

شكل (٧-٩) وحمة قزحية

٢ – ورم القزحية القتاميني الخبيث Iris melanoma:

يظهر وسطياً بين ال ٤٠–٥٠ سنة من العمر على شكل عقيدة وحيدة مصطبغة أو غير مصطبغة، وفي أكثر الأحيان تتوضع في القسم السفلي للقزحية، وفي أحيان نادرة يمكن أن يأخذ نمو الورم شكلاً منتشراً في القزحية. إن العلامات الدالة على الخبث هي: انقلاب الحافة الصباغية للحدقة إلى الخارج ectropion uveae، وتشوه الحدقة، ووجود أوعية حديثة على سطح القزحية، وازدياد حجم الورم، وارتفاع ضغط العين إذا ما غزا الورم زاوية الغرفة الأمامية. تعالج هذه الأورام باستئصالها الجراحي، وقد يضطر الطبيب إلى استئصال العين في حالات الورم المنتشر المتقدم.

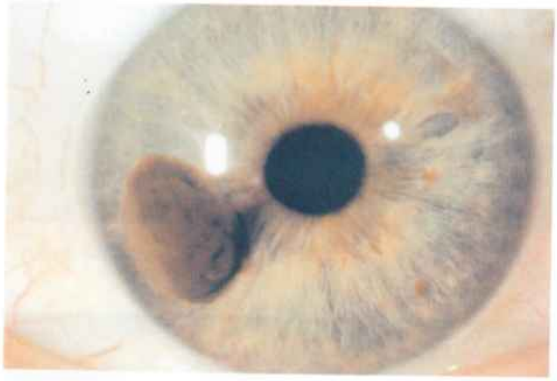

(أ)

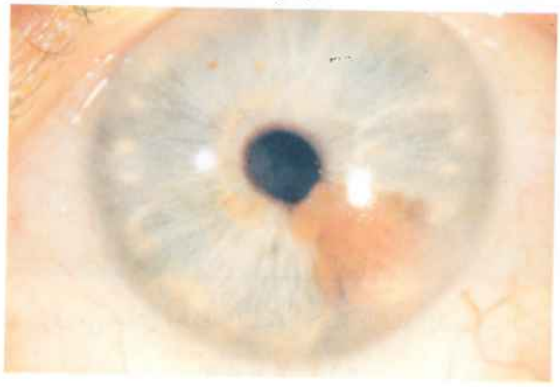

(ب)

شكل (٧–١٠) ورم قتاميني خبيث في القزحية

البحث الثاني

أورام الجسم الهدبي

Ciliary body tumors

١ – الورم القتاميني الخبيث في الجسم الهدبي Ciliary body melanoma:

يمكن أن يبلغ الورم حجماً كبيراً قبل أن تتظاهر أعراضه، وتنجم الأعراض عن:

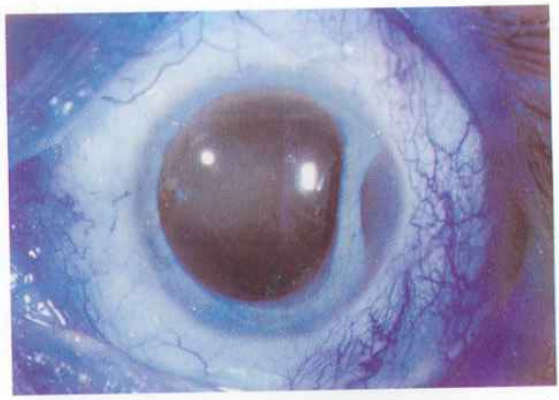

(أ) ورم قتاميني خبيث في الجسم الهدبي غازٍ لزاوية البيت الأمامي

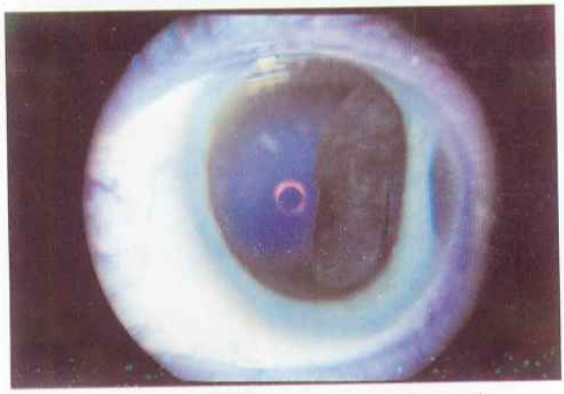

(ب) الآفة نفسها كما ترى من خلال الحدقة المتسعة. لاحظ الكتلة المصطبغة المتوضعة خلف القزحية

شكل (٧-١١)

١ – ضغط الورم على العدسة مما يؤدي إلى دفعها إلى الأمام، وحدوث خلع جزئي فيها، إضافةً إلى حدوث كثافة موضعة مكان الانضغاط.

٢ – توسع الأوعية فوق الصلبة في مكان الورم، إضافةً إلى إمكان انتشار الخلايا الورمية عبر فوهات دخول الأوعية إلى الصلبة، مما يؤدي لتشكل كتلة ورمية غامقة على سطح الصلبة.

٣ – يمكن أن ينتشر الورم عبر القزحية مباشرةً إلى الغرفة الأمامية.

٤ – يمكن أن ينتشر الورم خلفاً إلى المشيمية، ويؤدي إلى انفصال الشبكية.

٥ – نادراً ما ينتشر الورم بشكلٍ دائري حول كامل محيط الجسم الهدبي على مدى ٣٦٠°.

العلاج :

١ – استئصال العين: في الأورام الكبيرة، والأورام المنتشرة إلى المشيمية.

٢ – الاستئصال الموضع للورم: في الأورام الصغيرة التي لا يتجاوز حجمها ١/٣ محيط الجسم الهدبي.

شكل (٧–١٢) ورم قناميني خبيث في الجسم الهدبي :
مقطع في القسم الأمامي للعين يُظهر كتلة مصطبغة في الجسم الهدبي

البحث الثالث

أورام المشيمية

Choroidal tumors

١ – الوحمات المشيمية Choroidal Nevi:

هي آفات مسطحة شكلها بيضوي أو دائري، ولونها رمادي. وعلى الرغم من

أن معظم الوحمات لا يتجاوز قطرها ٣-٥ مم إلا أن بعضها يمكن أن يبلغ قطره عشرة ميليمترات.

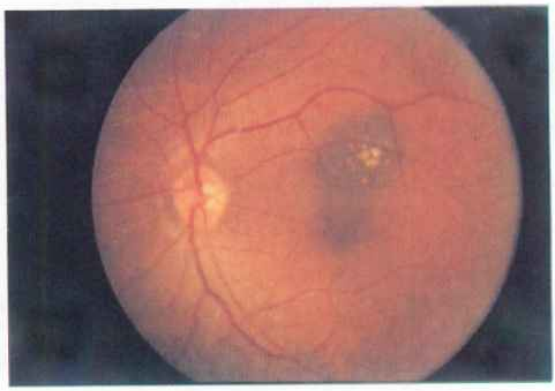

شكل (٧-١٣) وحمة مشيمية

إن العلامات التي يمكن أن تدل على استحالة الوحمة إلى ورم قتاميني خبيث هي:

١ - ازدياد الحجم الموثق بتصوير قعر العين المتكرر، والفحص بالأمواج فوق الصوتية.

٢ - رؤية شرر ضوئي.

٣ - ارتفاع الآفة بشكل كروي.

٤ - تبدلات في الإبتليوم الصباغي على سطح الآفة.

٥ - تشكل انفصال شبكية مصلي واسع فوق الآفة.

٢ - الورم القتاميني المشيمي الخبيث Choroidal melanoma:

هو أكثر الأورام العينية شيوعاً عند البالغين، ويبلغ العمر الوسطي للمرضى ٥٠ سنة، ويصبح نادراً بعد سن الـ٨٠، وهذا الورم نادرٌ في العرقِ الأسود.

يكون الورم دائماً وحيد الجانب، ويبدأ من الطبقات الخارجية للمشيمية، ويشكل في البداية كتلة عدسية الشكل، ومع نموها يتوتر غشاء بروك فوقها حتى يتمزق في النهاية، ويمتد الورم عبر الفتحة في غشاء بروك، ويبدأ بالنمو تحت الشبكية ويأخذ شكل الفطر الذي يمثل عنقه منطقة الاتصال بين الجزء المشيمي والجزء تحت الشبكي للورم. ويحدث انفصال الشبكية النتحي في منطقة الورم، ومع تقدم المرض

يصبح الانفصال الشبكي شاملاً. إضافةً لذلك يمكن أن نشاهد في منطقة الورم نزوفاً تحت الشبكية أو ضمنها، ونتحات قاسية صفراء، كما يمكن أن يحدث نزف ضمن الجسم الزجاجي. وقد تتكثف العدسة أو يحدث الزرق (إذ ينجم إما عن اندفاع البلورة والقزحية إلى الأمام عندما يبلغ الورم حجماً كبيراً، أو عن غزو زاوية الغرفة الأمامية بالخلايا الورمية، أو عن إعاقة العود الوريدي من العين، بسبب ضغط الورم لأحد الأوردة الدوارية Vortex Vein).

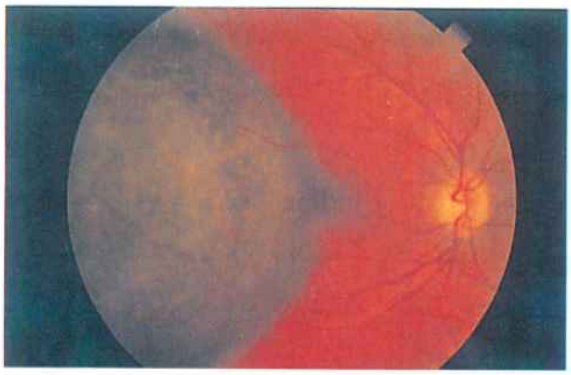

شكل (٧-١٤) ورم قتاميني مشيمي خبيث إلى الوحشي من حليمة العصب البصري

شكل (٧-١٥) ورم قتاميني خبيث مشيمي بشكل الفطر مع انفصال شبكي

ويستمر نمو الورم حتى يملأ جوف العين، إضافةً إلى انتشاره إلى خارج العين عبر الصلبة مباشرةً، أو عبر فوهات دخول الأوعية الهدبية إلى العين وخروج الأوردة الدوارية. وتحدث انتقالات دموية بعيدة للورم، وأكثر مناطق توضعها شيوعاً الكبد والرئتان (٩٧٪ من الحالات).

العلاج :

١ – إذا وجدت انتقالات بعيدة للورم فنكتفي بالمراقبة من الناحية العينية ويحال المريض لمركز متخصص بالأورام.

٢ – استئصال العين : يلجأ إليه لعلاج الأورام كبيرة الحجم قبل حدوث الانتقالات.

٣ – الصفائح المشعة : ومنها Iodine - 125 و Cobalt–60 ، التي تحتوي أشعة غاما ، وتستخدم لعلاج الأورام الصغيرة (سماكتها أقل من ٣ ملم وقطرها أقل من ١٠ ملم)، والأورام متوسطة الحجم (سماكتها من ٣–٥ ملم وقطرها من ١٠–١٥ ملم). وتثبت هذه الصفائح المشعة على سطح الصلبة في مكان توضع الورم، لفترة معينة من الزمن، كافية لإعطاء الجرعة المطلوبة من الأشعة.

٤ – العلاج بالليزر: على الرغم من تضارب الآراء حول استخدام الليزر لعلاج أورام المشيمية يمكن استخدام الكزينون Xenon ليزر عند توافر الشروط التالية :

١ – عندما لا يتجاوز قطر الورم ١٠ ملم، ولا تتجاوز سماكته ٣ ملم.

٢ – عدم ترافق الورم مع تراكم كمية كبيرة من السائل تحت الشبكية.

٣ – يجب أن يتوضع الورم على مسافة أكبر من ١,٥ ملم عن الحفيرة المركزية، كي لا يؤدي العلاج إلى فقد الرؤية المركزية.

٥ – العلاج الحراري عبر الحدقة: يستخدم لعلاج الأورام التي قطرها ١٢ ملم أو أقل وسماكتها ٤ ملم أو أقل، وذلك بتطبيق نوع خاص من الديود ليزر طول موجته ٨١٠ نانومتر (Infrared diode laser).

٦ – الاستئصال الموضع للورم: يستخدم في بعض الحالات المنتقاة التي يتوضع

فيها الورم في الأقسام المحيطية للمشيمية.

٧ – تفريغ الحجاج: يستخدم في الحالات التي يكون فيها الورم ممتداً إلى خارج العين.

٨ – التشعيع الخارجي للورم باستخدام أشعة الProton: يمكن استخدامه لعلاج الأورام الكبيرة بدلاً من استئصال العين. إلا أن هذا العلاج متوافر فقط في مراكز قليلة من العالم.

٣ – الورم الوعائي المشيمي Choroidal haemangioma:

يبدو بشكل قرصي أو بشكل القبة وبلون أحمر برتقالي، ويتوضع غالباً في القطب الخلفي للعين، ويترافق في كثيرٍ من الأحيان مع انفصال شبكية نتحي، وتبدلات في الإبتليوم الصباغي الشبكي فوقه.

وإذا لم يترافق الورم بأعراض فلا يحتاج لعلاج، أما إذا أدى إلى انفصال شبكية فيمكن علاجه بالليزر أو بالتجميد Cryopexy.

٤ – الأورام الانتقالية إلى المشيمية Metastatic carcinoma:

إن أكثر الأورام انتقالاً إلى المشيمية هي أورام الثدي عند المرأة، وكارسينوما القصبات عند الرجل، وبدرجة أقل يمكن أن يحدث الانتقال إلى المشيمية من أورام الكلية والخصية والجهاز الهضمي، وفي حالات نادرة جداً من البروستات.

وتتوضع الأورام الانتقالية غالباً في القطب الخلفي للعين، وتبدو بشكل آفة وحيدة أو متعددة، قرصية أو بيضوية الشكل، لونها ضارب إلى البياض Creamy - White، وتبقى هذه الآفات قليلة الارتفاع، نظراً لامتدادها الجانبي، وتكون حوافها غير واضحة. وتترافق مع تبدلاتٍ في الإبتليوم الشبكي الصباغي، وانفصال شبكية نتحي. ويجب أن نفحص العين الأخرى دائماً حيث إن الانتقالات ثنائية الجانب شائعة.

العلاج :

يعد استئصال العين مضاد استطباب إلا في حال كون العين مؤلمة. ويمكن استخدام المعالجة الملطفة الكيماوية والشعاعية.

الباب الثامن

العدســـة The Lens

الفصل الأول

لمحة تشريحية وفيزيولوجية

البحث الأول

لمحـــة تشـريحيـة

العدسة هي جسم بلوري شفاف محدب الوجهين تتوضع بين القزحية والجسم الزجاجي وتكون محاطة بمحفظة رقيقة ، تتثبت في مكانها بوساطة أربطة معلقة تدعى أربطة زن Zinn التي ترتكز على المحفظة في منطقة استواء العدسة وتمتد إلى السطح الداخلي للجسم الهدبي . تشكل العدسة مع الأربطة المعلقة حاجزاً يفصل العين إلى قسمين أمامي يحوي الخلط المائي وخلفي يحوي الجسم الزجاجي .

تزن العدسة نحو ٦٥ ملغ عند الولادة ويزداد وزنها حتى ١٤٠ ملغ في نهاية السنة الأولى ثم يزداد بشكل بطيء ليصل إلى ٢٥٠ ملغ تقريباً في سن الثمانين .

يبلغ قطر العدسة ٩-١٠ ملم ويلاحظ بها ما يلي :

١ - وجه أمامي : سطح محدب يدعم القزحية نصف قطر انحنائه ١٠ ملم ويدعى مركز هذا السطح القطب الأمامي للعدسة anterior pole . ويتبدل أثناء المطابقة .

٢- وجه خلفي : سطح أكثر تحدباً من الوجه الأمامي نصف قطر انحنائه ٦ ملم ويدعى مركز هذا الوجه بالقطب الخلفي للبلورة posterior pole .

٣ - خط الاستواء equator : وهو يشكل حافة العدسة وتتعلق به أربطة زن .

٤ - محور العدسة : وهو الخط الواصل بين القطبين الأمامي والخلفي (ثخانة العدسة) ويبلغ طوله عند الرضع ٣٫٥ ملم ويزداد إلى أن يصل ٥ ملم عند الكهول .

تتركب العدسة من المحيط إلى المركز من العناصر التالية : (شكل ٨-١)



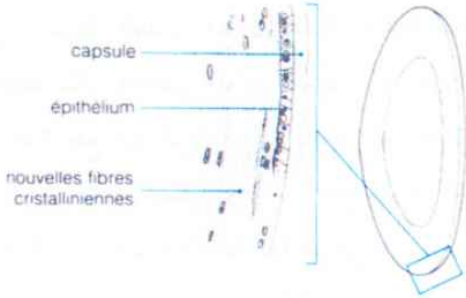

شكل (٨-١) مقطع يُظهر العناصر التي تتكون منها العدسة

١ – المحفظة Capsule :

وهي غشاء رقيق مرن يتشكل بوساطة خلايا النسيج الظهاري الواقعة تحته ، وتختلف ثخانة المحفظة باختلاف أجزائها ، وأرقها في القطب الخلفي ، بينما يقع الجزء الأثخن منها في السطح الأمامي بالقرب من خط الاستواء وتشكل المحفظة عند هذا الخط أماكن ترتكز عليها الأربطة المعلقة .

٢ – النسيج الظهاري Epithelium :

ويقع هذا النسيج تحت المحفظة الأمامية ومنطقة الاستواء دون المحفظة الخلفية ويتشكل النسيج الظهاري من طبقة واحدة من الخلايا المكعبة ، ويعد النسيج الظهاري

في منطقة الاستواء مسؤولاً عن تشكل ألياف البلورة .

٣ – ألياف العدسة Lens fibers :

تتألف العدسة من ألياف مرتبة بشكل متمركز مع مركز العدسة ، وتنشأ هذه الألياف من خلايا النسيج الظهاري تحت المحفظة قرب خط الاستواء ، إذ تتوضع الألياف المتشكلة حديثاً حول الألياف القديمة التي تندفع باتجاه المركز حيث تخضع لتغيرات تصلبية (فقدان الماء) لتشكل النواة . ولهذا فإن مادة العدسة تتألف من نواة مركزية قاسية وقشرة خارجية مشكلة من الألياف حديثة التكوّن ، وتتمفصل ألياف العدسة مع بعضها بوساطة الدروز .

وإذا أجرينا مقطعاً في العدسة تبدو النواة مركبة من : (شكل ٨–٢)

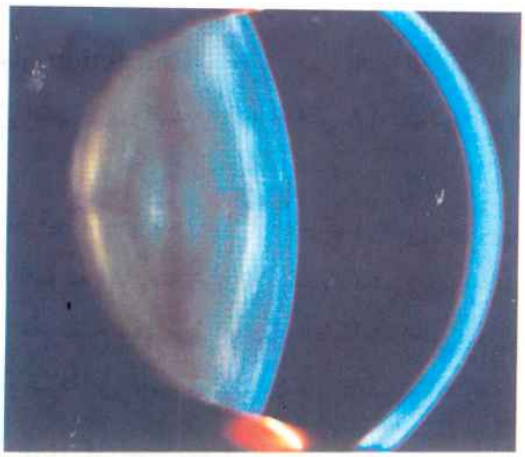

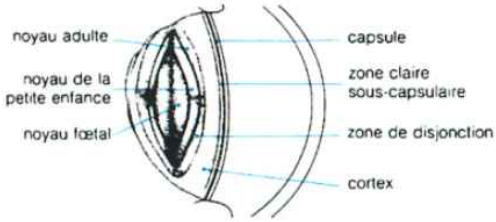

شكل (٨–٢) مقطع في العدسة

١ – النواة المضغية .

٢ – النواة الجنينية حيث تأخذ الدروز شكل حرف (y ، λ) .

٣ – النواة الطفلية .

٤ – النواة الناضجة وتليها القشر .

تغذية العدسة :

بما أن العدسة لا تحتوي أوعية دموية فهي تستمد تغذيتها من الخلط المائي في الأمام ومن الجسم الزجاجي في الخلف .

البحث الثاني

لمحة فيزيولوجية

عمل العدسة :

١ – الانكسار Refraction : وهي من أهم الأوساط الكاسرة في العين ، قوتها الكاسرة داخل العين في وضع الراحة نحو ١٨ كسيرة ، وقرينة إنكسارها في مجموعها نحو ١٫٤٢ .

إن لبنية العدسة قيمة حيوية إضافة لقدرتها على تقريب أشعة الضوء على الشبكية فهي تنقص العيوب الناجمة عن الزوغان الكروي أو اللوني وكمية الضوء المتبعثر داخل العين . مع تقدم العمر يقل انحناء الطبقات الخارجية للعدسة فتنقص القوة الكاسرة لها ، هذا بالإضافة إلى تغيير قرينة انكسار طبقات العدسة المختلفة .

٢ – المطابقة Accommodation : تقوم العدسة بعملية المطابقة مما يسمح بوضع أخيلة الأجسام القريبة على الشبكية وذلك بتغيير انحناء العدسة . ففي حالة الراحة تكون العضلة الهدبية مسترخية وتوتر الأربطة المعلقة يجعل البلورة تتسطح ، فإذا تقلصت الألياف العضلية في الجسم الهدبي فإن ألياف الرباط المعلق ترتخي مما يؤدي إلى تحدب الوجه الأمامي للعدسة بشكل أكثر وهذا يزيد القوة الكاسرة للعدسة مما يسمح بوضع أخيلة الأجسام القريبة على الشبكية .

استقلاب العدسة :

إن محفظة العدسة غشاء نصف نفوذ ، فأي اضطراب في وظيفة هذا الغشاء

سيكون له أثره في تركيب العدسة وبالتالي في خواصها وبشكل خاص نقص في شفوفية العدسة .

إن معظم العمليات الاستقلابية لاهوائية ، ويعد وجود حمض الاسكوربيك والغلوتاتيون من أهم العوامل الأساسية لضمان استقلاب العدسة الطبيعي وإن لغيابهما دوراً أساسياً في نقص شفوفية العدسة .

الفصل الثاني

الســاد (تكثف العدسة) CATARACT

هو تكثف العدسة وفقد شفوفيتها .

التصنيف :

١ - ساد ولادي Congenital Cataract .

٢ - ساد مكتسب Acquired Cataract .

البحث الأول

الســاد الولادي Congenital Cataract

الساد الولادي هو كثافة في منطقة محددة من العدسة حدثت أثناء الحياة الجنينيــة أو بعد الولادة بفترة قصيرة ، تتصف الكثافة بأنهـا ثابتـة لا يـزداد حجمهـا ويبقـى مـا يحيط بها شفافاً .

الأسباب :

تشـكل الوراثـة ٢٠٪ مـن حـالات الســاد الــولادي ، تنتقــل بصفــة ســائدة Dominent على الصبغي الذاتي autosomal .

يتطور الساد خلال الأشهر الثلاثة الأولى من الحمل بعد إصابة الأم بالورديـة الوافـدة rubeol أو بالتوكسوبلاسموز أو التسمم بالنفتالين أو عـوز فيتـاميني وبشـكل خـاص حمـض الفوليك ، كما ذكر دور تعرض الأم للأشعة السينية أثنـاء الحمـل بالإضافـة إلى اضطرابـات استقلابية كما هو الحال في اضطـراب استقلاب الحمـوض الأمينيـة واضطـراب اسـتقلاب الشحوم واضطراب استقلاب السكاكر ويكون غالباً ثنائي الجانب .

الأشكال السريرية :

هناك عدة أشكال سريرية للساد الولادي وذلك حسب موقع الكثافة :

١ - الساد القطبي الأمامي anterior polar cataract (شكل ٨-٣) ، قد تكون الكثافة في المحفظة فقط ويسمى الساد المحفظي الأمامي الصرف anterior capsular cataract .

منظر بالمصباح الشقي

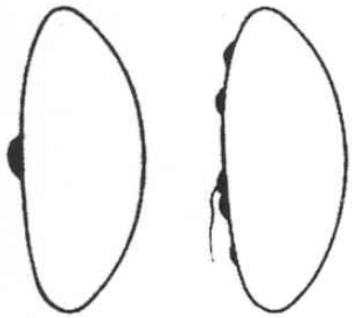

منظر جانبي

شكل (٨-٣) ساد قطبي أمامي

أو تشمل الكثافة المحفظة مع جزء من القشرة وتتبارز على شكل هرم وتسمى حينئذٍ الساد الهرمي pyramidal cataract (شكل ٨-٤) .

منظر بالمصباح الشقي

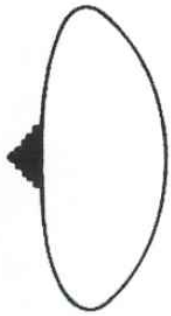

منظر جانبي

شكل (٨-٤) ساد هرمي

٢ - الساد القطبي الخلفي posterior polar cataract (شكل ٨-٥) :
يكون التكثف في المحفظة الخلفية وتشمل الكثافة المحفظة وجزءاً من القشر .

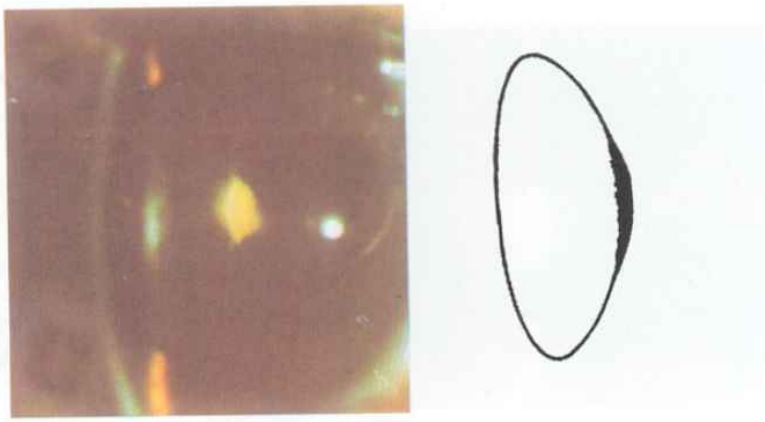

منظر بالمصباح الشقي　　منظر جانبي

شكل (٨-٥) ساد قطبي خلفي

٣ - الساد الدائري أو المنطقي Zonular cataract (شكل ٨-٦) : تكون الكثافة بين النواة التي تبدو شفافة والقشرة ، وهذا النوع غالباً ثنائي الجانب .



منظر بالمصباح الشقي　　منظر جانبي

شكل (٨-٦) ساد دائري (منطقي)

٤ - الساد النقطي punctate cataract (شكل ٨-٧) :

وهو تكثفات نقطية منتشرة في العدسة ، يمكن لهذه الكثافات النقطية أن تتواجد في بعض الأحيان على الدروز (ذات شكل y) وتسمى عندئذٍ الساد الدَرَزي sutural cataract (شكل ٨-٨) .

منظر بالمصباح الشقي

منظر جانبي

شكل (٨-٧) ساد نقطي

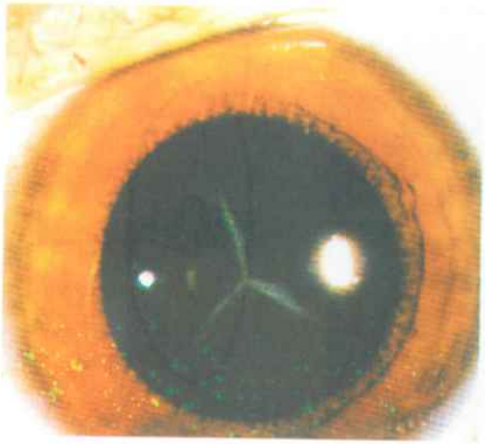

منظر بالمصباح الشقي



منظر أمامي

شكل (٨-٨) ساد دَرَزي

٥ – الساد النووي nuclear cataract (شكل ٨–٩) : كثافات نقطية بيضاء دقيقة تجتمع في منطقة النواة الجنينية .

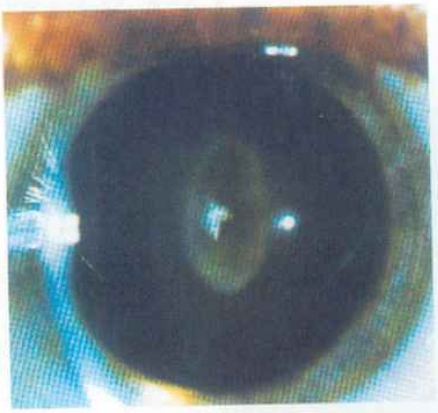

منظر جانبي منظر بالمصباح الشقي

شكل (٨–٩) ساد نووي

٦ – الساد المغزلي Fusiforme cataract (شكل ٨–١٠) : نادر الحدوث وهو ثنائي الجانب وتمتد الكثافة فيه من القطب الأمامي إلى القطب الخلفي مارةً بالمركز.

منظر جانبي منظر بالمصباح الشقي

شكل (٨–١٠) ساد مغزلي

٧ - الساد التاجي coronary cataract (شكل ٨-١١) : يتطور عند البلـوغ في ٢٥٪ من الحالات وتكون الكثافـات في الطبقـة القشـرية العميقـة أو السـطحية مـن النواة .

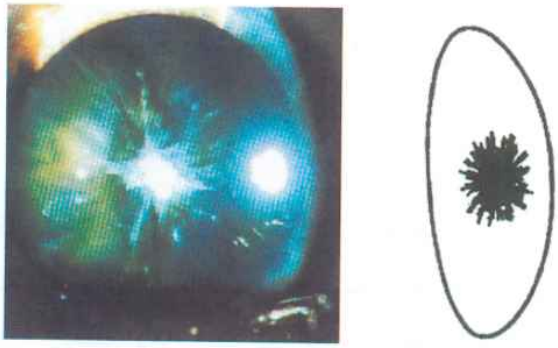

منظر جانبي　　منظر بالمصباح الشقي

شكل (٨-١١) ساد تاجي

٨ - الساد التام : وهنا تشمل الكثافة جميع طبقات الجسم البلوري .

الأعـراض :

يلاحظ الأهل أو طبيب الأطفال الحدقة البيضاء (شكل ٨-١٢) عند المولود . وقد يلفت انتباه الأهل عدم تركيز الطفل على الأشياء المحيطة به .

شكل (٨-١٢) منظر الحدقة البيضاء : ساد خلقي

التشخيص :

من السهل رؤية الكثافات في العدسة ويتم ذلك بتوسيع الحدقة ودراسة شكل الساد وموقعه وفيما إذا كان وحيد الجانب أو ثنائية .

هذا ولابد من تفريق الساد الخلقي عند الأسباب الأخرى المسببة لحدقة بيضاء عند الطفل مثل : بقاء الزجاجي البدئي ، التليف خلف البلورة ، الورم الجذعي الشبكي ، ثلامة المشيمية والشبكية ، ورم دبقي في الشبكية ، انفصال الشبكية .

المعالجة :

جراحية (شكل ٨-١٣) . يجب معالجة الساد الخلقي باكراً ما أمكن وعندما تسمح الحالة العامة ويتم ذلك باستخراج الساد خارج المحفظة extraction extracapsular ، خزع المحفظة الأمامية وغسل الكتل أو مصها .

وتختلف المعالجة باختلاف كثافة الساد :

فالساد التام يحتاج إلى معالجة باكرة ما أمكن لتأمين التطور الروحي الحركي للطفل . أما إذا كان الساد خفيفاً فيعتمد توقيت المداخلة الجراحية على رأي الطبيب وتأقلم الطفل مع محيطه .

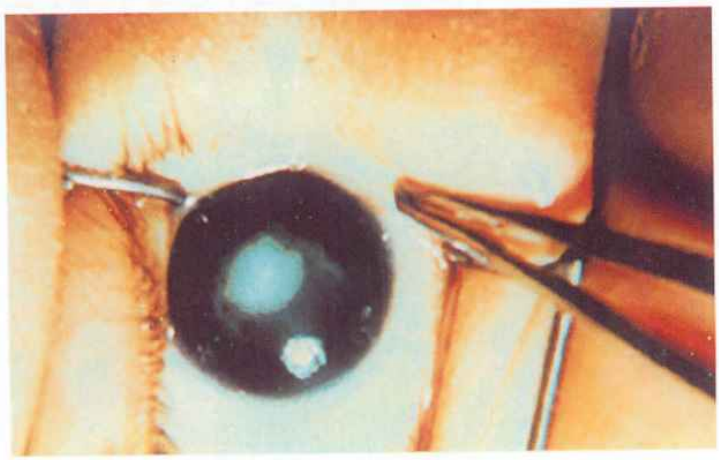

شكل (٨-١٣)

الإنـــذار :

على الرغم من الطرائق الجراحية المتطورة وطرائق تصحيح انعدام العدسة Aphakia بزرع العدسات داخل العين والعدسات اللاصقة فلا يزال الإنذار محتفظاً به. إذ إن حدوث بعض الاختلاطات ممكنة وبخاصة الغمش amblyopy لاسيما في الساد وحيد الجانب .

أما في الساد ثنائي الجانب فقد نحصل على تحسن ملحوظ في القدرة البصرية في ٦٠ - ٧٠٪ من الحالات .

البحث الثاني

الساد المكتسب Acquired cataract

هو كثافة في العدسة حدثت بعد تشكلها ويشمل ذلك الساد الشيخوخي ، الساد الثانوي ، الساد الذي يحصل كاختلاط لآفة مرضية في العين ، الساد الرضحي ، الساد الغدي ، الساد السمي ، الساد بأسباب فيزيائية .

١ - الساد الشيخوخي :

وهو أكثر أنواع الساد شيوعاً يصيب ٥٠٪ من الأشخاص المسنين بعد سن الستين ، وهو ثنائي الجانب ، غالباً تصاب عين في البدء ثم تصاب الثانية وقد يحدث في العينين في آن واحد . ويصيب كلا الجنسين وبنسب متساوية .

الأشكال السريرية (شكل ٨-١٤) : هناك شكلان رئيسان :

الشكل القشري cortical : يكون التكثف في البدء في القشرة .

الشكل النووي nuclear : يكون التكثف في البدء في النواة .

في بعض الأحيان يمكن مشاهدة الشكلين في العدسة نفسها وبدرجات مختلفة إضافة إلى مشاهدة التبدلات الطارئة على العدسة مع تقدم العمر من زيادة في حجم العدسة وتبدل لونها .

وهناك الشكل تحت المحفظي الخلفي subcapsular : نادر ، يبدأ التكثف تحت المحفظة الخلفية دون إصابة القشرة ، تبدأ الكثافة من المركز وتمتد إلى المحيط .

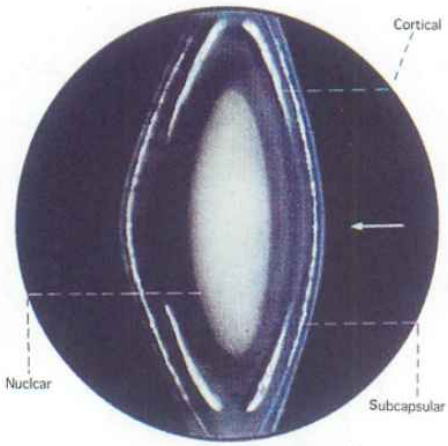

شكل (٨-١٤) مقطع يُظهر أماكن توضع الساد الشيخوخي

المراحل السريرية :

يمر الساد في أربع مراحل :

١ - المرحلة الأولى : مرحلة الساد البدئي :

تبدأ الكثافة في القشر أو النواة ففي الساد القشري تتوضع الكثافات في القشر ، وتتجمع هذه الكثافات ضمن القشر الأمامي والخلفي من المحيط إلى المركز وتأخذ أشكالاً مختلفة ، شكلاً مغزلياً أو شكل أشعة الدولاب (شكل ٨-١٥) .

شكل (٨-١٥) ساد قشري

لا تتأثر حدة البصر كثيراً في الكثافات المحيطية لتوضعها خلف القزحية . في حين

تتدنى حدة البصر كثيراً في الساد تحت المحفظة الخلفية لوقوعها في مركز المحور البصري (شكل ٨-١٦) .

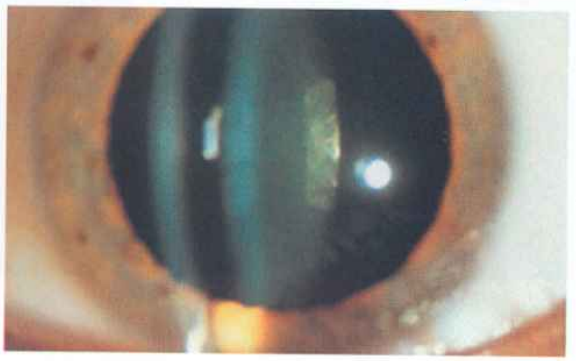

شكل (٨-١٦) ساد محفظة خلفية : منظر بالمصباح الشقي

تبدو هذه الكثافات رمادية اللون بالتنوير المائل وسوداء على خلفية حمراء إذا فُحصت بمنظار قعر العين .

أما الساد النووي فيحدث نتيجة تبدلات بطيئة في النواة مؤدية إلى تكثفها (شكل ٨-١٧ و ٨-١٨) .

شكل (٨-١٧) ساد نووي

منظر أمامي خلفي

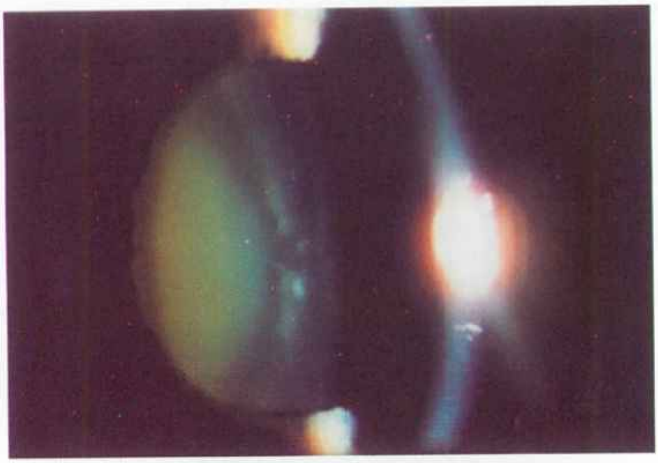

شكل (٨-١٨) ساد نووي
منظر بالمصباح الشقي

٢ - المرحلة الثانية : مرحلة الساد المنتبج :

يتطور الساد وتتكثف العدسة سريعاً خلال عدة أشهر أو ببطء خلال سنوات لاسيما الساد تحت المحفظي الخلفي نحو الانتباج (الساد المنتج intumescent cataract أو المنتفخ) (شكل ٨-١٩) . ثم يزداد حجم العدسة لامتصاصها الماء من الخلط

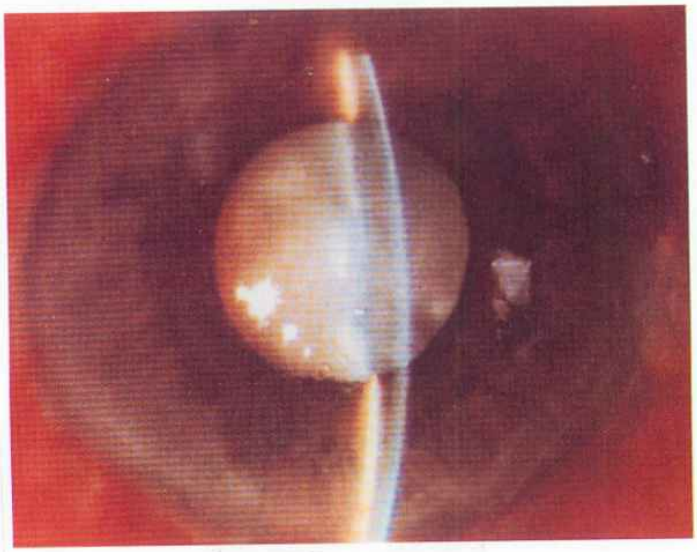

شكل (٨-١٩) ساد منتبج

المائي فتنتبج مسببة حسراً في البصر كما تندفع القزحية إلى الأمام ويتناقص عمق الغرفة الأمامية ويؤدي ذلك أحياناً لارتفاع الضغط داخل العين نتيجة انسداد الزاوية .

يُلاحظ بالتنوير الجانبي ظل هلالي هو ظل القزحية على العدسة ، يرتسم هذا الظل ما دامت الكثافة لم تشمل جميع الطبقات و لم تصل إلى المحفظة الأمامية ، وكلما ازداد التكثف صغر ظل القزحية المرتسم وإن غياب ظل القزحية يدل على النضج .

٣ – المرحلة الثالثة : مرحلة الساد الناضج Mature cataract (شكل ٨-٢٠) :

في هذه المرحلة يتم تكثف العدسة وتعود إلى حجمها ويصبح عمق الغرفة الأمامية طبيعياً ، ويزول ظل القزحية على العدسة بالتنوير الجانبي ، وتُرى الحدقة بيضاء وتتدنى حدة البصر أكثر ولا يبقى سوى حس الضياء .

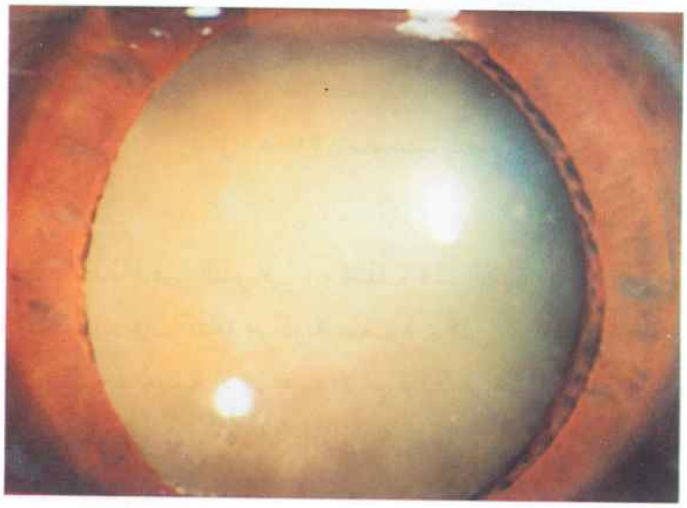

شكل (٨-٢٠) ساد ناضج

• الساد البني Brown cataract أو الساد الأسود Black cataract :

نشاهد هذين النوعين في بعض مراحل تطور الساد الشيخوخي ، تكون العدسة شديدة التصلب وتفقد ماءها على مستوى النواة والقشر وتكون بنيتها متبدلة كثيراً .

٤ – المرحلة الرابعة : مرحلة الساد شديد النضج Hypermature :

ينقص تميه العدسة فتجف ويصغر حجمها ، ويزداد عمق الغرفة الأمامية ومع

الزمن يتميع القشر ، وتـرق المحفظـة وتصبـح النـواة قاسـية ويتغـير مكانهـا فتسـقط إلى الأسفل ويسمى في هذه المرحلة ساد مورغاني Morgannie (شكل ٨-٢١) ، يُـرى الساد أبيض لبنياً عدا النواة تبدو سمراء اللون .

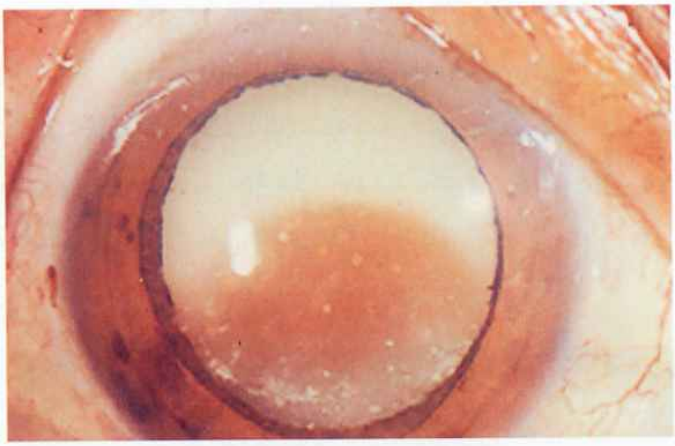

شكل (٨-٢١) ساد شديد النضج

الأعـراض :

١ - نقص حدة البصر التدريجي : ويختلف هذا النقص باختلاف موقـع الكثافـة وحجمها ، فإن كثافة مركزية صغـيرة يمكـن أن تكـون مزعجـة أكـثر مـن كثافة كبيرة محيطية إذ إن هذه الأخيرة تكون مختبئة خلف القزحية .

٢ - ينزعج المريض نهاراً في الكثافة المركزية ويرتـاح للرؤيـة في الظـل ويسـمى ذلك الخفش ، أما إذا كان التكثف محيطياً فيمكـن أن يشـكي المريـض مـن صعوبة الرؤية المسائية ويسمى ذلك العشاوة الليلية .

٣ - رؤية ضبابية ورؤية ذباب طائر (نقاط سوداء في الساحة البصريـة ثابتـة لا يتغير مكانها) .

٤ - قد يشكو المريض مـن شـفع diplopia أو مـن تعـدد الرؤيـة polyopia في عين واحدة وهذا ناجم عن تبدل الانكسار القطاعي .

٥ - حسر بصر نـاجم عـن زيـادة القـوة الكاسـرة للعدسـة ولهـذا السـبب فـإن

المصاب بقصو البصر يستطيع القراءة بدون نظارات .

ومع تطور الساد تتدنى حدة البصر تدريجياً ولا يبقى سوى حس الضياء .

التشخيص :

من السهل معرفة وجود الساد وذلك بالفحص بالمصباح الشقي وبمنظار قعر العين مع توسيع الحدقة كما ذكر سابقاً .

ولكن هنا لابد من تفريق الساد عن بعض الأمراض التي تسبب تناقصاً تدريجياً في حدة البصر ولا سيما إذا ترافق الساد مع الزرق المزمن البسيط حيث يكون هذا التدني ناجماً عن ارتفاع ضغط داخل المقلة وليس عن نضج الساد . لذلك نؤكد على ضرورة قياس الضغط داخل المقلة أثناء فحص المريض .

الاختلاطات الحادثة في مراحل تطور الساد :

إن تطور الساد ونضجه يمكن أن يؤدي لبعض الاختلاطات :

١ – فالساد المنتبج cataract intumescent يسبب أحياناً هجمة زرق حادة مغلق الزاوية لا يتم شفاؤها إلا باستخراج العدسة .

٢ – في الساد مفرط النضج cataract hypermature قد يحدث زرق تأقي لاندخال بروتينات العدسة عبر المحفظة المترققة إلى الخلط المائي ، وزرق آلي لانسداد التربيق .

٣ – ارتفاع الضغط داخل المقلة بعد العمل الجراحي : يجب الانتباه لوجود القشور الكاذبة على محفظة العدسة وحافة الحدقة التي يمكن أن تؤدي للزرق أثناء تطور الساد أو بعد العمل الجراحي .

٢ – الساد الثانوي Secondary cataract :

يطلق اسم الساد الثانوي (الساد التالي) على الكثافة الحاصلة بعد استخراج الساد خارج المحفظة مع تنظيف جيد للكتل إذ يمكن أن تتكثف المحفظة الخلفية بسبب تنمي للابتليوم تحت المحفظة الأمامية المتبقية بدءاً من خط الاستواء .

كما يطلق الساد الثانوي على الاستئصال غير التام للساد وعدم ارتشاف قسم من كتل العدسة ، يمكن لهذا الباقي أن يتنمى ويصبح متكثفاً مؤدياً إلى تدنٍ في القدرة

البصرية . كما أن وجود غشاء التهابي (نتحات ، خثرات) بعد عملية استخراج الساد تالٍ لالتهاب القزحية والأجسام الهدبية يحدث الساد الثانوي .

٣ – الساد المضاعف (المختلط) Complicated cataract :

يمكن أن يحصل الساد المضاعف (المختلط أو المرضي) كاختلاط لآفة مرضية تصيب العين مثل التهاب القزحية والأجسام الهدبية (شكل ٨-٢٢) ، تناذر فوكس (ساد ، اعتلال قزحية مغاير الاصطباغ مع وجود ترسبات على الوجه الخلفي للقرنية)، انفصال الشبكية ، اعتلال الشبكية والمشيمية ، اعتلال الشبكية الصباغي ، الزرق المطلق .

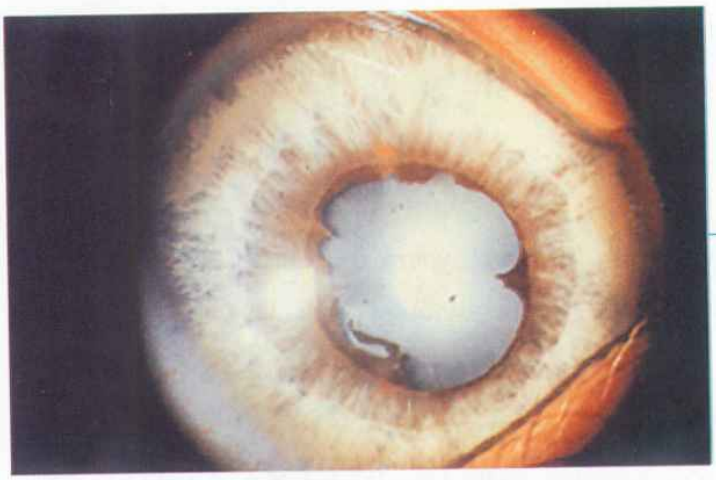

شكل (٨-٢٢) ساد تالٍ لالتهاب قزحية وجسم هدبي

كما يحدث الساد المضاعف في اضطراب إفراز الغدد الصماء ويكون ثنائي الجانب كما هو الحال في الساد عند مرضى السكري diabete ، الساد التكززي tetanie (قصور جارات الدرق) وكذلك في الساد المنغولي mangolisme والساد في الضمور العضلي Myotonie كما في داء steinert .

٤ – الساد الرضحي Traumatic cataract (شكل ٨-٢٣) :

يشاهد الساد الرضحي (الرضي) في الحالات التالية :

- ساد بعد رض مغلق على العين contussion cataract حيث تتلقى العدسة الصدمة وتبقى المحفظة الأمامية سليمة فيلاحظ عليها حلقة صباغية ناجمة عن اصطدام القزحية بالعدسة تسمى حلقة فوسيوس Vossius .
- ساد بعد رض ثاقب للعين (قد يكون ناجماً عن دخول جسم أجنبي) بحيث يؤدي إلى تمزق المحفظة فتتكثف العدسة بسرعة كما يمكن مشاهدة محتويات العدسة في البيت الأمامي في حال التمزق الواسع .

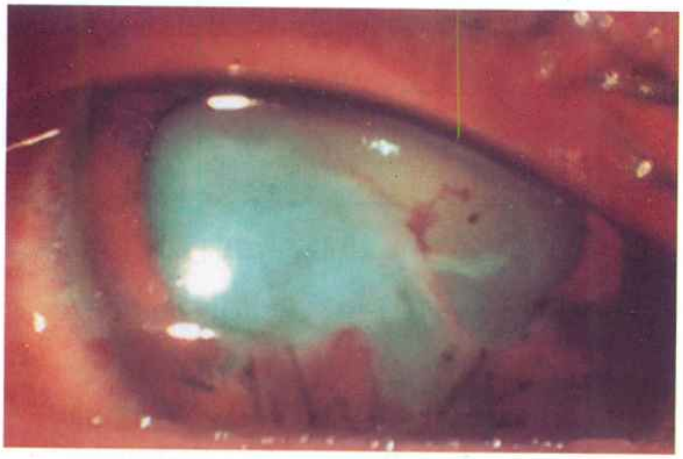

شكل (٨-٢٣) ساد رضحي

- ساد ناجم عن دخول جسم أجنبي للعين دون أن يرض العدسة وذلك في حال كون الجسم الأجنبي النافذ من النحاس أو الحديد Sedrose cataract .

٥ - الساد السمي :

الذي يشاهد بعد الاستعمال المديد للكورتيزون بالطريق الموضعي والعام وآليته لاتزال مجهولة . وبعد الاستعمال المديد للدي نتروفينول Dinitrophenol ، الكلوربرومازين Chlorpromazine ،الأرغوتين Ergotine ،التريبارانول Triparanol ، مقبضات الحدقة موضعياً .

٦ - الساد بعوامل فيزيائية :

كالساد الحراري ك عند الذين يعملون أمام الأفران ، والساد الكهربائي ،

والساد الشعاعي .

المعالجة :

جراحية وذلك باستخراج الساد . ويشترط في عملية الساد تحقق ما يلي :

بالنسبة للساد الشيخوخي غالباً عندما يتم نضجه وعندما تتدنى حدة البصر ويصبح المريض مزعوجاً ويكون هذا غالباً في الساد الناضج .

ويمكن استخراج الساد قبل النضج وذلك إذا كان ثنائي الجانب وتدنت الرؤية إلى درجة لا تسمح للمريض بالقيام بأعماله اليومية .

ويجب عدم ترك الساد لدرجة ظهور الاختلاطات .

أما بقية أنواع الساد المكتسب فلابد من معالجة السبب وتحسين الحالة العامة واستئصال الساد الجراحي .

لابد من تكوين فكرة عن وضع الشبكية ووظيفة اللطخة قبل إجراء العمل الجراحي ، فسلامة حس العين للضوء ومن جميع الاتجاهات شرط من شروط إجراء العمل الجراحي ويمكن اللجوء إلى إجراء فحوص متممة للتأكد من وضع الشبكية والزجاجي مثل :

التصوير بالأمواج فوق الصوتية echographie .

تخطيط الشبكية الكهربي E.R.G .

تخطيط الكمونات المحرضة بصرياً V.E.P .

طرق استخراج الساد :

١ - استخراج الساد مع محفظته extaction intracapsular : تعتمد هذه الطريقة على استخراج الساد كاملاً مع محفظته مع خزع قزحية محيطي وتستطب في بعض الحالات كالخلع الجزئي للعدسة واعتلال القرنية ، وهنا يصحح انعدام العدسة بزرع عدسة في البيت الأمامي إذا لم يكن هناك مضاد استطباب (شكل ٨-٢٤) .

٢ - استخراج الساد خارج محفظته extraction extracapsular : (شكل ٨-٢٥) : وهي الطريقة الشائعة حالياً ، ويتم ذلك بخزع المحفظة الأمامية واستخراج النواة وغسل القشر ، مع المحافظة على المحفظة الخلفية . وتستخدم في كل الأعمار .

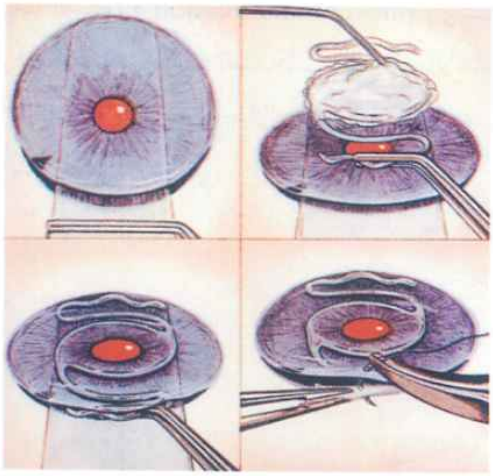

شكل (٨-٢٤) زرع عدسة بيت أمامي بعد استخراج الساد مع المحفظة

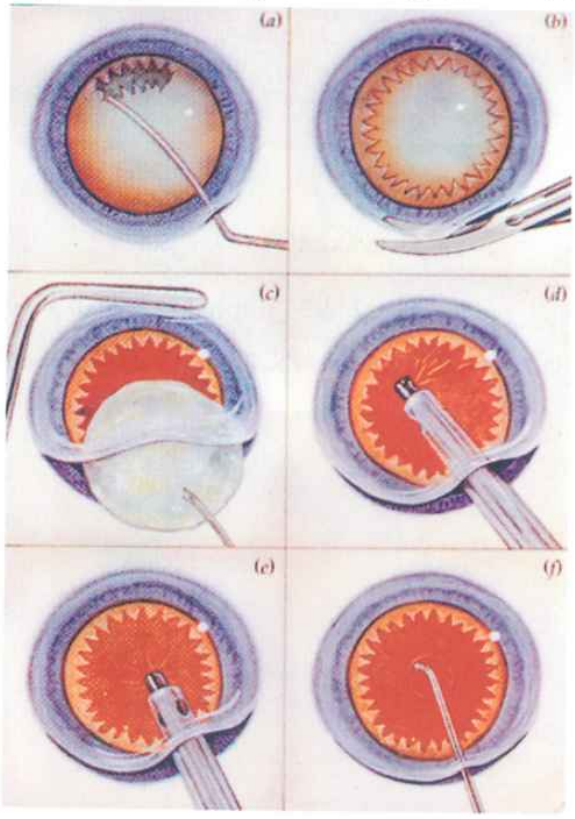

شكل (٨-٢٥) طريقة استخراج الساد خارج المحفظة

٣ - استحلاب البلورة phacoemulsification (شكل ٨-٢٦) : طريقة متطورة جداً لاستخراج الساد حيث تستحلب النواة بالاهتزازات فوق الصوتية ، وميزة هذه الطريقة أن العملية تتم من خلال فتحة صغيرة عند اللم والمحافظة على الضغط داخل المقلة أثناء العمل الجراحي .

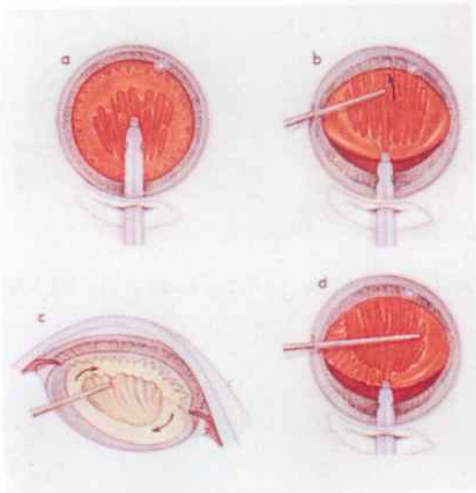

شكل (٨-٢٦) استحلاب البلورة

ويصحح انعدام العدسة aphakia في الطريقتين السابقتين بزرع العدسة في الغرفة الخلفية أو ضمن المحفظة وذلك في حال سلامة المحفظة الخلفية (شكل ٨-٢٧).

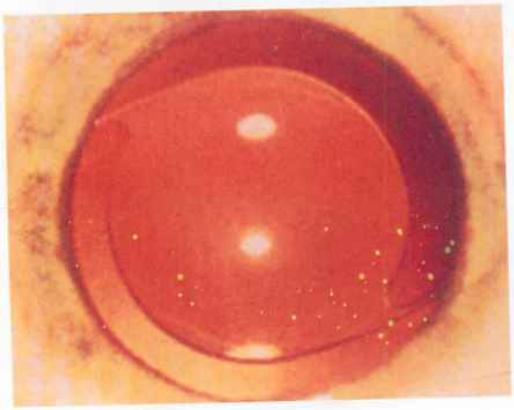

شكل (٨-٢٧) عدسة بيت خلفي

أما الساد الثانوي فيعالج التكثف بخزع جراحـي أو باليـاغ لازر YAG (شـكل ٨-٢٨) .

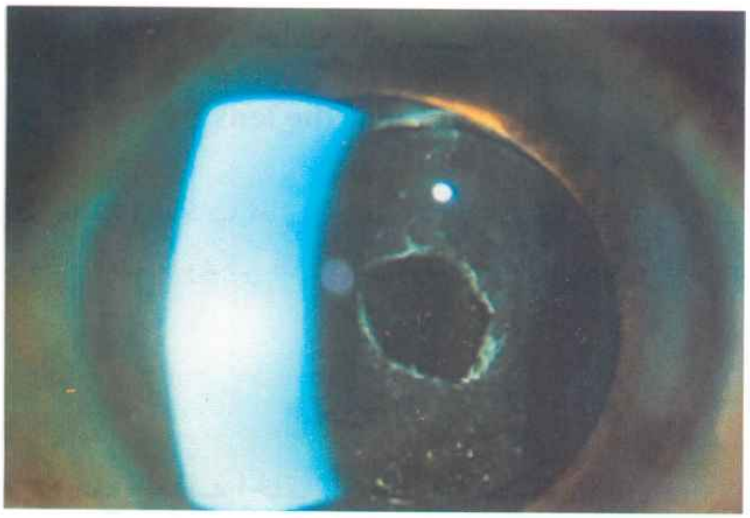

شكل (٨-٢٨) ساد ثانوي : خزع محفظة خلفية بالـ YAG لازر

الإنــذار :

إن تطور جراحة الساد المجهرية قـد حسّـن الإنـذار بشـكل جيـد في حـال عـدم وجود آفات عينية مرافقة والتي تتطلـب في بعـض الأحيـان عمـلاً جراحيـاً مرافقـاً مثـل تطعيم مرافق لعملية الساد ، أو عملية منوسرة لخفض الضغط داخل المقلة .

الفصل الثالث

خلـع العـدســة

Luxation of the lens

تتثبت العدسة في مكانها خلف الحدقة بوساطة الأربطة المعلقة وأي إصابـة تطـرأ عليها تؤدي لخلع العدسة ويمكـن أن يكـون جزئيـاً subluxation أو تامـاً luxation ، خلقياً أو مكتسباً .

البحث الأول

خلع العدسة الخلقي أو هجرة العدسة Ectopia

هو سوء وضع malposition وتشوه malformation خلقـي للعدسـة (شـكل ٨-٢٩) .

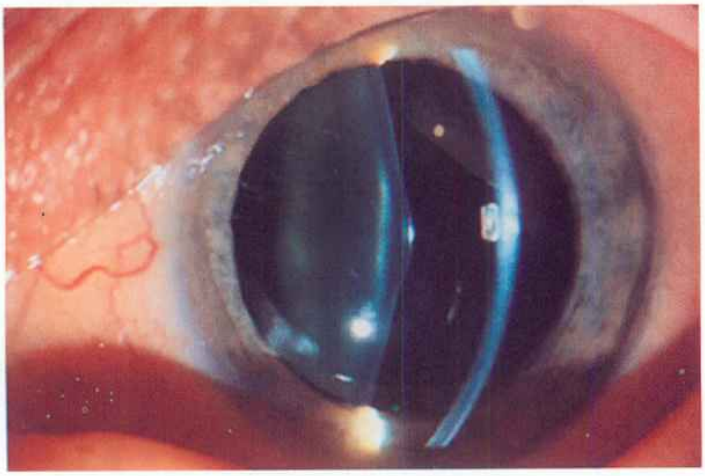

شكل (٨-٢٩)

يتصف خلع البلورة الخلقي بما يلي :

- وراثي ينتقل بصفة قاهرة .
- ثنائي الجانب غالباً ومتناظر .
- قد يكون منفرداً أو مترافقاً مع شذوذات عينية أخرى مثل صغر العين أو نقص القزحية أو حسر البصر .
- قد يترافق مع شذوذات أخرى في الجسم كما في تناذر ماركيزاني Weill - Marchesani حيث تكون العدسة صغيرة وكروية (شكل ٨-٣٠) أو تناذر مارفان Marfan (شكل ٨-٣١) الذي قد يترافق بوجود ثلمة على خط استواء العدسة .

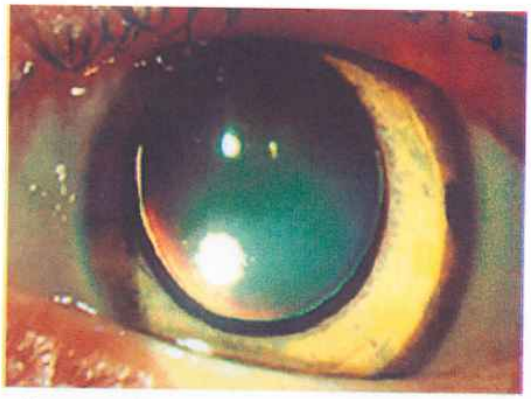

شكل (٨-٣٠) عدسة صغيرة وكروية مخلوعة للبيت الأمامي

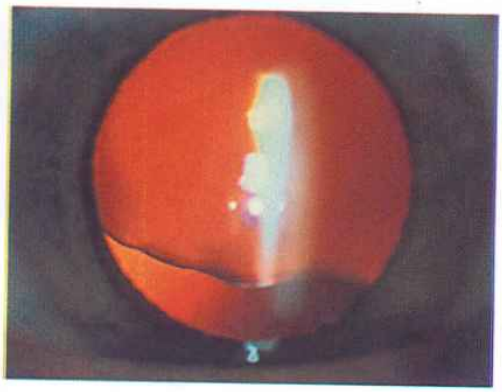

شكل (٨-٣١) خلع عدسة للأعلى والوحشي في تناذر مارفان

يمكن أن يكون الخلع جزئياً نحو الأعلى أو الأعلى والوحشي أو الأنسي ، أو يكون الخلع تاماً إلى الغرفة الأمامية أو إلى الجسم الزجاجي ، مما قد يؤدي إلى حدوث مضاعفات من انفصال الشبكية ونوب زرق .

البحث الثاني

خلع العدسة المكتسب

Acquired luxation

وينجم عن الرض أو أمراض تصيب العين .

١ – خلع العدسة الرضي Traumatic luxation :

يعد الرض المباشر على العين من أكثر الأسباب المؤدية إلى الخلع ويكون جزئياً أو تاماً .

– خلع العدسة الرضي الجزئي subluxation (شكل ٨-٣٢) : حيث تبقى العدسة معلقة ببعض الألياف خلف القزحية .

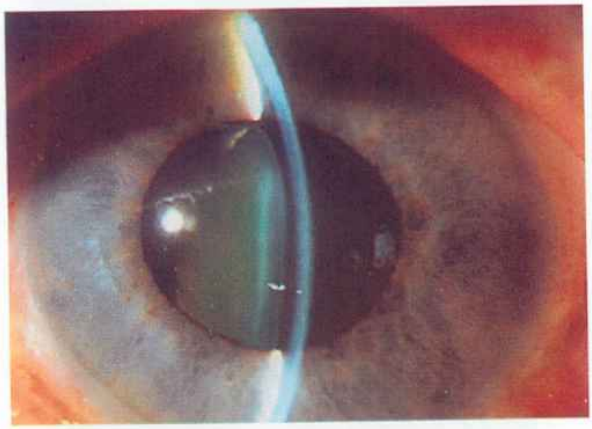

شكل (٨-٣٢) خلع عدسة جزئي

ويشكو المريض من اضطراب في الرؤية وصعوبة في المطابقة مع شفع وحيد الجانب في حال وقوع حافة العدسة في الحدقة .

يُظهر الفحص :

عدم تساوي عمق الغرفة الأمامية .

قد تلاحظ حافة العدسة من خلال الحدقة .

اهتزاز القزحية .

ويمكن حدوث ارتفاع في الضغط داخل المقلة لاسيما إذا ترافق الخلع مع تبدلات في زاوية الغرفة الأمامية بسبب الرض .

- خلع العدسة التام Luxation : هنا تتمزق جميع الأربطة المعلقة وتنخلع العدسة إما إلى الخلف حيث تسقط ضمن الزجاجي (شكل ٨-٣٣) أو إلى الأمام وتستقر في الغرفة الأمامية (شكل ٨-٣٤) أو تحت الملتحمة .

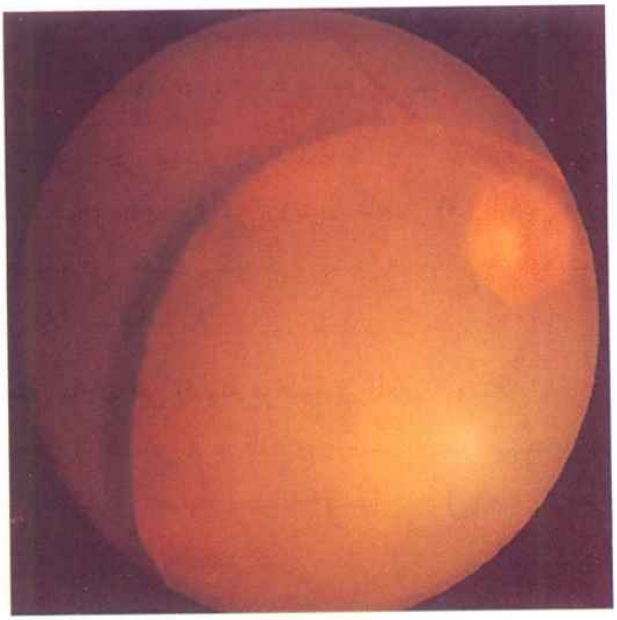

شكل (٨-٣٣) عدسة مخلوعة ساقطة في الزجاجي

وتختلف الأعراض حسب مكان الخلع :

فالخلع إلى الغرفة الأمامية : تكون الصورة السريرية صاخبة : إذ تسد العدسة فوهة الحدقة مؤدية إلى ارتفاع ضغط داخل المقلة مع وذمة في القرنية .

وبالفحص تبدو العدسة في الغرفة الأمامية .

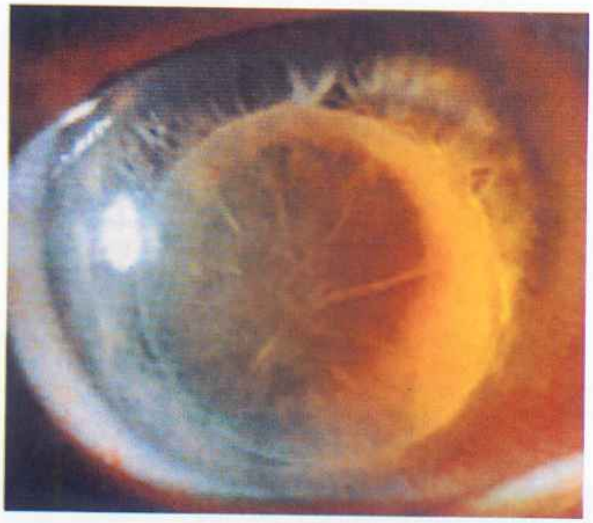

شكل (٨-٣٤) عدسة مخلوعة للبيت الأمامي

أما الخلع لى الزجاجي فيؤدي إلى تـدن مفـاجئ للقـدرة البصريـة وتصبـح العـين فجأة فاقدة للعدسـة aphakia ويمكـن رؤيتهـا بمنظـار قعـر العـين أو بالمصبـاح الشـقي بمساعدة عدسة غولدمان . حيث تبدو حرة ضمن الزجاجي أو معلقـة ببعـض الأربطـة مع القسم السفلي للأجسام الهدبية .

٢ – خلع العدسة الناجم عن إصابة مرضية في العين : (شكل ٨-٣٥)

كما هو الحال في الساد مفرط النضج ، حسر البصر الشـديد ، الـزرق المطلـق ، انفصال الشبكية القديـم ، أجسـام أجنبيـة مهملـة داخـل العـين ، مداخـلات جراحيـة سابقة.

المعالجـة Treatement :

خلع العدسة الجزئي :

تصحيح سوء الانكسار الحاصل بسـبب تغير موقـع العدسـة أو نلجـأ للجراحـة للوقاية وفي حال حدوث مضاعفـات . وإن تطـور الجراحـة المجهريـة قـد حسّـن نتـائج استخراج العدسة مع قطع زجاجي أمامي anterior vitrctomy .

شكل (٨-٣٥) ساد مع عدسة مخلوعة في الغرفة الخلفية

خلع العدسة التام :

يُعد خلع العدسة التام إلى الغرفة الأمامية حالة إسعافية ، تعطى مقبضات الحدقة للمحافظة على العدسة في الغرفة الأمامية ويُحضّر المريض لاستخراج العدسة جراحياً .

أما الخلع الخلفي : فيوضع المريض تحت المراقبة إذ يمكن أن يتحمل العدسة ضمن الزجاجي ويصحح سوء الانكسار .

أما إذا حدثت مضاعفات كارتفاع ضغط داخل المقلة (زرق ثانوي) أو التهاب عنبة أو تهديد بانفصال الشبكية ، فلابدّ من التداخل جراحياً واستخراج العدسة .

الباب التاسع

الجسم الزجاجي

VITREOUS BODY

الفصل الأول

لمحة تشريحية وفيزيولوجية

الجسم الزجاجي هو جسم هلامي شفاف غير موعّى ، يشكل ثلثي وزن عين الكهل وحجمها . يعطي العين شكلها ، وهو لا يفرز ، وضياعه لا يُعوض .

يشغل الزجاجي المسافة الواقعة بين حليمة العصب البصري في الخلف والجسم البلوري في الأمام . تتكثف الطبقات السطحية منه مكونة محفظة الزجاجي التي تلتصق بشدة حول الحاشية المشرشرة للشبكية مكونة قاعدة الزجاجي ، كما تلتصق حول حليمة العصب البصري ، وعند الشباب تلتصق مع الوجه الخلفي للبلورة لكن هذا الالتصاق يضعف مع تقدم العمر حتى يزول عند الشيوخ ، أما في بقية الأماكن فإن محفظة الزجاجي تستند إلى المحددة الباطنة للشبكية .

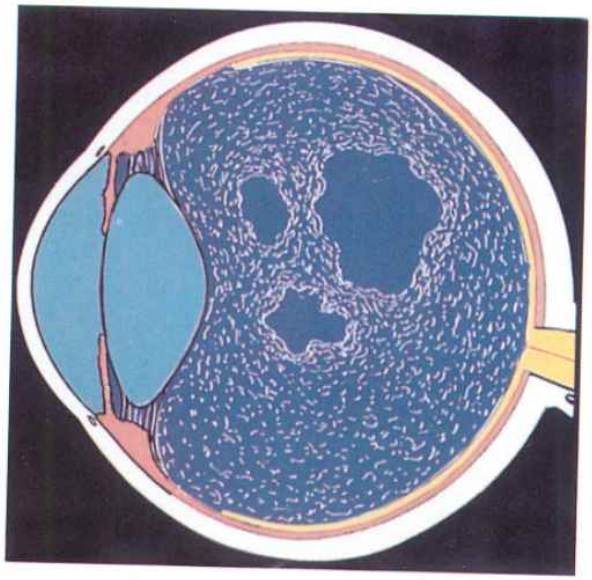

شكل (٩-١) تشريح الزجاجي

يتركب الزجاجي من كتلة من الحمض الهياليني ومن شبكة من ألياف الكولاجين ، وكلاهما شغوف الارتباط بالماء ، لذلك يؤلف الماء ٩٩٪ من تركيب الجسم الزجاجي ، الذي يحوي أيضاً كمية قليلة من البروتينات غير المنحلة والكهرليات.

الفصل الثاني

فحص الجسم الزجاجي

عند فحص الجسم الزجاجي وقعر العين يجب توسيع الحدقة بشكل أعظمي ، حيث تستعمل قطرة السايكلوبنتولات أو التروبيكاميد مع قطرة الفنيل فرين بتركيز ٢٫٥ - ١٠٪ ولراحة المريض نقطر في عينيه أحد المخدرات الموضعية ، كما يجب أن يُجرى الفحص في غرفة مظلمة .

لا يمكن مشاهدة الجسم الزجاجي الطبيعي بمنظار قعر العين المباشر أو غير المباشر ، بل يمكن رؤية بعض المظاهر عند وجود شذوذات في الجسم الزجاجي إما بسبب تغيُّر في بنيته كالذباب الطائر والعتمة الحلقية المشاهدة في انفصال الزجاجي الخلفي ، أو بسبب وجود عناصر دخيلة عليه كالدم أو الخلايا الالتهابية أو التنمي الوعائي الليفي من الأنسجة المجاورة .

إلا أنه بوساطة المصباح الشقي / مجهر مزوّد بإضاءة ساطعة شقية تجعل أنسجة وسوائل العين الشفافة مرئية / نتمكن من رؤية الجسم الزجاجي الطبيعي .

العدسات المساعدة على فحص الجسم الزجاجي :

بوساطة المصباح الشقي وحده نتمكن فقط من رؤية القسم المركزي الأمامي من الجسم الزجاجي / خلف البللورة / ، ولرؤية أقسامه الأخرى يجب استخدام عدسات مساعدة على عين المريض أو أمامها لتعديل القوة الكاسرة للعين ولتوسيع المنطقة المحددة المضاءة بوساطة المصباح الشقي ، بحيث نحيد زاوية الرؤية والإضاءة عن المركز البصري للعين .

وتعد عدسة غولدمان ثلاثية المرايا أكثر العدسات استخداماً في تشخيص أمراض الزجاجي والشبكية وعلاجها ، وهي عدسة ملامسة للعين سطحها الآخر مسطح مما يسمح بتعديل القوة الكاسرة للعين ويُمكننا من رؤية الجسم الزجاجي والشبكية حول

المحور البصري ، فنتمكن من فحص الأقسام المركزية والخلفية من الزجاجي كما نستطيع رؤية حليمة العصب البصري والبقعة الصفراء والمشيمية ، كما أن وجود المرايا الثلاث الموضوعة بزوايا مختلفة في العدسة تمكننا من رؤية الأقسام المحيطية من الجسم الزجاجي والشبكية .

ولأخذ فكرة شاملة عن الجسم الزجاجي والشبكية نستخدم عدسة لرؤية كامل قعر العين Panfunduscope التي تسمح برؤية ساحة واسعة جداً لكن الصورة تكون مقلوبة عمودياً وأفقياً وهي أيضاً توضع بتماس مع عين المريض .

ولاستخدام العدستين السابقتين يجب تخدير عين المريض بإحدى القطرات المخدرة الموضعية ، وتقطير مادة لزجة شفافة كالميتيل سللوز على سطح العدسة الملامس لعين المريض لتجنب دخول الهواء بين سطح العدسة والقرنية .

الفحص بالأمواج فوق الصوتية ثنائية المحرق B-Scan Ultrasonography :

يعد الفحص بالأمواج فوق الصوتية أداة تشخيصية هامة ومحددة للإنذار في كثير من أمراض الجسم الزجاجي والشبكية وبخاصة عند وجود عتامة في الأوساط الشفافة / ساد ، نزف زجاجي ... / حيث يفقد الفحص بمنظار قعر العين والمصباح الشقي جدواه . فمثلاً يمكن تحديد وجود الأغشية ومكانها وامتدادها ضمن الزجاجي ، وجود شد زجاجي شبكي ، انفصال شبكي ، أورام داخل العين ، وجود جسم أجنبي داخل العين حتى غير المرئية شعاعياً .

شكل (٩-٢) العدسات المستخدمة لفحص الزجاجي والشبكية
عدسة كامل قعر العين إلى اليمين وعدسة غولدمان إلى اليسار

شكل (٩-٣) الفحص بالمصباح والعدسات

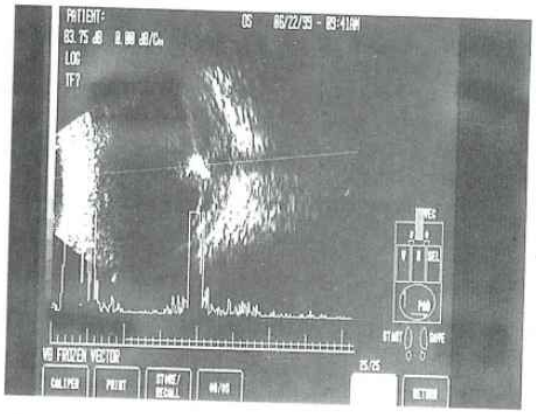

شكل (٩-٤) إيكـو A+B لعين مريض مع دخول جسم أجنبي /كثافة عالية/

شكل (٩-٥) إيكـو A+B لعين مريض مع انفصال شبكية

الفصل الثالث

الشذوذات الولادية

Congenital Abnormalities

١ – بقاء الزجاجي البدئي Persistence of the Primary Vitreous :

هو شذوذ من طبيعة جينية ناجم عن عدم ارتشاف الزجاجي البدئي حيث يشاهد كتلة كثيفة بيضاء على الوجه الخلفي للبلورة وحيدة الجانب يشتبه معه بالورم الشبكي الجذعي ، إلا أنه في بقاء الزجاجي البدئي تكون الكتلة فقط خلف البلورة وتكون الأجسام الهدبية مرئية ومشدودة نحو الحدقة .

تنتهي الإصابة بالزرق الثانوي وبتكثف البلورة . يُعالج بقطع الزجاجي الأمامي والكتلة خلف البلورة بحيث تحول دون ظهور الاختلاطات والنتيجة غير مرضية في أكثر الأحيان .

٢ – بقاء الشريان الهيالوئيدي Persistence of the Hyaloid Artery :

يغذي الشريان الهيالوئيدي في الحياة الجنينية الجسم الزجاجي والوجه الخلفي للبلورة . ينسد هذا الشريان بعد الشهر السادس من الحياة الجنينية وقد يبقى بعد الولادة بقايا من هذا الشريان لم ترتشف . تبدو هذه البقايا على شكل خيط دقيق يرتكز في الأمام على الجهة الأنفية للوجه الخلفي لمحفظة البلورة على بعد ١–٢ ملم من القطب الخلفي ويمكن أن تلاحظ كثافة محفظية في مكان الارتكاز بينما تسبح النهاية الحرة في الزجاجي . كما يمكن مشاهدة بقايا على شكل حبل أبيض رمادي ممتدة من حليمة العصب البصري باتجاه الوجه الخلفي للبلورة ضمن الزجاجي .

الفصل الرابع

أمراض الجسم الزجاجي

Diseases of the Vitreous Body

البحث الأول

نـزف الزجـاجـي

Vitreous Hemorrhage

من المعلوم أن الجسم الزجاجي غير موعّى وأن نزف الزجـاجي يـأتي مـن نـزف شبكي غزير أدى إلى تمزق المحددة الباطنة للشبكية ومحفظة الزجاجي وانصباب الـدم في المائع الزجاجي . أما النزف من منشأ أمامي فهو نادر إلا في حالة اللابللورة .

ينجم النزف :

١ – عن الرضوض والجروح النافذة .

٢ – عن تمزق الشبكية مع أو دون انفصال شبكي .

٣ – عن التهاب ما حول الوريد ، كما هو الحال في الأنزفة المتكـررة في الزجاجي / داء إيليس / .

٤ – في أمـراض الـدم وداء السـكري وارتفـاع التوتـر الشـرياني وخـثرة الوريد أو في الأمراض العامة كالإنتانات .

يشكو المريض في بدء النزف من رؤية ضبابية أو دخانية لا تلبـث خـلال دقـائق أن تتدنى الرؤية بشدة وفي مثل هذه الحالة يصبح قعر العين غير مرئي أو مرئياً بصعوبـة ويمكن بالفحص بالمصباح الشقي أن نؤكد وجود النزف في الزجاجي .

يعالج النزف بالراحة التامة مع وصف معالجة عرضية كالمرقئات وماصات النزف وتُجرى المعالجة السببية إذا عرفنا السبب لدى فحص العين السليمة .

يمتص النزف خلال بضعة أسابيع حسب شدته وقد لا يرتشف بشكل تام ويجب محاولة تجنب النكس حيث إن تكرار النزف يحول دون امتصاصه وبالتالي حدوث الاختلاطات كتعضي الزجاجي وانفصال الشبكية الشدي والتي يمكن تجنبها أو علاجها بعملية قطع الزجاجي المتليف والمختلط بالنزف ، بل وفي كثير من الأحيان تتحسن الرؤية وقد تصبح طبيعية .

البحث الثاني

تقيح الزجاجي

Suppuration of the Vitreous

ينجم عن دخول جسم أجنبي ملوث إلى الزجاجي أو بعد جرح نافذ أو بعد مداخلة جراحية ملوثة أو قرحة قرنية ، أو يكون التقيح انتقالياً من حالة إنتانية عامة .

يندر أن يشاهد تقيح مستقل في الزجاجي ، بل يشترك مع التهاب العين الشامل. إن أخذ عينة للزرع وتحديد حساسية الجرثوم للصادات ضروري حالما تشخص الحالة ، كما تعطى فوراً بعد أخذ العينة / بوساطة إبرة عبر المنطقة الملساء للجسم الهدبي / الصادات وريدياً وحقن تحت الملتحمة بجرعات قصوى مما يحسن الحالة وينقذ العين ، لكن يبقى الزجاجي متكثفاً فاقد الشفوفية ، ولا تتحسن الرؤية إلا بإجراء تداخل جراحي / قطع زجاجي / والإنذار محتفظ به جداً .

البحث الثالث

التبدلات الاستحالية في الزجاجي

Degenerative Alterations of the Vitreous

كثيرة المشاهدة لأن الزجاجي غير موعّى ، ويعتمد في تغذيته على الشبكية والجسم الهدبي ، لذا يكفي أن يحدث أي تبدلات دورانية أو استقلابية أو التهابية حتى يتأثر الزجاجي بها .

١ – تميع الزجاجي Fluidity of the Vitreous :

هو استحالة الزجاجي من قوامه الهلامي إلى السائل . يُشاهد :

١ – في حسر البصر الشديد .

٢ – في الشيخوخة بعد سن الخمسين .

٣ – في بعض الحالات المرضية كرضوض العين وأنزفة الزجاجي والتهاب العنبة وهنا قد يترافق مع ظهور الساد المختلط .

لا يتظاهر تميع الزجاجي بأية أعراض خاصة ، بل كل ما يشاهد هو تكثفات سابحة ضمنه تدل على تميعه ولا يحتاج إلى أي معالجة .

٢ – الذباب الطائر Muscae Volitantes :

هو نقط سوداء متحركة يراها المريض عندما ينظر إلى سطح أبيض شديد الإنارة. يأخذ الذباب الطائر أشكالاً مختلفة كخيوط أو ندف أو غيم أو كتل سابحة في ساحة الرؤية تتحرك بحركة العين إلى الأعلى ثم تهبط من ذاتها وتعود إلى مكانها وكثيراً ما تزعج المريض وتصبح شغله الشاغل وتوهمه بإصابة خطرة في العين . يكون الذباب الطائر في كثير من الحالات غريزي المنشأ يراه المريض وحده ولا يُظهر الفحص الدقيق أية تبدلات مرضية في الزجاجي وفي جواره . يُعزى الذباب الطائر الغريزي إلى ارتفاع في التوتر الشرياني أو اضطرابات هضمية أو وجود خلايا عرطلة أو ألياف يرتسم ظلها على الشبكية فيراها المريض ولا يراها الفاحص ويجب إقناع المريض بأن ما يشكو منه حالة غير مرضية وعليه التأقلم معها وتناسيها .

أما الذباب الطائر الذي يظهر عند حسيري البصر والذي يترافق مع شرر أو لمعان فقد يكون تهديداً بحدوث انفصال شبكي وهنا يجب فحص الشبكية بدقة / انظر انفصال الشبكية / .

٣ – الجزيئات المضيئة Synchisis Scintillans :

يُشاهد عند بعض المرضى لدى فحص قعر العين الدوري وجود نقط بيضاء لماعة هي بللورات شحمية متحركة تستقر في القسم الأمامي من الزجاجي المستحيل ، ولا تزعج المريض إلاّ إذا كانت كثيفة جداً . تكون غالباً في عين واحدة ولكن ممكن مشاهدتها في العينين .

٤ – التعضي الليفي في الزجاجي Fibrous Organization of the Vitreous :

تنجم عن تبدلات في الزجاجي تالية للرضوض والنزوف والتهاب العنبة . تُشاهد لجم وأغشية تجتاز الزجاجي ناجمة عن اعتلال شبكية منمي عصبي دبقي أو ضام التي قد تؤدي إلى اختلاطات شديدة كانفصال الشبكية الشدي وتفيد فيه جراحة قطع الزجاجي مع قطع لهذه الأغشية واللجم المهددة .

البحث الرابع

انفصال الزجاجي الخلفي

Posterior Vitreous Detachment

هو ابتعاد الزجاجي عن المحددة الباطنة للشبكية مع تمزق في الالتصاق بين محفظة الزجاجي الخلفية وحواف حليمة العصب البصري . قد يُرافق انفصال الزجاجي تمزق في الشبكية مع نزف شبكي خفيف يمتص بسرعة . يحدث الانفصال فجأة ويشكو المريض من ذباب طائر على شكل حلقة أو شبكة العنكبوت مع شرر أو لمعان يدل على وجود شد على الشبكية يختفي خلال بضعة أيام . يشاهد بالفحص كثافة حلقية سابحة في القسم المتوسط من الزجاجي .

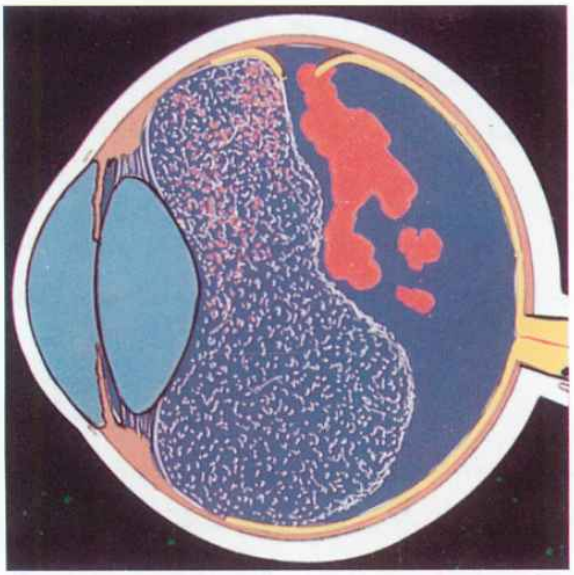

شكل (٩–٦) انفصال زجاجي خلفي مع حدوث تمزق شبكي ونزف في الزجاجي وخلفه /مؤهب لانفصال شبكي/

يكون انفصال الزجاجي في أغلب الأحوال معزولاً ويتعـايش المريـض معـه مـدة طويلة مع رؤية طبيعية وليس له عـلاج . إلا أنـه في جميـع حـالات انفصـال الزجـاجي الخلفي بخاصة المترافق مع شرر أو لمعان يجب فحص الشبكية المحيطيـة بدقـة للتـأكد مـن عدم وجود شق شبكي مؤهب لحدوث انفصال شبكية .

الفصل الخامس

جراحة قطع الزجاجي

Vitrectomy

وهي جراحة حديثة نسبياً ظهرت عام ١٩٧٢ وكان رائدها ماشيمر ، وقد أدى ظهور هذه الجراحة وتطورها إلى علاج كثير من الأمراض التي عدّت حتى ظهور هذه الجراحة مستعصية على أي علاج .

تقانة الجراحة واستطباباتها :

يجري الجراح ثلاثة جروح صغيرة بطول ٩ر٠ ملم عبر الصلبة والمنطقة الملساء من الجسم الهدبي / على بعد ٣-٤ ملم من اللم / . أحد الجروح يستخدم للإرواء / مصل ملحي معاير / لتعويض الزجاجي المفقود والحفاظ على توتر العين وعبر هذا الجرح أيضاً يتم حقن الهواء أو الغاز أو زيت السيليكون . ويستخدم الجرح الثاني لإدخال أنبوب الإضاءة الذي يمسكه الجراح بيده ويضيء داخل العين ، ولكي يستطيع الجراح رؤية الأنسجة المضاءة فإنه يضع عدسة لاصقة على القرنية لتعديل القوة الكاسرة للعين ويستعمل المجهر للرؤية من خلال الحدقة التي يجب ان تكون موسعة أعظمياً . ويستخدم الجرح الثالث لإدخال رأس قاطع الزجاجي وهو إبرة بقطر ٩ر٠ ملم / .20 G / كليلة النهاية على حافتها نافذة مدورة ، حوافها حادة وفيها مقصلة متحركة بسرعة لقص ألياف الزجاجي بعد سحبها عبر النافذة ، كما يستعمل هذا الجرح لإدخال الأدوات الجراحية كالمقصات والملاقط وأنبوب المص ورأس المغناطيس وأنبوب التخثير الحراري وأنبوب التبريد وأنبوب التخثير الضوئي بالليزر .

وأكثر ما تستخدم به جراحة قطع الزجاجي هو :

١ - لإزالة الزجاجي المتعضي والمختلط بالنزف / بخاصة في اعتلال الشبكية السكري المنمي المختلط والرضوض النافذة / .

٢ - لإزالة الزجاجي المنكمش والمحدث لانفصال شبكية شدي مهدِّد للبقعة الصفراء .

٣ - لإزالة الأغشية التي تؤدي إلى تشوه وتعرج في سطح الشبكية أو تحدث انفصالاً شبكياً شدياً .

٤ - لإزالة الأغشية على الشبكية التي تعيق عودة الشبكية لمكانها في حالات انفصال الشبكية .

٥ - لاستخراج جسم أجنبي من القسم الخلفي للعين .

٦ - لأخذ عينة من الزجاجي للزرع والحساسية للصادات في حالات التهاب باطن العين وحقن الأدوية ضمن الزجاجي واستخراج الزجاجي المتقيح .

٧ - لإزالة الأغشية التي تغطي البقعة الصفراء وبالتالي لتحسين الرؤية .

٨ - لاستخراج البللورة أو العدسة المخلوعة في الزجاجي .

٩ - هناك محاولة لعلاج ثقب البقعة الصفراء والأغشية تحت الشبكية بعملية قطع الزجاجي في السنوات الأخيرة .

شكل (٩-٧) رأس قاطع الزجاجي مع النافذة الحادة والمقصلة المتحركة للأمام والخلف

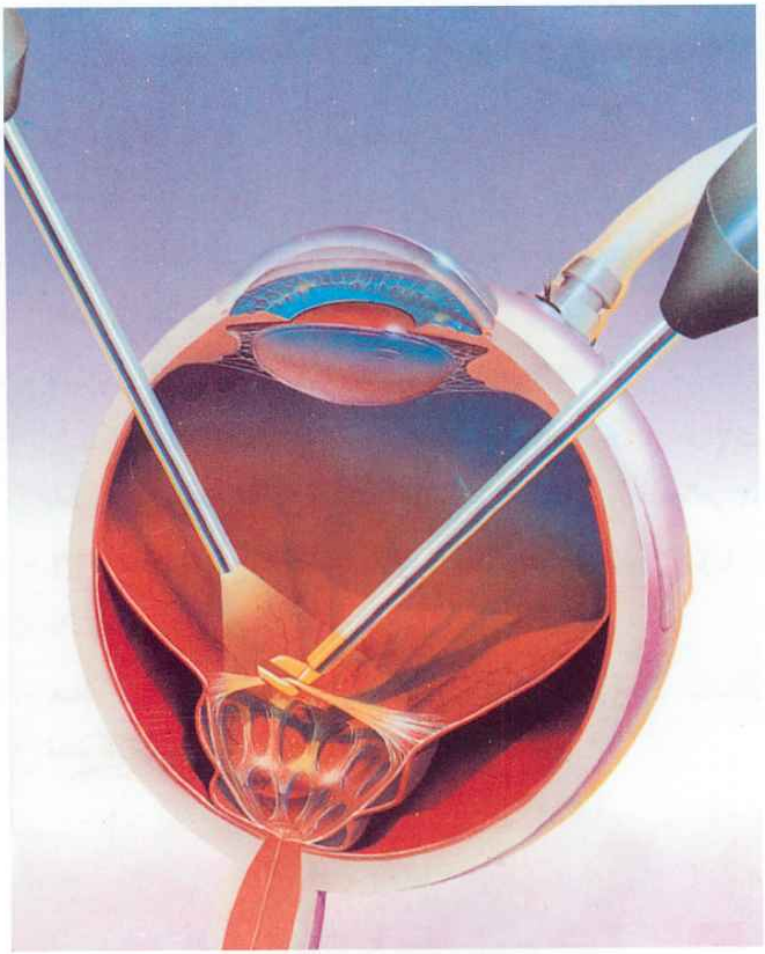

شكل (٩-٨) عملية قطع الزجاجي : فتحة للإرواء وأخرى للإضاءة والثالثة لإدخال رأس القاطع أو الأدوات . هنا نرى مقص الزجاجي لتحرير الشبكية من الأغشية واللجم المسببة لانفصال شبكية شدي .

الباب العاشر

الشبكية Retina

الفصل الأول

لمحة تشريحية وفيزيولوجية

تشكل الشبكية الطبقة الداخلية للعين حيث تغطي جميع أقسام العنبة من الداخل، وهي غشاء رقيق شفاف يلعب دور المستقبل المحيطي في الجهاز البصري (شكل ١٠-١) .

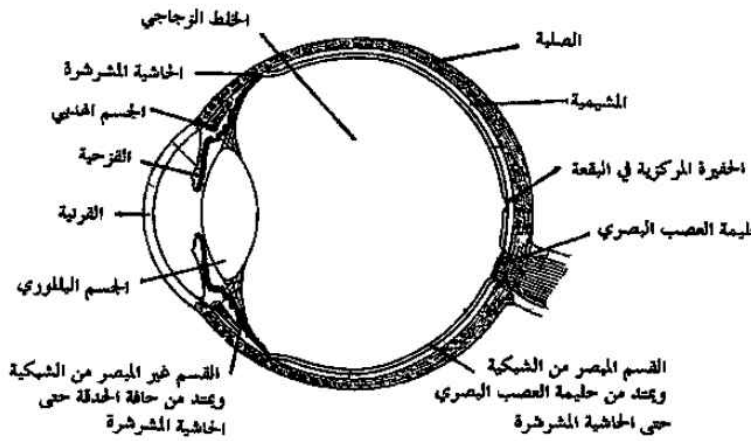

شكل (١٠-١) مقطع محوري في المقلة

تقسم الشبكية تشريحياً وفيزيولوجياً إلى قسمين : قسم خلفي مبصر ويمتد من حليمة العصب البصري حتى الحاشية المشرشرة (التي تقابل من الخارج مكان ارتكاز العضلات المستقيمة على العين) ، وقسم أمامي غير مبصر يبطن الجسم الهدبي والقزحية من الداخل ويتألف من الإبتيليوم الصباغي واللاصباغي ويمكن رؤيته من الأمام مشكلاً الحافة الصباغية للحدقة .

تتألف الشبكية من ثلاثة أنواع من الخلايا العصبية . الأول وهو المستقبل للضوء

أما الثاني والثالث فهما ناقلان وتتجه الألياف العصبية للخلايا العقدية (الثالثة) إلى دائرة مرققة ومثقبة من الصلبة تدعى بالصفيحة الغربالية حيث تشكل عند خروجها من العين حليمة العصب البصري .

تتألف الشبكية نسيجياً من ١٠ طبقات وهي من الخارج إلى الداخل : (شكل ١٠-٢) .

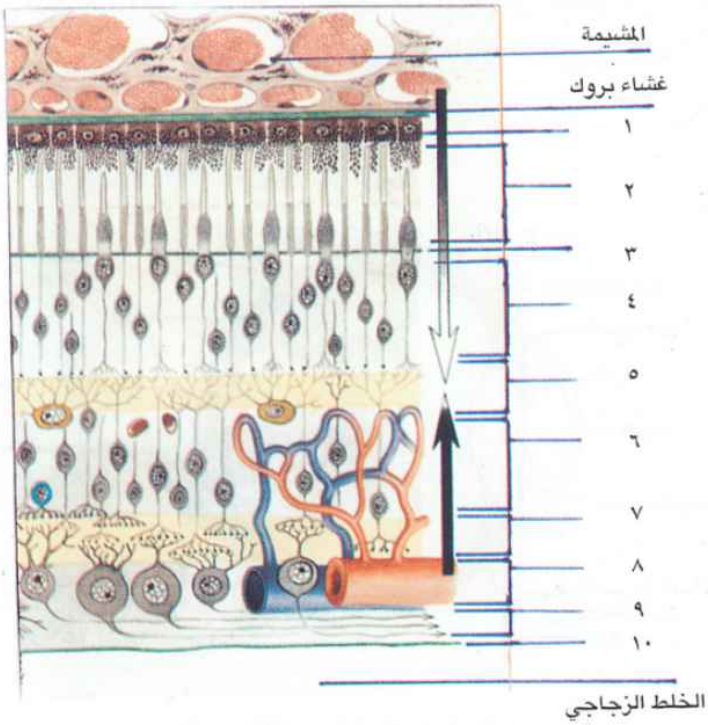

شكل (١٠-٢) التشريح النسيجي للشبكية وطرق تغذيتها

١- طبقة الإبتيليوم الصباغي ٢- طبقة العصيات والمخاريط ٣- الطبقة المحددة الظاهرة ٤- الطبقة النووية الظاهرة ٥- الطبقة الضفيرية الظاهرة ٦- الطبقة النووية الباطنة ٧- الطبقة الضفيرية الباطنة ٨- طبقة الخلايا العقدية ٩- طبقة الألياف العصبية ١٠- الطبقة المحددة الباطنة .

تلتحم طبقة الإبتيليوم الصباغي مع غشاء بروك للمشيمية ، أمّا مع باقي طبقات الشبكية فتلتحم بشكل جيد فقط حول حليمة العصب البصري والحاشية المشرشرة .

وهناك نوعان مختلفان تشريحياً ووظيفياً من الخلايا المستقبلة للضوء وهي :

١ - المخاريط : وهي أقصر وأثخن من العصيات وتحتوي الصباغ البصري من النوع المتجدد بسرعة (يودوبسين ، سيانوبسين) ، وهي مسؤولة عن حدة البصر الجيدة ورؤية الألوان ولا تعمل إلاّ في إضاءة جيدة ، وتتوضع بشكل مكثف في البقعة الصفراء وتخف تدريجياً حتى تختفي في المحيط .

٢ - العصيات : وهي متطاولة ورقيقة وتحتوي الرودوبسين الذي يتجدد ببطء، وهي مسؤولة عن الرؤية المحيطية والرؤية في الظلام ، تنعدم في البقعة الصفراء وتزداد باتجاه المحيط .

تحوّل المستقبلات الضوئية القدرة الضوئية عند دخولها العين إلى سيالة عصبية تنتقل إلى الدماغ فيتشكل الحس البصري . ويتم هذا التحول الضوءكيميائي بسبب تفكك الأصبغة البصرية الحساسة للضوء (رودوبسين ، يودوبسين ، سيانوبسين) مؤدية إلى إثارة الخلية العصبية المستقبلة ، أما الأجزاء المتفككة فتتبلعم بخلايا الإبتيليوم الصباغي وتتجدد ثانية لاستقبال إشارة ضوئية جديدة .

وعلى الرغم من كون الشبكية شفافة إلا أنه عند تنظير قعر العين يمكن مشاهدة العلامات التشريحية المميزة (شكل ١٠-٣) وهي :

١ - حليمة العصب البصري : مكان خروج الألياف العصبية من الشبكية وتكون بشكل دائرة وردية قطرها ٥ر١ ملم تتوضع في القطب الخلفي أنسي المحور البصري ولا تحتوي خلايا حسية (لذلك ترسم في الساحة البصرية بقعة عمياء) حوافها محددة وتحتوي في مركزها حفرة صغيرة تدعى بالتقعر الفيزيولوجي .

٢ - الشريان والوريد الشبكي المركزي : تدخل من التقعر الفيزيولوجي لحليمة العصب البصري وتنقسم إلى علوية وسفلية وتنقسم بدورها إلى أنسية ووحشية ولطخية .

٣ - البقعة الصفراء : دائرة بيضوية قطرها نحو ٥ر٤ ملم متصبغة بلون أصفر لاحتواء الشبكية هنا صباغ الكسانتوفيل الذي يحمي المخاريط من الانبهار بضوء مفاجئ ، تقع في مركزها الحفيرة المركزية التي تتوضع على المحور البصري وحشي حليمة العصب البصري بنحو ٤ ملم ، وهي أرق مكان

في الشبكية (٠٫٠٥ ملم) ومسؤولة عن القدرة البصرية العظمى أو المركزية ١٠/١٠ .

٤ - الحاشية المشرشرة : وهي نهاية الشبكية الحسية المبصرة وتُشاهد بشكل نتوءات مسننة من الشبكية الحسية على الإبتيليوم الصباغي الذي يبطن الجسم الهدبي من الداخل .

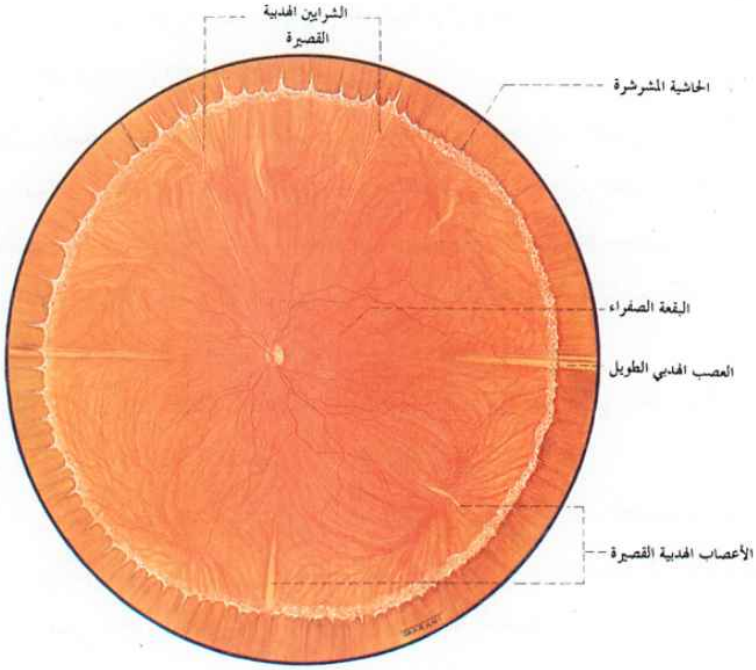

شكل (١٠-٣) المعالم التشريحية في الشبكية

تغذية الشبكية :

تتغذى الطبقات الخارجية من الشبكية (حتى الطبقة الضفيرية الظاهرة) بآلية نفوذية من الطبقة الوعائية الشعرية للمشيمية شكل (١٠-٢) السهم الأبيض ، أما الطبقات الداخلية فتتغذى من الأوعية الشبكية المركزية (شكل ١٠-٢) السهم الأسود . ولا تملك الشبكية تعصيباً حسياً لذلك فإصاباتها غير مؤلمة .

الفصل الثاني

الشذوذات الولادية في الشبكية

Congenital abnormalities of the retina

١ – نقص الشبكية Coloboma of the retina :

هو غياب جزء من الشبكية ناجم عن انغلاق غير تام للشق الجنيني في الشهرين الأولين من العمر ويترافق مع نقص في المشيمة (شكل ١٠-٤) تكون حوافه محددة ومحاطة بأصبغة ويبدو على شكل بقعة بيضاء هي لون الصلبة وقد يترافق بشذوذات أخرى كنقص القزحية والرأرأة والحول وحسر البصر .

نقص قزحية ولادي ثنائي الجانب ، تبدو الحدقة إجاصية ذروتها نحو الأسفل (فتاة ١٣ سنة) .

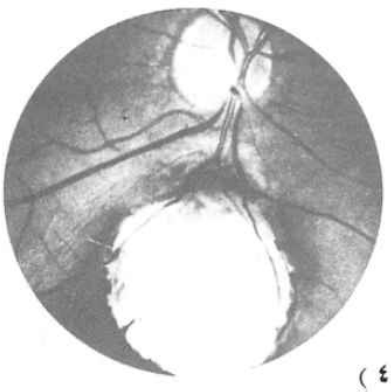

نقص شبكي مشيمي ولادي أسفل حليمة العصب البصري وتبدو الصلبة بيضاء من خلاله مع توضع التصبغات على حوافه (نفس الفتاة) .

شكل (١٠-٤)

بقاء غمد النخاعين Myelinated nerve fibers :

تكون ألياف العصب البصري قبل خروجها من الصفيحة الغربالية مجردة

من غمد النخاعين إلا أنه في بعض الحالات يصل غمد النخاعين للشبكية فتبدو على شكل حزم بيضاء كثيفة تغطي الأوعية ، لا تؤثر في الرؤية ولا أهمية مرضية لها (شكل ١٠-٥) .

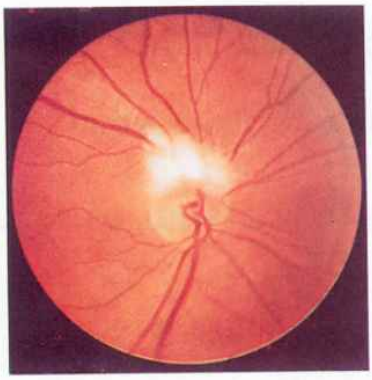

شكل (١٠-٥) بقاء غمد النخاعين
ألياف لهبية بيضاء تغطي الحافة العلوية للحليمة
والأوعية الشبكية المجاورة

٣ - البهق Albinism :

هو غياب ولادي تام أو جزئي للأصبغة الشبكية أو المشيمية يترافق غالباً مع حسر بصر شديد ورأرأة ، قد يكون البهق موضعياً في العين أو يشمل الجسم وهو وراثي المنشأ ينتقل بصورة مقهورة على الصبغي الذاتي .

الفصل الثالث

الآفات الوعائية في الشبكية

Vascular Lesions of the retina

تشكل الآفات الوعائية في الشبكية عرضاً لمرض عام يجب البحث عنه ، نذكر في هذا الفصل الحالات التالية :

البحث الأول

انسداد الشريان الشبكي المركزي

Occlusion of the C.R.A.

يحدث انسداد الشريان الشبكي المركزي فجأة بخثرة أو بصمَّة وقد يحصل في جذع الشريان أو في أحد فروعه (شكل ١٠-٦) فإذا حصل الانسداد في الجذع شكا المريض من انعدام الرؤية المفاجيء . يُلاحظ بفحص المريض توسع الحدقة وعدم تفاعلها للضوء في حين يبقى المنعكس التقابلي وبفحص قعر العين نشاهد الشبكية متوذمة بيضاء وشاحبة ، البقعة الصفراء بلون أحمر قان ، الشرايين رفيعة خيطية وكذلك الأوردة . أما إذا حدث الانسداد في شعبه فتنحصر الأعراض في المنطقة التي تغذيها تلك الشعبة . قد يعود الدوران الشبكي بعد فترة لكن لا تتحسن الرؤية بسبب استحالة الطبقة البصرية

شكل (١٠-٦) انسداد الشريان الشبكي المركزي شبكية بيضاء ، شرايين مقبضة ، الحفيرة المركزية حمراء كرزية ، انعدام حس ضياء .

ويكشف ذلك بتخطيط الشبكية الكهربي، أما حليمة العصب البصري فتصاب بالضمور . قد تبقى الرؤية المركزية سليمة إذا كانت البقعة الصفراء تتغذى بشعبة شريانية هدبية شبكية (شكل ١٠-٧) .

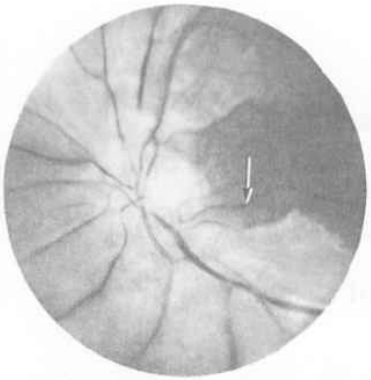

شكل (١٠-٧) انسداد شريان شبكي مركزي تبدو الشبكية بيضاء ما عدا القسم المركزي عند اللطخة الذي حافظ على ترويته بسبب وجود شريان هدبي شبكي (السهم)

المعالجة :

كثيراً ما تكون غير مجدية لوصول المريض متأخراً وإذا شوهد خلال ٢٤ ساعة يمكن المحاولة بإعطاء مضادات التشنج وموسعات الأوعية حقناً خلف المقلة وفي الوريد، كما قد يفيد تدليك العين وإجراء جرح قرني صغير قرب اللم لإفراغ الخلط المائي وإحداث هبوط توتر مفاجئ في العين يؤدي إلى تقدم الخثرة أو الصمَّة نحو المحيط .

البحث الثاني

انسداد الوريد الشبكي المركزي

Occlusion of the C.R.V.

يحدث انسداد الوريد الشبكي المركزي (شكل ١٠-٨) أو أحد فروعه (شكل ١٠-٩) غالباً بخثرة فإذا حدثت في الوريد المركزي شكى المريض من نقص فجائي في الرؤية لكن لا تنعدم تماماً كما في انسداد الشريان إذ يحافظ المريض على درجة من الرؤية تقارب ١/١٠ إلى ١/١٠٠ . يُشاهد بفحص قعر العين :

١ - أنزفة واسعة ومنتشرة .

٢ - احتقان وتوذم في حليمة العصب البصري .

٣ - تكون الأوردة متوسعة متعرجة والشرايين مغمورة بالأنزفة .



شكل (١٠-٨) انسداد وريد شبكي مركزي وذمة حليمة شديدة مغطاة بنزوف شديدة بشكل لهبي تصل إلى محيط الشبكية ، نتحات بيضاء هشة قطنية (الأسهم) . القدرة البصرية ٢ر٠/١٠ .

شكل (١٠-٩) انسداد فرع الوريد الشبكي المركزي (العلوي الصدغي)
نزوف شبكية شديدة لهبية تبدأ من مكان تصالب الشريان والوريد العلوي الصدغي (مكان الانسداد بكثرة مشار إليه بسهم) وتمتد إلى محيط الشبكية مع مسار الوريد . القدر البصرية ٦/١٠ .

قد تظهر بعد فترة أوعية جديدة التشكل على الحليمة وحولها ويظهر دوران جانبي بين الأوعية الشبكية . كما تظهر أوعية جديدة على القزحية وفي زاوية البيت الأمامي . وبذلك يحدث الزرق في ٢٠٪ من الحالات بعد ٩٠ - ١٠٠ يوم ويسمى الزرق الخثري .

المعالجة :

كثيراً ما تكون غير مجدية في الانسداد التام ومع ذلك تعطى الأدوية المضادة للتخثر وذلك بحذر شديد عند المسنين كما تعطى راشفات النزف والأدوية المنشطة للدوران الوريدي ، وقد نعطي الستيروئيدات عن الطريق العام للتخفيف من وذمة البقعة الصفراء .

وللوقاية من حدوث الزرق الخثري قد يفيد تطبيق التخثير الضوئي الشامل بالليزر، أما في حال حدوثه فنلجأ إلى كي الزوائد الهدبية بالحرارة أو بالتبريد أو بالليزر أو إلى عملية منوسرة مع زرع أنبوب سيليكوني دقيق في البيت الأمامي لتفريغ الخلط المائي .

البحث الثالث

الأنزفة الشبكية الزجاجية المتكررة

Recurrent Vitreoretinal hemorrhages

هي نزوف شبكية تكون صغيرة لا تلبث أن تزداد وتنصب في الخلط الزجاجي مسببة نقصاً شديداً في الرؤية . يرتشف النزف بعد فترة من الزمن وتتحسن الرؤية ثم يعود ويتكرر النزف وفي كل مرة تتناقص الرؤية عن سابقتها ، وتنتهي الحالة بتليف الزجاجي ثم انفصال الشبكية وزرق وانعدام الرؤية وغالباً تكون الإصابة ثنائية الجانب.

الأسباب :

يعد التهاب ما حول الوريد (كما في داء ايلس الذي يصيب الذكور بين ١٥ - ٣٠ سنة) في طليعة الأسباب المؤدية للنزف حيث يُشاهد بفحص قعر العين (شكل ١٠-١٠) بعد ارتشاف النزف أن بعض الأوردة محاطة بغمد أبيض أو تلاحظ بعض الأوعية جديدة التنشؤ النازفة . وقد يكون التهاباً ما حول الوريد ناجماً عن مرض كالسكري وفرط التوتر الشرياني أو تكون الإصابة التهابية كما في الإفرنجي والتدرن أو الركتسيات أو التوكسوبلاسموز أو داء بهجت . كما يحصل النزف في بعض أمراض الدم كالناعور وفقر الدم وغيرهما .

شكل (١٠-١٠) داء إيلس (التهاب ما حول الوريد) وريد مع غمد نتحي على مساره يؤدي إلى نزوف متكررة في الزجاجي

المعالجة :

هي معالجة السبب إن وجد وكثيراً ما تكون غير مجدية وتنتهي الإصابة بالعمى

وقد حسّن التخثير الضوئي بالليزر الإنذار حيث تخثر منذ البـدء جميـع الأمـاكن النازفـة ويُراقب المريض بشكل دوري للقيام بمزيد من التخثير عنـد ظهـور أي تهديـد بـالنزف وفي حال تعضي وتليف الزجاجي بسبب النزف يفيد قطـع الزجـاجي في إعـادة الرؤيـة والوقاية من الاختلاطات كانفصال الشبكية والزرق .

الفصل الرابع

اعتــلال الشــبكية

Retinopathies

البحث الأول

اعتلال الشبكية في فرط التوتر الشرياني

Hypertensive retinopathy

لفحص قعر العـين أهميـة كـبرى في تشـخيص الآفـات الوعائيـة حيـث تُشـاهد الأوعية مباشرة وبالتكبير الذي نريد والتبـدلات المشـاهدة في الأوعيـة الشـبكية لهـا مـا يماثلها في أوعية الدماغ والكلية .

يتصف اعتـلال الشـبكية في فـرط التوتـر الشـرياني بتبـدلات في وعيـة الشـبكية وتبدلات في الشبكية نفسها .

التبدلات الوعائية Vascular alterations :

آ - التبـــدلات في الشـــرايين : تُشـاهد في الشـرايين الكبـيرة والمتوسـطة وتتصف بتضيقها مع زيادة تعرجها وسـعة الانعكاس في لمعتها حيث تبدو لماعة بلـون نحاسي .

ب - التبدلات في الأوردة : وهـي قليلة وغير واسمة كتبدلات الشرايين وتبدو متوسعة ومتعرجة وبلون قاتم .

جـ - التصالب الشرياني الوريدي: وهـي عـلامة التصـالب لماركـوس - غـن

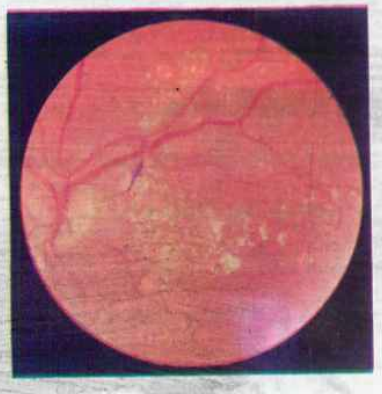

شكل (١٠-١١) اعتلال الشبكية في فرط التوتر الشرياني : تضيق الشرايين وتعرجها ، علامة التصالب لغَن (السهم) ، نتحات ونزوف مبعثرة .

(marcus - Gunn) (شكل ١٠-١١) حيث يلاحظ عندما يمر شريان فوق وريد أن الوريد مختنق ومتوسع قبل التصالب في حين يكون ضيقاً بعده .

التبدلات الشبكية Retinal alterations :

آ - الوذمة : تتوضع في القطب الخلفي وقد تترافق مع وذمة في حليمة العصب البصري .

ب - النتحات : تكون تالية للوذمة فتكون صغيرة ، عميقة ، لماعة ضاربة للصفرة ذات حدود واضحة تتوضع حول الحليمة واللطخة الصفراء بشكل نجمي وصفي أو قد تكون بدئية بسبب نقص التروية في الطبقات السطحية للشبكية فتكون بيضاء أكبر حجماً ذات حدود غير واضحة .

جـ - الأنزفة : وتكون مختلفة الحجم والشكل فقد تكون نقطية أو بقعية أو بشكل اللهب أو بشكل كتلي وغالباً على مسير الأوعية وبخاصة الأوردة.

الأعراض :

لا يشكو المريض المصاب بارتفاع التوتر الشرياني من أعراض عينية خاصة إلاّ في مرحلة متأخرة عند حدوث النزف أو حدوث وذمة ونتحة في البقعة الصفراء أو صمامة أو خثرة في الأوردة أو الشرايين أو نزف في الزجاجي .

البحث الثاني

اعتلال الشبكية السكري

Diabetic retinopathy

هو اختلاط سيء للداء السكري يعد في طليعة الأسباب المؤدية إلى فقد الرؤية ، يشاهد عند ٧٠٪ من السكريين بعد مضي ١٠ - ١٥ عاماً على الإصابة بالسكري ولا علاقة لشدة اعتلال الشبكية السكري بكمية السكر في الدم وإنما بمدة الإصابة به .

إمراض اعتلال الشبكية السكري : إن التغيرات التي تظهر في الأوعية الشعرية الشبكية نتيجة إصابتها بداء السكري (زيادة سماكة غشائها القاعدي ، نقص الخلايا

الجدارية ، توسعها ، ظهور أمهات الدم المجهرية) تـؤدي إلى خلـل في نفوذيتهـا مسـببةً النزوف والنتح مع ظهور وذمة شبكية مما يؤدي إلى نقص تروية في الشـبكية ، فتتحـرر مواد تدعى بالعامل المنمي للأوعية والذي يؤدي إلى ظهور أوعية جديـدة هشّـة تـنزف بسرعة مسببة اعتلال الشبكية السكري المنمي .

التصنيف والصورة السريرية والعلاج :

يقسم اعتلال الشبكية السكري إلى قسمين رئيسيين :

١ – اعتـلال الشـبكية السـكري البسيط : وعند تنظـير قعـر العـين نـرى : (شكل ١٠-١٢ و ١٠-١٣)

آ – الأوردة متوسـعة وغـير منتظمـة ومتعرجة وأحياناً محاطة بغمد .

ب – أمهـات دم مجهريـة بشـكل نقـاط حمراء تقع بجانب الأوعيـة الشـعرية حول البقعة الصفراء .

جـ – نزوف بشكل نقـط أو بقـع وتكـثر في القطب الخلفي .

د – نتحات بشكل بقـع صغـيرة مصفـرة شمعية واضحة الحدود تتوضع حول أمهات الدم وخصوصـاً في القطـب الخلفي وتتحد أحياناً بشكل حلقـة حـول أمـة الـدم المسـربة (اعتـلال الشبكية الحلقي) (شكل ١٠-١٤ و ١٠-١٥) .

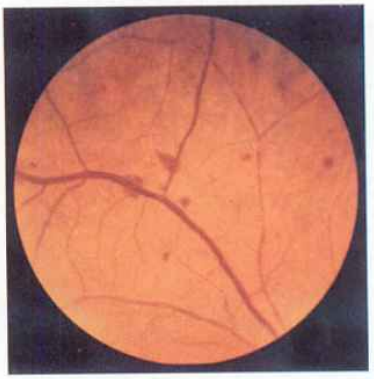

شكل (١٠-١٢) اعتلال شبكية سكري بسيط . توسع الأوردة وعدم انتظامها مع نزوف منتشرة حولها بشكل بقع ونقط .

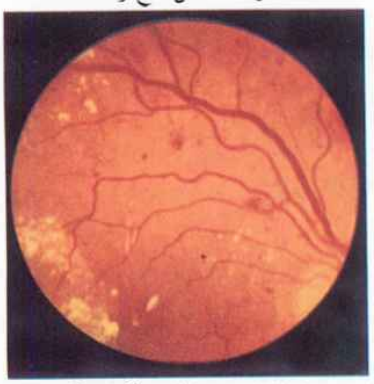

شكل (١٠-١٣) اعتلال شبكية سكري بسيط في اللطخة . أوردة متوسعة ، أمهات دم ، نزوف نقطية، نتحات قاسية صفراء بشكل حلقة ، اعتلال شبكية حلقي .

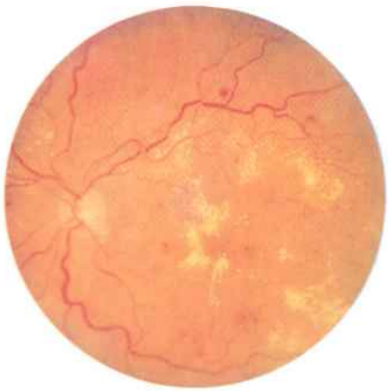

شكل (١٠-١٤) اعتلال شبكية سكري بسيط . حليمة طبيعية بدون أوعية جديدة ، أوردة متوسعة غير منتظمة ، أمهات دم مجهرية ، نتحات صفراء قاسية بشكل حلقات (اعتلال شبكي حلقي)

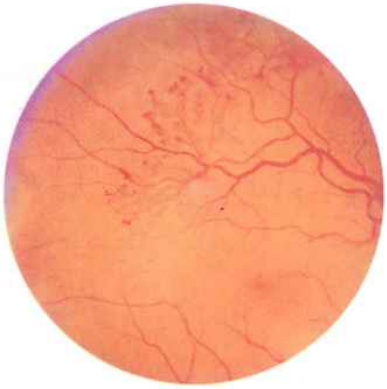

شكل (١٠-١٥) اعتلال شبكية سكري منمي . أوعية جديدة هشة على الشبكية

تبقى القدرة البصرية في البداية جيدة ، ولا يحتاج المريض إلا للمراقبة كل ٦ أشهر ، إلاّ أن هذه التغيرات قد تؤدي إلى وذمة اللطخة الصفراء مما يؤدي إلى تدني القدرة البصرية وهنا نلجأ إلى التخثير الضوئي بالليزر لأمهات الدم (مصدر النزوف والنتحات ووذمة اللطخة) بعد تصوير أوعية الشبكية بالفلوريسئين لإظهار أمهات الدم المسربة والتي يجب تخثيرها .

٢ - اعتلال الشبكية السكري المنمي (الخبيث) : وهنا نشاهد أوعية جديدة هشّة مع نمو نسيج دبقي عند حليمة العصب البصري أو في مكان آخر على الأوعية الشبكية تمتد على الشبكية ونحو الخلط الزجاجي وتنمو على سطحه الخلفي (شكل ١٠-١٥) وهذا قد يؤدي إلى نزوف في الزجاجي وخلفه مما يسبب تشكل أغشية ولجم (عند ارتشاف النزف) تؤدي فيما بعد لانفصال شبكية شدي ، كما أن ظهور أوعية جديدة في القزحية (تورد القزحية) قد يؤدي إلى زرق خثري .

يعالج اعتلال الشبكية السكري المنمّي بالتخثير الضوئي الشامل لكل الشبكية بالليزر (يترك فقط اللطخة الصفراء وحولها دون تخثير) مما يؤدي إلى تراجع في نمو الأوعية الجديدة فيقل احتمال نزف الزجاجي وانفصال الشبكية ، أما في حال حدوثها فقد يفيد قطع الزجاجي والأغشية المتشكلة فيه مع إعادة الشبكية لمكانها وتطبيق

التخثير الضوئي الشامل للشبكية أثناء الجراحة في تحسين الرؤية لدى هؤلاء المرضى .

ملاحظة :

إن ترافق داء السكري (وبخاصة غير المضبوط) بفرط التوتر الشرياني وفقر الدم والإصابات الكلوية والتدخين يؤهب إلى ظهور اعتلال الشبكية السكري المنمي واختلاطاته بشكل أسرع .

البحث الثالث

اعتلال الشبكية الكلوي

Renal retinopathy

يمكن وصف شكلين سريريين : أحدهما اعتلال الشبكية في الانسمام الحملي عند ولود في الأشهر الأخيرة من الحمل مصابة بارتفاع التوتر الشرياني مع بيلة آحينية حيث يُشاهد بفحص قعر العين تضيق في الشرينات الشبكية موضعاً أو معمماً وفي بعض الحالات الخطيرة قد تحدث وذمة شبكية كبيرة في القسم السفلي غالباً ما تؤدي إلى انفصال شبكية نتحي يشفى ذاتياً عند انتهاء الحمل .

أما الشكل الثاني وهو اعتلال الشبكية الآحيني وتعدّ المرحلة النهائية للاعتلال النفروزي حيث تشاهد وذمة في الشبكية وحليمة العصب البصري مع نتحات نزفية الشكل سطحية وقد تأخذ هذه النتحات شكلاً نجمياً في منطقة اللطخة الصفراء كما تشاهد بعض الأنزفة المبعثرة (شكل ١٠-١٦) . تتناقص الرؤية ويكون الإنذار سيئاً لاسيما أن الإصابة الكلوية المتقدمة قد تودي بالحياة.

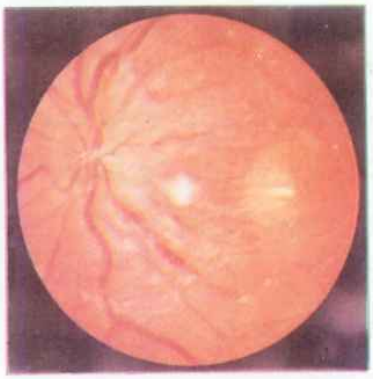

شكل (١٠-١٦) اعتلال الشبكية الكلوي مع ارتفاع الضغط الشرياني ٢٥٠/١٦٠ ، وذمة حليمة، نزوف مع نتحات تتجمع في اللطخة بشكل نجمي

البحث الرابع

اعتلال الشبكية الرضحي

Traumatic retinopathy

يُشاهد بعد الرضوض المباشرة أو غير المباشرة أو بعد الرضوض الضوئية .

آ - اعتلال الشبكية بعد رض مباشر على العين : انظر في باب رضوض العين.

ب - اعتلال الشبكية بعد رض غير مباشر على العين (تناذر بورتشر) : يحدث بعد رض شديد بعيد عن العين كالصدر مثلاً ، ففي الأيام الأولى التالية للرض يُلاحظ وذمة منتشرة في القطب الخلفي مع نتحات وتكون الأوردة متوسعة ومتعرجة مع بعض الأنزفة على مسيرها .

جـ اعتلال الشبكية بعد رض ضوئي : انظر في باب رضوض العين .

البحث الخامس

اعتلال الشبكية في أمراض الدم

Retinopathy in hemopathies

آ - في فقر الدم : يُشاهد شحوب في منعكس قعر العين وأحياناً نزوف في الشبكية .

ب - في ابيضاض الدم : تكون الأوردة متوسعة ومتعرجة ومحاطة أحياناً بهالة بيضاء من ارتشاح الكريات البيض وتكون الشبكية شاحبة تنتشر عليها بخاصة في القطب الخلفي نزوف مدورة في مركزها بقع بيضاء هي الكريات البيضاء المرتشحة وتسمى بقع روث Roth .

البحث السادس

اعتلال الشبكية الإنسمامي

Toxic retinopathy

تتأثر الشبكية ببعض الحالات الإنسمامية كالتسمم المزمن بالرصاص الذي يُحدث اعتلالاً في الشبكية شبيهاً باعتلال الشبكية الكلوي والرافع للتوتر . والتسمم

بالكينين في بعض المحاولات الانتحارية كثير المصادفة حيث تُشاهد أعراض تشنج الشريان الشبكي المركزي : تكون الشرايين خيطية ، والحليمة شاحبة ، والشبكية بيضية متوذمة ، والبقعة الصفراء حمراء كرزية . تتحسن الأعراض ذاتياً وقد تترك تضيقاً في الساحة البصرية .

البحث السابع

اعتلال الشبكية النتحي لكوتس

Coats's retinopathy

إصابة نتحية نادرة غالباً وحيدة الجانب تصيب الأطفال بخاصة الذكور منهم في العقد الثاني من العمر . يُكشف صدفة لدى فحص قعر عين طفل يشكو من اضطراب في الرؤية حيث يشاهد في البدء بعض الشذوذات الوعائية في محيط الشبكية (كعدم انتظام حجومها أو الاتصال فيما بينها أو أمهات الدم) التي تؤدي إلى نزوف وتشكل نتحة بيضاء لماعة تشمل منطقة اللطخة الصفراء وهي ذات محيط مشرشر وفي مرحلة متقدمة تؤدي إلى انفصال شبكية ثانوي وأحياناً ساد ثانوي مما يؤدي إلى فقد الرؤية وقد حسّن التخثير الضوئي بالليزر الإنذار عند هؤلاء المرضى .

البحث الثامن

اعتلال الشبكية في التهاب الشريان الصدغي

Temporal Arteritis

يصيب التهاب الشريان الصدغي الأشخاص المتقدمين في العمر ، وتصاب العينان في ٥٠٪ من الحالات . تصاب في البدء عين واحدة ولكن إذا لم يعالج المريض فتصاب العين الثانية بعد عدة أيام أو أشهر ويؤدي المرض عادةً إلى العمى التام .

الصورة السريرية :

وهن ، صداع شديد في الناحية الصدغية ، ارتفاع حرارة ، زيادة في سرعة التثفل ، فقر دم . ويظهر الشريان الصدغي متضخماً ومتعرجاً وقاسياً وينعدم النبض فيه (شكل ١٠-١٧) .

شكل (١٠-١٧) التهاب الشريان الصدغي
يبدو الشريان مع فروعه متضخماً ومتعرجاً وقاسياً مع غياب النبض فيه . سرعة التثفل ١٣٥/٩١

وهناك ثلاثة أشكال مختلفة لقعر العين عند إصابتها :

آ - نقص التروية في القسم الأمامي للعصب البصري : وذمة حليمة العصب البصري مع نزوف سطحية وتضيق الشرايين الشبكية وفي مرحلة متأخرة ضمور حليمة العصب البصري .

ب - نقص تروية الشبكية : تشبه انسداد الشريان الشبكي المركزي .

جـ - قعر العين طبيعي على الرغم من التدهور الشديد في القدرة البصرية وهنا يكون السبب في نقص التروية في القسم الخلفي من العصب البصري .

التشخيص :

القصة ، الصورة السريرية ، سرعة التثفل ، خزعة من الشريان الصدغي .

العلاج :

يجب بدء العلاج فوراً بالستيروئيدات بجرعات عالية عن طريق الفم لمدة ٣-٤ أسابيع على الأقل ، يمكن خفض الجرعة بعدها مع الانتباه إلى بقاء سرعة التثفل طبيعية.

البحث التاسع

اعتلال الشبكية عند الخدج أو التليف خلف البللورة

Retinopathy of prematurity or retrolental fibroplasia

يُعد اعتلال الشبكية عند الخديج من أخطر الاختلاطات لاسيما إذا انتهى بالتليف خلف البلورة حيث يؤدي إلى عمى تام ونهائي .

يحدث اعتلال الشبكية عند الخدج الذين تقل أوزانهم عند الولادة عن ١٥٠٠ غرام وتكون قليلة جداً بين ١٨٠٠ - ٢٠٠٠ غرام (١٣٪ فقط) وتندر بعد ذلك . تظهر الإصابة بين الأسبوعين الرابع والعاشر . وتبدأ بتوسع وتعرج الأوعية الشبكية تتلوها في الدور الثاني وذمة خفيفة تترافق بقليل من النزف ثم يحدث في الدور الثالث انفصال شبكية محيطي يتسع حين ينتهي بانفصال شبكية شامل . وفي هذه المرحلة إذا لم يحدث تراجع ذاتي والذي يحدث عادة في ثلثي الحالات ، فإن الإصابة تتطور نحو التليف الكامل خلف البلورة حيث يظهر غشاء أبيض يستقر خلف الجسم البللوري يُرى بالعين المجردة أثناء التنوير الجانبي / حدقة بيضاء / ، كما تلاحظ رأرأة مع عمى تام وعدم تفاعل الحدقة التي تبقى مقبضة مع التصاقات خلفية وضحالة بيت أمامي مع ارتفاع توتر العين وبعد السنة الثانية أو الثالثة تضمر العينان مع بقاء الغشاء خلف البللورة مرئياً .

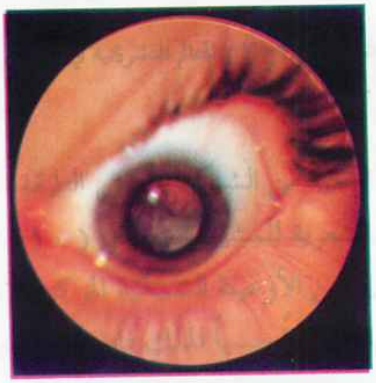

شكل (١٠-١٨) تليف خلف البلورة . نسيج ليفي أبيض على محيط الشبكية مع انفصال شدي وظهور أوعية جديدة

الأسباب :

السبب الرئيس هو نقص وزن الخديج وإعطاؤه الأوكسجين مما يؤدي إلى عدم اكتمال نمو أوعية الشبكية في المحيط .

المعالجة :

إذا لم يتراجع عفوياً يُلجأ لتطبيق الكي بالتبريد أو بالليزر على الحافة الشبكية المحيطية (الغير موعاة) أما في حال ظهور التليف خلف البللورة فلا تفيد أي معالجة دوائية ويفيد في بعض الحالات إجراء قطع هذا التليف بقاطع الزجاجي والإنذار محتفظ به .

الفصل الخامس

التهابات الشبكية

Retinitis

البحث الأول

داء المصورات القوسية

Toxoplasmosis

انظر في باب العنبة

البحث الثاني

الالتهاب الشبكي المشيمي بداء الشبكية البطانية النسيجي

Presumed Histoplasmosis Chorioretinitis

وأكثرها مشاهدة في أمريكا وأوروبا وبما أن الفطر المسبب للالتهاب يشاهد نادراً في أنسجة العين فمن الممكن أن الالتهاب ينتج عن ارتكاس مناعي على إصابة عامة .

تنظير قعر العين :

يبدي ثلاث علامات وصفية وهي :

آ - انفصال نزفي في البقعة الصفراء مع وجود نزوف في أنسجة الشبكية .

ب - ندبات ضمورية شبكية مشيمية محيطية .

جـ - ضمور مشيمي مجاور لحليمة العصب البصري .

العلاج :

ينجم النزف من الأوعية المرضية التي تمر عبر غشاء بروك وتنمو تحت الشبكية ويفيد التخثير الضوئي بالليزر لهذه الأوعية في إيقاف الحالة وفي السنين الأخيرة أصبح

العلاج الأفضل هو إجراء قطع زجاجي مع سحب الغشاء الموعّى من تحت الشبكية مما أدى إلى تحسّن في نتائج العلاج البصرية .

التشخيص التفريقي :

مع داء المصورات القوسية المكتسب .

البحث الثالث

التهاب الشبكية الإفرنجي

يصبح قعر العين في الشكل الولادي لالتهاب الشبكية الإفرنجي وكأنه مرشوش بالملح والفلفل وذلك لوجود بؤر لماعة بيضاء نقطية مع تصبغات حولها (شكل ١٠-١٩) أما في الشكل المكتسب فيحدث في أغلب الأحيان التهاب الشبكية والمشيمية المبعثر ، إلا أنه في بعض الأحيان يمكن مشاهدة إصابة شبكية فقط تظهر بأشكال مختلفة منها شكل حاد يتصف بنقص مفاجئ في الرؤية وأحياناً عتمة مركزية وتُشاهد بفحص قعر العين وذمة في حليمة العصب البصري وفي القطب الخلفي وتبدو الأوردة متوسعة مترجة مع عكر خفيف في الزجاجي وبعد فترة تتراجع الوذمة وتصبح الأوعية دقيقة وتضمر حليمة العصب البصري وتظهر أصبغة في المحيط . ويشكو المصاب من عشاوة وتضيق في الساحة البصرية وتلتبس في هذه المرحلة مع التهاب الشبكية الصباغي ويعتمد في التشخيص على التفاعلات المصلية وتخطيط الشبكية الكهربي حيث لا تظهر الموجات في التهاب الشبكية الصباغي .



شكل (١٠-١٩) الشبكية تبدو منثورة بذرات الملح والفلفل . تبدو نقط بيضاء (بؤر التهابية) محاطة بتصبغ حولها . إفرنجي ولادي

البحث الرابع

التهاب الشبكية الدرني

الدرينات الشبكية نادرة وهي شبيهة بالدرينات المشيمية تستقر غالباً في القطب الخلفي وهي انتباج أصفر مدور أو بيضي بقطر من نصف إلى قطري الحليمة . قد تكون هذه الدرينات محاطة بنزف خفيف وقد يتأثر الزجاجي وقد يُشاهد التهاب ما حول الوريد الدرني . يُبنى التشخيص على موجودات قعر العين ويجب إجراء بقية الفحوص السريرية والمخبرية كالتصوير الشعاعي والتفاعل الجلدي .

البحث الخامس

الإنتان الطفيلي بالحبليات

Nematode infestation

وأكثرها مشاهدة هو الورم الحبيبي في الإصابة بالدودة المستديرة ، وتحدث عند الأطفال لدى تناولهم الأطعمة المتسخة . وتؤدي الدودة إلى ارتكاسات التهابية حادة داخل العين مع ظهور كتل حبيبية كبيرة قد تشبه الأورام داخل العين (الحدقة البيضاء) .

الفصل السادس

تنكســات الشــبكية

Retinal Degeneration

هي أمراض شبكية غير التهابية تتصف بتبدلات مترقية متعددة الأشكال أكثرهـا وراثية وغالباً تُصاب كلتا العينان .

البحث الأول

تنكس الشبكية الصباغي

Retinitis Pigmentosa

يُعد التهاب الشبكية الصباغي كمرض أسري وراثـي ينتقـل إمـا بصفـة مقهـورة على الصبغي الذاتي وهو الأكثر مصادفة أو ينتقل بصفة قاهرة أو بصفة مقهورة مرتبطة بالجنس وهو أندرها .

التشريح المرضي :

يحصل ضمور مـترق بالعصيـات ثـم تصـاب المخـاريط كمـا يحصـل تنـم ديقـي وتحصل في الابتيليوم الصباغي هجرة صباغية إلى الداخل وتنتشر حول الأوعية الشـبكية تتوضع في البدء في منطقة الاستواء ثم تنتشر إلى الأمام والخلف .

الأعراض والعلامات :

تبدأ الاضطرابات الوظيفيـة بشـكل مبكـر مـترق وأول مـا يشـكو المصـاب مـن عشاوة مع تضيق في الساحة البصرية تبدأ بعتمة حلقيـة مـع سـلامة المحيـط والمركـز ثـم تصاب الساحة المحيطية وتصبـح الرؤيـة أنبوبيـة (شـكل ١٠-٢٠) ، ثـم لا تلبـث أن تصل الاستحالة إلى مركز الشبكية وتتأثر الرؤية المركزية .

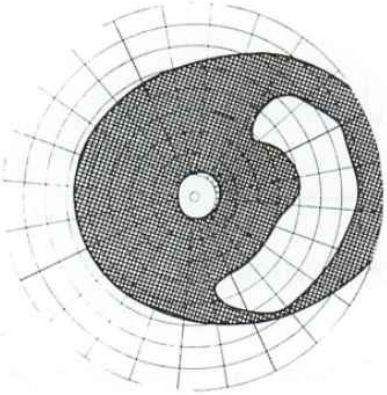

شكل (١٠-٢٠)
نقص الساحة البصرية (المنطقة المخططة)
في التهاب الشبكية الصباغي

يُشاهد لدى فحص قعر العين (شكل ١٠-٢١) :

١ - الشرايين دقيقة وخيطية .

٢ - الأصبغة الوصفية نجمية الشكل ، والتي تتشابك وتنتشر حول الأوعية الصغيرة .

٣ - حليمة العصب البصري ضامرة شاحبة صفراء تشبه الشاموا حدودها واضحة .

٤ - تخطيط الشبكية الكهربي يكون خامداً .

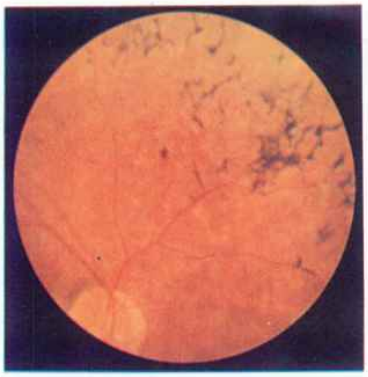

شكل (١٠-٢١) التهاب الشبكية الصباغي
الحليمة صفراء شاحبة شمعية ، الشرايين خيطية ،
توزع الصباغ بشكل نجمي القدرة البصرية ١٠/٦
عشاوة

وهناك شكل آخر هو التهاب الشبكية الصباغي دون صباغ حيث توجد جميع أعراض وعلامات التهاب الشبكية الصباغي وعلاماته لكن لا توجد الأصبغة الوصفية .

البحث الثاني

تنكس الشبكية المرتبط بمرض جهازي

نكتفي بذكر حالة واحدة تتعلق بإصابة الوريقة المتوسطة وهي الخطوط شبه

الوعائية Angioid streaks : تشاهد بإصابة الأنسجة المرنة وتترافق مع الورم الأصفر الموهم المطاط وتنجم عن تمزق غشاء بروك . لا تتظاهر الخطوط شبه الوعائية بأعراض وتكتشف صدفة لدى فحص قعر العين حيث نشاهد خطوطاً تشبه الأوردة لكنها أعمق تكون ثنائية الجانب تنشأ من حلقة حول الحليمة وتتوزع بشكل شعاعي وكل خط يتشعب إلى خطوط وتتفاغر مع بعضها بعضاً وغالباً لا تمتد أكثر من ٢-٣ أقطار حليمة . تبقى حليمة العصب البصري طبيعية وحدودها واضحة ولا تتأثر الرؤية إلاّ إذا مرَّ الخط تحت الحفيرة المركزية .

البحث الثالث

الاستحالات الشبكية المترافقة بخلل استقلابي

ونكتفي بذكر داء تاي ساكس وداء نايمن بك الأكثر مشاهدة .

آ - داء تاي ساكس أو العته العموي Tay - Sack's disease or amaurotic idiocy:
ينجم عن تراكم الشحوم المتراصة في الخلايا الدماغية والعقدية الشبكية . يُشاهد هذا الداء خلال السنة الأولى من العمر ، فبعد الشهر الرابع يظهر تراجع الوظائف الحركية : نقص مقوية مترافق مع فقد رؤية تام وينتهي الداء بالموت بحدود السنة الثالثة من العمر . يُلاحظ لدى فحص قعر العين :

١ - وذمة في القطب الخلفي .

٢ - اللطخة الصفراء حمراء كرزية .

يصيب هذا الداء الأطفال اليهود بخاصة اشكيناز أوروبا وينتقل بصفة مقهورة على الصبغي الذاتي هذا وإن التبدلات التي تحصل على الخمائر المصلية والسائل الدماغي الشوكي تميزه عن داء نايمن بك .

ب - داء نايمن بك Nimann - Pick disease : هو مرض نادر يظهر في الشهر الأول من العمر في كل النسيج الشبكي البطاني ويمكن للنسيج البارانشيمي لأكثر الأعضاء أن يندخل بمواد شحمية غير طبيعية كما تحدث ضخامة كبدية طحالية واستحالة دماغية مترقية وفقد الرؤية . ينتقل الداء بصفة مقهورة وهو مميز .

الفصل السابع

أمراض البقعة الصفراء

Macular Diseases

البحث الأول

اعتلال الشبكية المصلي المركزي

Central Serous Retinopathy

الأسباب :

السبب الحقيقي غير معروف . إصابة الذكور ضعف إصابة الإناث والسن المرجحة للإصابة بين ٢٥ و ٤٥ عاماً وتعد الشدة النفسية مؤهبة للإصابة .

الإمراض :

يعود العامل الرئيسي إلى خلل في غشاء بروك مع نفوذية مرضية في الأوعية الشعرية للمشيمية مما يؤدي إلى تجمع مصلي تحت الإبتيليوم الصباغي للشبكية في منطقة البقعة الصفراء مما يؤدي إلى تقببها وهذا يفسر تشوه أشكال المرئيات وتغير حجمها مع بقاء القدرة البصرية جيدة نسبياً وذلك لأن الشبكية الحسية تبقى ملتصقة بالإبتيليوم الصباغي وتتقبب معه مما يؤدي إلى مد بصر خفيف .

الأعراض والعلامات :

يشكو المريض من تشوه مفاجئ في أشكال المرئيات (شكل ١٠-٢٢-١) وتغير حجمها يترافق بتدني القدرة البصرية لبضعة أسطر فقط وظهور عتمة مركزية نسبية في الساحة البصرية ويظهر لدى المريض مد بصر خفيف (بين ٧٥ر٠ و ٢ كسيرة) بسبب تقبب الشبكية ويزول هذا المد بزوال الإصابة وقد يترافق المرض بخلل في المطابقة ورؤية الألوان .

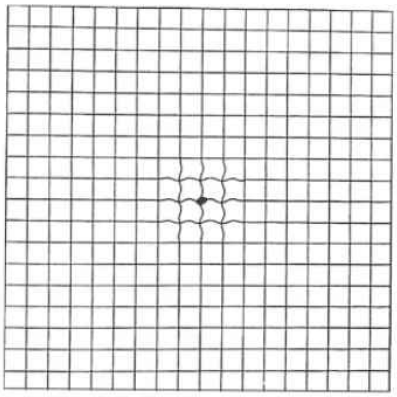



(١) (٢)

شكل (١٠-٢٢) اعتلال الشبكية المصلي المركزي :
منعكس ضوئي غير منتظم حول حواف التقبب الشبكي مع غياب منعكس البقعة . شبكة أمسلر تُظهر تشوه المرئيات لدى المريض حيث تظهر المربعات المركزية متعرجة

ولدى تنظير قعر العين (شكل ١٠-٢٢-٢) تلاحظ في المرحلة الباكرة غياب منعكس الحفيرة الضوئي مع تقبب وتغيم الشبكية في منطقة البقعة بقطر نصف إلى ٢ حليمة عصب بصري وتكون الأوعية الشبكية طبيعية ، إلا أنها تلتف عند حواف التقبب ، ويحدد حواف التقبب منعكس ضوئي غير منتظم . وفي المرحلة الثانية (بعد ٣ إلى ٤ أسابيع) نشاهد ترسبات بيضاء مصفرة دائرية في الشبكية المتوذمة . وفي المرحلة الأخيرة تزول الوذمة الشبكية وترتشف الترسبات فتعود القدرة البصرية وشكل المرئيات طبيعية وتزول العتمة المركزية .

التشخيص :

القصة ، الصورة السريرية ، ويساعد كثيراً على التشخيص تصوير قعر العين بالفلوريسئين حيث يظهر مكان خلل غشاء بروك ، والذي يحدث تسريباً مرضياً للملون (شكل ١٠-٢٣) .

العلاج :

تشفى الإصابة تلقائياً بعد عدة أسابيع أو أشهر ، إلا أنه من الممكن التسريع بالشفاء وذلك بإغلاق مكان الخلل في غشاء بروك (مكان التسريب على صور قعر

العين) بالتخثير الضوئي بالليزر .

الإنـذار :

جيد من ناحية الرؤية . إلا أن النكس كثير .

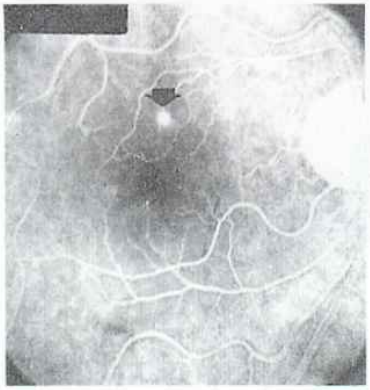

شكل (١٠-٢٣) صورة لقعر العين بعد حقن المريض بالفلوريسيئين في اعتلال الشبكية المصلي المركزي . تبدو منطقة تسريب الفلوريسيئين بشكل بقعة بيضاء وتبدو الأوعية ملتفة عند حواف التقبب

البحث الثاني

التنكسات الوراثية في البقعة الصفراء

Macular Hereditary Degenerations

تنتقل هذه التنكسات غالباً بصفة قاهرة .

آ - التنكس بشكل صفار البيض في البقعة (بيست) : Vitelliform Macular Degneration (Best)

يظهر التنكس في المرحلة المبكرة بشكل صفار بيض متوضع في منطقة البقعة وتكون القدرة البصرية في هذه المرحلة جيدة إلى طبيعية ومع تقدم الإصابة تصبح المحتويات المترسبة سائلة وتشكل سوية أفقية وأخيراً تنفجر الكيسة وفي مراحل متأخرة تصبح الإصابة ندبية (شكل ١٠-٢٤) وتشبه التنكس الشيخي النتحي في البقعة الصفراء .

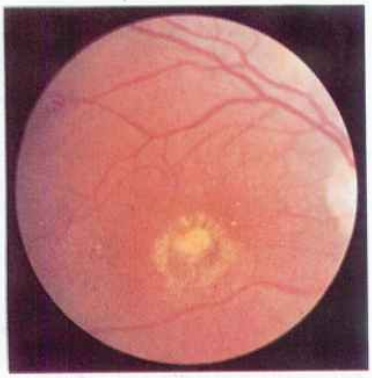

شكل (١٠-٢٤) استحالة بيست بشكل صفار البيض - طور التندب

يكون تخطيط الشبكية الكهربائي طبيعياً ، ولكن تخطيط العين الكهربائي ينخفض بشدة مما يدل على الإصابة العميقة للإبتيليوم الصباغي . من المحتمل أن الإصابة تترافق بتخزين الصباغ الأصفر في الإبتيليوم الصباغي .

ب – مرض ستارغاردت Stargardt's Disease :

تظهر في هذه الحالة منطقة ضمور محددة بشدة (شكل ١٠-٢٥) في البقعة الصفراء بشكل مبكر وتصبح القدرة البصرية منخفضة منذ العقد الأول أو الثاني ونرى لدى بعض هؤلاء المرضى بؤراً دائرية مصفرة في محيط الشبكية (الشبكية المنقطة) ويصبح تخطيط الشبكية الكهربائي لديهم خامداً .

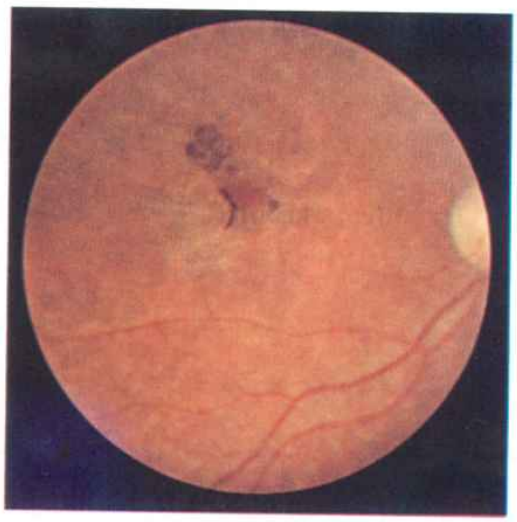

شكل (١٠-٢٥) استحالة ستارغاردت
منطقة ضمور في اللطخة الصفراء

البحث الثالث

الأجسام الهيالينية في غشاء بروك

Drusen of Bruch's membrane

تبدي تغيرات تنكسية تسبق تنكس البقعة الجاف الشيخي ، ولكنها قد تظهر

كمرض وراثي وتظهر عند هؤلاء المرضى في سن مبكرة (بين ٢٠ و ٣٠ سنة) وتدعى بتنكس دوين . ولدى تنظير قعر العين تبدو الأجسام الهيالينية كارتفاعات صغيرة في غشاء بروك دائرية الشكل بيضاء مصفرّة وتكون منتشرة في القطب الخلفي من قعر العين ويكون الإبتيليوم الصباغي فوقها ضامراً . تنخفض القدرة البصرية بشكل واضح فقط في العمر المتقدم . يبقى تخطيط الشبكية الكهربائي طبيعياً حين يصبح تخطيط العين الكهربائي تحت طبيعي .

البحث الرابع

التنكس الشيخي في البقعة الصفراء

Senile Macular Degeneration

تنكس البقعة الشيخي مرض شائع لدى الأشخاص المتقدمين في السن ، حيث يصاب ٥٠٪ من الأشخاص في نحو سن الثمانين بهذا المرض .

آ – تنكس البقعة الشيخي الجاف Dry form of S.M.D. :

يبدي تنظير قعر العين مناطق ضمور شاحبة في المركز ويغيب المنعكس الضوئي للحفيرة كما تتناوب مناطق متصبغة بشدة مع بؤر ضمور في الإبتيليوم الضباغي ونجد عدداً من الأجسام الهيالينية المتوضعة حول التنكس .

ب – التنكس الشيخي النتحي في البقعة الصفراء أو تنكس البقعة القرصي لِكونت يونيوس Wet form of S.M.D. Kuhnt-junius :

وتمثل هذه الحالة تغيراً شيخياً نتحياً مترقياً ومنمياً في البقعة الصفراء . ويوجد عادة منطقة توعي جديد تحت الشبكية عندما تعبر الأوعية المشيمية عبر نقص في غشاء بروك إلى المنطقة تحت الإبتيليوم الصباغي وتحت الشبكية وهذا يؤدي إلى انفصال نزفي للإبتيليوم الصباغي والشبكية ويشكو هؤلاء المرضى من نقص سريع في الرؤية المركزية وتشوه شكل المرئيات مع عتمة مركزية موافقة .

تنظير قعر العين :

تكون منطقة البقعة مرتفعة ويكون السائل تحت الشبكية في البداية مصلياً ثم

نزفياً ومع تعضي هذا النزف يصبح قاسياً ومشابهاً للورم ، لذلك تدعى أحياناً بالتنكس الورمي الكاذب وهناك عادةً نزوف في الإصابة وحولها (وهذا يساعد على تمييزه عن الورم القيتاميني الخبيث) وبعدها يصبح النسيج الندبي مشابهاً لقرص أبيض رمادي مساحته ١-٤ أقطار حليمة متوضع في المركز (شكل ١٠-٢٦) وتتغير الأوعية ، كما قد يتشكل اعتلال الشبكية الحلقي .



شكل (١٠-٢٦) الاستحالة القرصية أو الورمية الكاذبة في البقعة الصفراء (كونت يونيوس) ندبة كبيرة بيضاء متقببة تشمل اللطخة بشكل قرص ترتفع عليه الأوعية الشبكية

العلاج :

ليس هناك من علاج مؤثر في الشكل الجاف من تنكس اللطخة الشيخي أما في التنكس النتحي فيجب تطبيق التخثير الضوئي بالليزر على منطقة نمو الأوعية الجديدة ، ويجب إجراء ذلك قبل وصول الإصابة إلى الحفيرة المركزية في البقعة الصفراء .

البحث الخامس

وذمة البقعة الكيسية

Cystoid Macular Edema

تظهر وذمة البقعة الكيسية في الطبقة الضفيرية الخارجية في كثير من أمراض العين ، حيث يمكن مشاهدتها مثلاً في التهابات العنبة المزمنة ، كما أنها تشكل اختلاطاً شائعاً في الجراحة العينية كاستخراج الساد مثلاً . معظم هذه الحالات عابرة وتُشفى بشكل عفوي . إلا أنها أحياناً تتطور إلى تنكس لطخة كيسي حقيقي ، وفي هذه الحالات يكون تدني الرؤية دائماً ، كما أنها قد تسبب ثقبة البقعة الصفراء .

تشاهد وذمة البقعة الكيسية بشكل شائع في العيون المصابة بخثرة الوريد الشبكي

المركزي ، اعتلال الشبكية السكري ، التهاب الوريد الشبكي ، التهاب الشبكية الصباغي وغيرها .

البحث السادس

ثقبة البقعة الصفراء

Macular Hole

قد يكون سببها رضياً ، كما أنها قد تظهر في حسر البصر وانفصال الشبكية والأمراض الوعائية للشبكية أو كعلة خلقية ، كما أنها قد تحدث في وذمة البقعة الكيسية .

تنظير قعر العين :

نشاهد بقعة حمراء عوضاً عن الحفيرة المركزية في البقعة الصفراء وتبدو حواف هذه البقعة وكأنها مشدودة نحو الزجاجي (شكل ١٠-٢٧) .

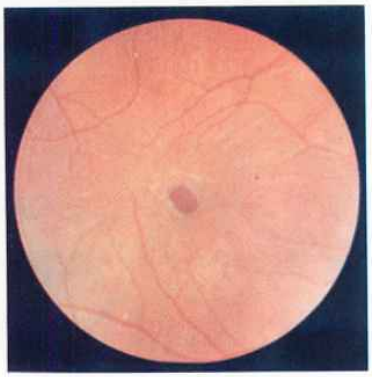

شكل (١٠-٢٧) ثقب في البقعة الصفراء إثر رض كليل على العين ، القدرة البصرية ٥ر١/١٠ عند هذا المريض

العلاج :

غير ممكن بسبب ضياع الحفيرة المركزية ونادراً ما يحدث انفصال شبكية ، أما في حال بداية حدوثه فنلجأ إلى التخثير الضوئي بالليزر على حواف التمزق أو بإجراء قطع زجاجي مع حقن غاز داخل العين.

البحث السابع

اعتلالات البقعة الثانوية

Secondary Maculopathies

قد تصاب البقعة عند تراكم بعض الأدوية وأهمها اعتلال البقعة عند استعمال

الكلوروكين (المستخدم لمعالجة أمراض النسيج الضام) لفترة طويلة ويدعى باعتلال البقعة لبول ، حيث تصبح الحفيرة المركزية متصبغة بشدة ومحاطة بحلقة من انعدام الصباغ والتي بدورها محاطة بحلقة صباغية وفي الأطوار الأخيرة يؤدي إلى تدهور شديد في الرؤية ولا يتراجع بإيقاف تعاطي الدواء .

الفصل الثامن

انفصـــال الشـــبكية

Retinal Detachment

هو انفصـال الشـبكية الحسـية عـن الإبتيليـوم الصبـاغي (الطبقـة الخارجيـة مـن الشبكية) ويشكل انفصال الشـبكية ١/٢ - ٢٪ مـن مجمـل الإصابـات العينيـة ويكـون ثنائي الجانب بنسبة تتراوح بين ١١ - ٢٥٪ .

التصنيف :

تقسم انفصالات الشبكية إلى قسمين رئيسين :

١ - انفصال شبكية مترافق بتمزق في الشبكية (بدئي) : قد يكون عفوياً أو رضيـاً ، وتغلب مشاهدته عند المتقدمين في العمر والحسيرين واللابللوريين .

٢ - انفصال شبكية غير مترافق بتمزق شبكي (جامد ، ثانوي) ويقسم بدوره إلى :

آ - شدي : وأهم أسبابه اعتلال الشبكية المنمي وجروح العين النافذة .

ب - نتحي : وأهم أسبابه أورام المشيمية والالتهابات الشبكية المشيمية .

البحث الأول

انفصال الشبكية البدئي

Regmatogenus Retinal Detachments

إمراض الإنفصال : يترافق انفصال الشبكية البدئي دائماً بثقب أو شـق شـبكي ويؤهب إلى حدوثه سببان رئيسيان :

١ - تميع الخلط الزجاجي وانفصاله الخلفي عن الشـبكية مع وجـود التصاقـات مرضية بين الزجاجي والشبكية .

٢ - وجود استحالات شبكية محيطية مؤهبة (وأهمها الاستحالات التشـبكية) حيث يتوضع ٩٠٪ من التمزقات الشبكية) .

تؤدي الاستحالات الشبكية المحيطية إلى ترقق الشبكية مع ظهور التصاقات زجاجية شبكية مرضية حولها وعند حدوث انفصال زجاجي خلفي بسبب تميعه ، فإن حركات العين السريعة (شكل ١٠-٢٨) تشد هذه الالتصاقات المرضية الشبكية فتؤدي إلى تمزقها (هذا الشد يفسر رؤية الشرر واللمعان عند المرضى) ومع حركات العين يتسرب سائل الزجاجي المتميع عبر الثقب الشبكي المتشكل فيؤدي إلى انفصالها عن الإبتيليوم الصباغي الذي يبقى ملتصقاً بالمشيمية وغالباً ما يكون تجمع السائل تحت الشبكي في البداية خفيفاً محيطياً (ندعو هذا الانفصال تحت سريري) ومع استمرار الحالة يتجمع السائل بشكل أكبر مشكلاً جيث الانفصال (ظهور الغلالة) الذي يمتد مع مرور الوقت ليشمل اللطخة الصفراء (تدني القدرة البصرية) وتكون الشبكية المنفصلة في البداية متحركة ويرتشف السائل تحت الشبكي أثناء النوم (تحسن القدرة البصرية عند الصباح) إلاّ أنها تصبح مع مرور الوقت عديمة الحركة وتبدأ بالتليف (تدني قدرة بصرية شديد وثابت) .

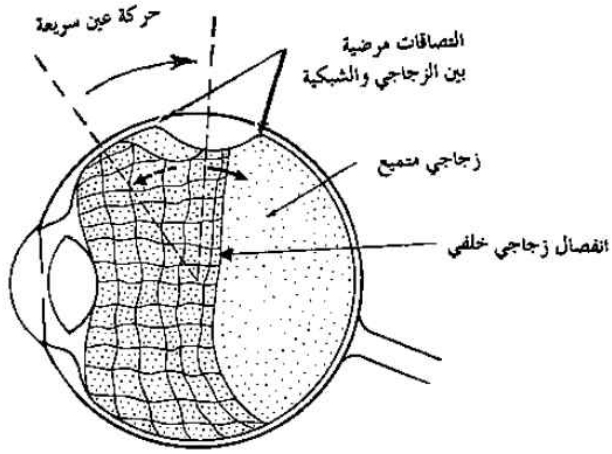

شكل (١٠-٢٨) آلية حدوث انفصال الشبكية

إن استحالات الشبكية وتميع الزجاجي تحدث في العيون الحسيرة بـ ١٠ إلى ١٥ سنة قبل حدوثها في العيون السديدة ويحدث انفصال الشبكية في العيون الحسيرة ٨ أضعاف حدوثه عند السديدين أو المديدين ، كما أن نسبة حدوث انفصال الشبكية في العيون اللابللورية تصل إلى ٤٪ أي أنها أكثر بـ ١٠٠ مرة من حدوثها في العيون التي لم يستخرج منها الجسم البللوري .

الصورة السريرية :

الأعراض :

يشكو المريض في البدء من ذباب طائر وشرر ولمعان لا يلبث أن يتلوهما بعد فترة ظهور غلالة في الساحة البصرية مقابل منطقة الانفصال . تزداد هذه الغلالة شيئاً فشيئاً خلال ساعات أو أيام وتتدنى الرؤية بشكل شديد ثم لا تلبث أن تتحسن قليلاً في الصباح وبعد الراحة المديدة لتعود فتتدنى الرؤية بعد الظهر وأثناء الحركة . ثم تتدنى الرؤية بشكل نهائي وثابت .

العلامات :

قد يترافق انفصال الشبكية بعلامات التهاب عنبة خفيف مع هبوط ضغط العين بنحو ٤ ملم زئبقي ولدى تنظير قعر العين نشاهد نقص واضح في شفوفية الشبكية المنفصلة يزداد مع الوقت فتصبح رمادية ، كما أن الأوعية فيها تصبح قاتمة ومتعرجة تنثني عند حافة جيب الإنفصال كما قد تظهر فيها تثنيات رمادية بيضاء وتظهر المشيمية من خلال منطقة الشق حمراء لماعة (شكل ١٠-٢٩) .

أشكال التمزقات الشبكية :

يشاهد الشق الشبكي بشكل رمحي أو نعل الفرس (شكل ١٠-٣٠) في ٦٠٪ من الحالات بينما نشاهد الثقوب الشبكية في ٣٠٪ منها ، أما انفكاك الشبكية عند منطقة ارتكازها في الدائرة المنشارية فيشكل ١٠٪ .

توضع التمزقات الشبكية :

تتوضع ٥٠٪ من التمزقات الشبكية في الربع العلوي الصدغي للشبكية و ٢٥٪ في الربع الصدغي السفلي و ٢٥٪ في النصف الأنفي ، وأحياناً نشاهد ثقبة البقعة الصفراء ، كما أنه ممكن وجود أكثر من شق شبكي واحد .

الساحة البصرية :

في بداية الانفصال نشاهد عتمة نسبية بشكل قطاع في الساحة المحيطية في الناحية المقابلة لجيب الانفصال وتزداد مع ازدياد حجمه .

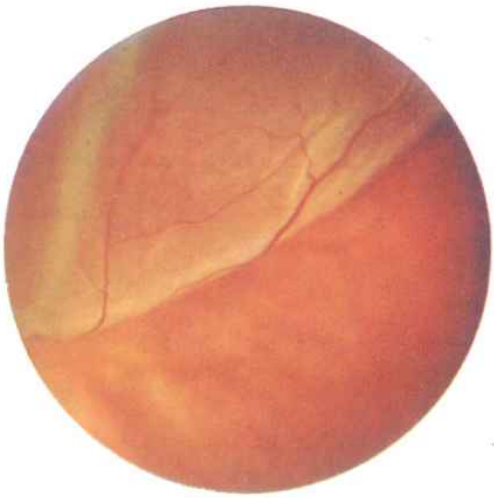

شكل (١٠-٢٩) انفصال شبكية

جيب انفصال في الشبكية من الناحية العلوية الوحشية وتبدو الشبكية غيمية متعرجة وتلتف عليها الأوعية وتصبح قاتمة

شكل (١٠-٣٠) شق شبكي

انفصال شبكية مع شق شبكي كبير بشكل نعل فرس وتظهر من خلاله المشيمية حمراء لماعة

التشخيص :

القصة (ذباب طائر ، شرر ، غلالة ، تدني قدرة بصرية مفاجئ غير مؤلم في عين واحدة) ، تنظير قعر العين ، الساحة البصرية ، وفي حال وجود كثافات في الأرساط الشفافة (ساد ، نزف) يفيد التشخيص بالأمواج فوق الصوتية .

التشخيص التفريقي :

الانفصال الثانوي ، الكيسات الشبكية ، انفصال المشيمية ويفيد التنوير عبر الصلبة ، التصوير بالأمواج فوق الصوتية وتصوير قعر العين بالفلوريسيئين في تأكيد التشخيص في الحالات المختلطة .

السير والإنذار :

يحدد شكل التمزق الشبكي وتوضعه سير المرض فمثلاً توضع شق شبكي في القسم العلوي الصدغي (الأكثر شيوعاً) يؤدي إلى تسرب السائل نحو الأسفل بسرعة فتنفصل البقعة الصفراء مما يؤدي إلى تدني قدرة بصرية شديد . أما في حالة توضع الشق الشبكي في القسم الأنفي فالالتصاق الجيد للشبكية بحواف حليمة العصب البصري يؤخر من امتداد الانفصال من الناحية الأنسية إلى البقعة . وتمر فترة طويلة على انفكاك وشقوق الشبكية في القسم السفلي قبل ظهور تدنٍ شديد في الرؤية . وللإنذار علاقة مباشرة بحجم الشق الشبكي وشكله والفترة الزمنية بين حدوث الانفصال وتشخيصه وعلاجه .

المعالجة :

لاتزال مبادئ غونان الثلاثة في معالجة انفصال الشبكية معتمدة في كل معالجة جراحية ، رغم مرور زمن طويل عليها وهذه المبادئ هي :

١ – تحديد أماكن الثقوب أو الشقوق الشبكية بدقة .

٢ – تحريض التهاب عقيم في المشيمية في المكان الذي يقابل هذه الشقوق الشبكية وذلك بوساطة الاستحرار أو التبريد أو الليزر .

٣ – جعل الشبكية في مكان الانفصال إلى أقرب ما يمكن إلى المشيمية .

ويتم تقريب الشبكية إلى المشيمية بطريقتين :

١ – **الحالات المبكرة** (البسيطة) حيث تكون الشبكية متحركة : نطبق ثني الصلبة والمشيمية مع الإبتيليوم الصباغي (في مكان موافق لمنطقة الشق الشبكي وذلك بخياطة حشوة أو طوق سيليكون) نحو الثقب الشبكي فتغلقه ويُرشف السائل تحت الشبكي تلقائياً في الحالات الباكرة جداً وإلاّ فنبزله وذلك بإجراء جرح صغير في الصلبة والمشيمية من الخارج فتعود الشبكية لمكانها .

٢ – **الحالات المتأخرة** (انعدام حركة الشبكية ، ظهور ثنيات فيها ، انكماشها) أو المترافقة بشق عرطل أو ثقب البقعة أو في انفصال الشبكية الشدي : حيث نجري أولاً قطعاً زجاجياً كي تصبح الشبكية متحركة ثم يزل السائل تحت الشبكي من الداخل عبر الثقب الشبكي وتوضع حشوة داخلية (فقاعة غاز كبيرة أو زيت السيليكون) تدفع الشبكية إلى مكانها ونجري بعدها تخثيراً ضوئياً بالليزر حول التمزقات الشبكية .

تصل نسبة نجاح العمل الجراحي إلى ٩٠٪ في الحالات المبكرة و ٥٠٪ في الحالات المتأخرة .

الوقاية :

١ – تدعيم الصلبة في حالة الحسر المترقي كي نوقف زيادة طول العين .

٢ – استخراج الساد خارج المحفظة .

٣ – التخثير الضوئي بالليزر حول الاستحالات أو التمزقات الشبكية المؤهبة لحدوث الإنفصال .

البحث الثاني

انفصال الشبكية الثانوي

Non-Regmatogenus Retinal Detachment

يُقسم انفصال الشبكية الثانوي أو اللاشقي إلى :

١ – انفصال شبكية شدي وأكثر أسبابه اعتلال الشبكية السكري المنمي المختلط وجروح العين النافذة حيث ينكمش الزجاجي ويتليف ويشكل شداً على الشبكية محدثاً الانفصال دون وجود تمزق شبكي ويتطور هذا الانفصال ببطء شديد قد يمتد سنوات عديدة لذلك يُعالج بعملية قطع الزجاجي وتحرير الشبكية من الشد فقط عندما يمتد الانفصال ليشمل البقعة الصفراء أو إذا هدد بذلك أو إذا اختلط بتمزق شبكي .

٢ – انفصال شبكية نتحي وأهم أسبابه أورام المشيمية أو الالتهابات الشبكية المشيمية (انظر باب العنبة) .

الفصل التاسع

أورام الشـــبكية

Tumours of the Retina

وتُقسم إلى أورام سليمة وأورام خبيثة :

البحث الأول

الأورام الســليمة

Beign Tumours

وتشمل الأكياس الشبكية والفاكوم أو البقع Phacoma = Patches فالأكياس هي انسلاخ الوريقة الداخلية للشبكية ، فقد يكون هذا الانسلاخ صغيراً وتسمى الاستحالة الكيسية الصغيرة Microcystic Degeneration ، وقد يكون الانسلاخ كبيراً بحيث يلتبس مع انفصال الشبكية وتسمى الاستحالة الكيسية الكبيرة Macrocystic ، وقد تكون الأكياس مكتسبة كما يحدث بعد الرضوض أو بعد انفصال قديم ، أو التهاب مشيمية وشبكية شديد ، أو الطفيليات .

أما الفاكوم فهي أورام سليمة ولادية أسرية ووراثية تصيب الجلد والجملة العصبية ، نذكر منها التصلب الأنبوبي لبورنفيل Bournville .

والداء العصبي الليفي لركلنغهاوزن Recklinghausen والأورام الوعائية Angiomatosis والأورام الشبكية الدماغية لفون هيبل لنداو Von hippel-Lindau والأورام الوعائية العينية السحائية الوجهية لسترج ويبركراب Sturge-Weber-Krabbe .

البحث الثاني

الأورام الخبيثة

Malignant Tumors

نذكر منها الورم الشبكي الجذعي Retinoblastoma وهو أشد خبثاً من الخلايا الشبكية Retinocytoma يصيب الأطفال بنسبة ١/٢٥٠٠٠ ويشاهد بنسبة ١٠٪ قبل السنة الأولى من العمر و ٧٥٪ بين السنتين الأولى والرابعة و ١٥٪ بين السنتين الرابعة والسابعة . يكون ثنائي الجانب بنسبة ٢٥ - ٣٠٪ ويكونان مستقلين تماماً عن بعضهما بعضاً وليسا انتقاليين من عين إلى أخرى . تصاب العين الثانية عادة بعد ستة أشهر ونادراً بعد السنتين .

يبدو أن الورم الشبكي الجذعي أسري ووراثي تنتقل المورثة بصفة قاهرة على الصبغي الذاتي بنفوذية ضعيفة فإذا كانت أول إصابة في الأسرة أمكن أن يشاهد بنسبة ١-٢٪ في الأخوة أو الأخوات وإذا ظهرت حالات أخرى في الأسرة فإن خطر المصادفة للورم تكون بنسبة ٥٥٪ حيث أن الوالدين يحملان للمورثة التي يبدو أنها قاهرة .

الأعراض والعلامات :

يكشف الورم في ٥٠٪ من الحالات لدى ملاحظة الأهل الحدقة البيضاء (عين القط Amaurotic Cat's Eye) (شكل ١٠-٣١) وفي ١٦٪ من الحالات تكشف لدى ظهور حَوَل على الغالب أنسي . وفي بعض الحالات يكون أول عرض هو انصباب دموي في البيت الأمامي أو ساد مع حَوَل أو ارتفاع توتر العين المؤلم مع كبر حجمها أو دونه . وإذا أهمل تطور الورم ضمن الأدوار الآتية :

١ - **دور البدء :** تبدو كتلة بيضاء في القطب الخلفي أو الربع العلوي متبارزة في الزجاجي عليها أوعية حديثة التشكل وقد تترافق بانفصال شبكية .

٢ - **دور ارتفاع توتر داخل العين :** يزداد حجم الورم حتى يمكن رؤيته بالمصباح الشقي فتبدو عقيدات على سطح الورم مع أوعية جديدة النشوء كما يظهر ضمور في القزحية مع عقيدات عليها ، وتصبح العين حمراء قاسية مؤلمة وقد يزداد حجمها .

٣ – **دور الانتشار** : ينتشر الورم إلى خارج العين فينتقل إلى الدماغ عن طريق العصب البصري وإلى الملتحمة والعضلات والأجفان عن طريق الأوعية (الشرايين الهدبية والأوردة الشلالية) وفي هذه المرحلة تتضخم العقد الرقبية وأمام الأذن وعقد المنصف وتتعمم الانتقالات ويموت المريض بالدنف السرطاني .

شكل (١٠-٣١) الورم الجذعي الشبكي

المنعكس أصفر مبيّض (الحدقة البيضاء) في العين اليمنى وتبدو الحدقة متسعة وغير متفاعلة للضوء

(عين القط العمياء) طفلة ٨ أشهر

التشخيص :

يجب تفريق الورم الشبكي الجذعي عن الورم الدبقي الكاذب الذي يُشاهد في التهاب العين حيث تلاحظ علامات التهاب في القميص الوعائي وكذلك عن التهاب الشبكي النتحي الذي يندر قبل السنة الرابعة .

المعالجة :

هي الاستئصال المبكر للعين (شكل ١٠-٣٢) مع قطع العصب البصري قرب الثقبة البصرية كما يجري تفريغ الحجاج إذا انتشر الورم مع تطبيق معالجة شعاعية وكيماوية .

أماإذا كانت الإصابة بالعينين فتستأصل العين الأكثر إصابة مع معالجة محافظة للعين الثانية ، إذا كان الورم لا يشمل أكثر من ثلث سطح الشبكة (فيطبق التخثير الضوئي أو يزرع قرص من الكوبالت المشع مقابل الورم أو بتطبيق معالجة شعاعية مع معالجة كيماوية) . أما إذا كان الورم في العين الثانية كبيراً يتجاوز ثلث الشبكية فيجب الاستئصال بعد إفهام الأهل خطورة المحافظة على هذه العين .

ب – بعد وضع عين اصطناعية (زجاجية) . أ – طفلة بعد استئصال ورم شبكي جذعي .

شكل (١٠–٣٢)

الباب الحادي عشر

أمراض العصب البصري

الفصل الأول

لمحة تشريحية فيزيولوجية للطريق البصري

يمكن تقسيم الطريق البصري إلى خمسة أجزاء :

١ – العصب البصري Optic Nerve .

٢ – التصالبة (التصالب البصري Chiasm) .

٣ – السبيل البصري Optic Tract .

٤ – الأجسام الركيبية الوحشيةLateral Geniculate Bodies

٥ – الشع البصري (التشععات البصرية Optic Radiations) والمركز البصري .

العصب البصري Optic Nerve : وهو الزوج القحفي الثاني ويتكون من محاوير (محاور) الخلايا العقدية في الشبكية التي تتجمع في حليمة العصب البصري في حزم منفصلة ، وتمر عبر الصفيحة المصفوية (الصفيحة المثقبة) Lamina Cribrosa من كرة العين.

أهم الحزم التي تمر عبر حليمة العصب البصري هي الآتية من البقعة الصفراء (اللطخة الصفراء) Macula حيث تمر عبرالحافة الصدغية للحليمة ، في حين تمر ألياف العصب البصري الآتية من القسم الأنسي من الشبكية عبر الجزء الأنسي من حليمة العصب البصري ، وتتوضع الألياف الآتية من الأقسام المحيطية من الشبكية أعلى الحزمة الآتية من البقعة الصفراء (اللطخة الصفراء) وأسفلها وتبقى هكذا في القسم الأمامي من العصب البصري داخل الحجاج ، وفي القسم الخلفي من العصب البصري فإن الحزم الآتية من اللطخة الصفراء تصبح في المركز وتحيط بها الحزم الآتية من محيط الشبكية ، ثم يمر العصب البصري عبر النفق البصري (القناة البصرية) Optic Canal ليخرج إلى جوف القحف.

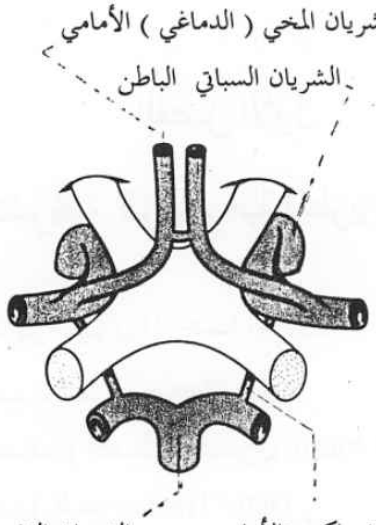

شكل (١١-١) العصب البصري والتصالبة البصرية

يأخذ العصب البصري في الحجاج شكل حرف (S) وهذا يحميه من التمطط عند حركة العينين . يتعرض العصب البصري أثناء مروره في الحجاج للانضغاط عند مروره عبر الصفيحة المثقبة وعبر النفق البصري (القناة البصرية) ، كما يتعرض للانتانات المنتقلة من الخلايا الغربالية في التهاب الجيوب ، ويتأثر بأورامها كذلك.

يمكن تقسيم العصب البصري إلى الأجزاء التالية : داخل العين ، داخل الحجاج، داخل النفق البصري ، داخل القحف . يبلغ طول العصب البصري ٤٤ - ٤٥مم وسطيا ، ويبلغ طول الجزء داخل الحجاج ٣٥ مم ، وهو محاط بثلاثة أغمدة هي امتداد مباشر للسحايا.

التصالبة البصرية (التصالب البصري) Chiasm : تنقسم ألياف العصب البصري إلى جزئين في التصالب : الألياف غير المصالبة وهي الآتية من النصف الصدغي من الشبكية ، والألياف المصالبة وهي الآتية من النصف الأنسي من الشبكية (الشكل ١١-١) .

السبيل البصري Optic Tract : وهو يبدأ من التصالبة وينتهي في الأجسام الركبية الوحشية ، ويحوي السبيل البصري الأيمن الألياف غير المصالبة الآتية من النصف

الصدغي من شبكية العين اليمنى بالإضافة إلى الألياف المصالبة الآتية من النصف الأنسي من شبكية العين اليسرى ، ويحوي السبيل الأيسر ما يقابل محتوى السبيل اليمن ، أي الألياف غير المصالبة الآتية من النصف الصدغي لشبكية العين اليسرى ، والألياف المصالبة الآتية من القسم الأنسي من شبكية العين اليمنى .

الأجسام الركبية الوحشية Laterl Geniculate Bodies : وفيها ينتهي العصبون المحيطي ويبدأ العصبون المركزي في الطريق البصري ، وهو يمتد مشكلا **الشع البصري** (التشععات البصرية) الذي ينتهي في المراكز البصرية في القسم الأنسي من الفص القذالي (القفوي) في قشر الدماغ.

الفصل الثاني

الشذوذات الولادية في حليمة العصب البصري

Congenital Abnormalities of the Optic Nerve Disc

وهي قليلة الحدوث ومن أهمها :

ثلامة حليمة العصب البصري Coloboma of the Optic Disc :

هي مرتبطة بعدم انغلاق الشق الجنيني أو انغلاقه الجزئي حيث يظهر العرف السفلي (الهلال السفلي) Inferior Crest ويكون بلون شاحب ويترافق باللابؤرية (حرج البصر) ومد البصر ، وثلامة (نقص) المشيمية والشبكية والقزحية وشذوذات ولادية أخرى.

بقاء غمد النخاعين :

يتوقف غمد النخاعين في الحالة الطبيعية عند الصفيحة المصفوية (الصفيحة المثقبة) إلا أنه يجتازها في بعض الحالات ليصل إلى حليمة العصب البصري بشكل قطاع أبيض اللون ، (الشكل ١١-٢) وقد يمتد إلى الشبكية بشكل قطاع أبيض واضح الحدود ، لا يؤثر في القدرة البصرية لكنه قد يؤدي إلى اتساع البقعة العمياء .

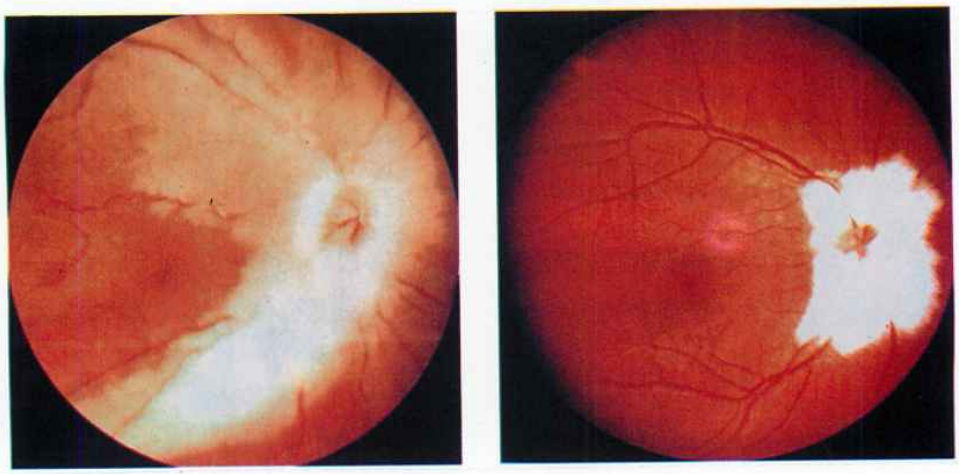

شكل (١١- ٢) بقاء غمد النخاعين

الفصل الثالث

أمراض العصب البصري

وتشمل الأمراض الالتهابية والوذمة الركودية في العصب البصري ، وضمور العصب البصري وحوادث نقص التروية في العصب البصري والبراريق (الأجسام الهياليينية على حليمة العصب البضري) وغيرها.

البحث الأول

الأمراض الالتهابية في العصب البصري

يمكن للتفاعلات الالتهابية أن تتوضع في سويات مختلفة من العصب البصري ، فإذا أصاب الالتهاب العصب البصري في الجزء الموجود داخل العين سمي التهاب حليمة العصب البصري Papillitis وإذا توضع خلف كرة العين سمي التهاب العصب البصري خلف البصلة (خلف المقلة) Retrobulbar neuritis .

آ – التهاب حليمة العصب البصري Papillitis :

السببيات (الآلية الأمراضية) في التهاب العصب البصري : يجب في كل حالة من التهاب العصب البصري إجراء دراسة دقيقة للمريض لاستيضاح الأسباب الممرضة، ويمكن تقسيم الحالات التي قد تسبب المرض إلى خمس فئات :

أولا : الأمراض الالتهابية في الدماغ والسحايا والتصلب المتعدد (التصلب اللويحي) .

ثانيا : الأمراض الالتهابية في كرة العين والحجاج.

ثالثا : أمراض الأنف والأذن والحنجرة وأمراض الأسنان .

رابعا : الانتانات الحادة والمزمنة.

خامسا : الأمراض العامة الانسمامية (الغطش السمي) والأرجية.

سادسا : الحالات مجهولة السبب.

يكون التهاب العصب البصري غالبا وحيد الجانب ، في حين قد يكون ثنائي الجانب في التهابات الدماغ والسحايا .

يشكو المصاب من نقص شديد في الرؤية يتطور بسرعة ليبلغ ذروته في نهاية الأسبوع الثاني ، ويظهر الألم عند تحريك المقلة وبالضغط على كرة العين مع عتمة مركزية وتضيق في الساحة البصرية واضطراب في تمييز الألوان . يبدي قعر العين عدم وضوح حواف حليمة العصب البصري وفرط تبيغها الذي يتجلى بميل لونها للاحمرار واحتقان أوردتها ، ومع تطور الالتهاب يظهر توذم في الحليمة ، (الشكل ١١-٣) ، حيث يزداد حجمها وتتبارز إلى الأمام في الجسم الزجاجي ، ويغيب التقعير الفيزيولوجي ويؤدي التوذم إلى احتقان في الشريان الشبكي المركزي وتعرج الوريد الشبكي المركزي واحتقانه الشديد ، وعندما يصل الالتهاب إلى ذروته قد تظهر نزوف على حليمة العصب البصري أو حولها بالإضافة إلى امحاء حواف الحليمة الكامل .

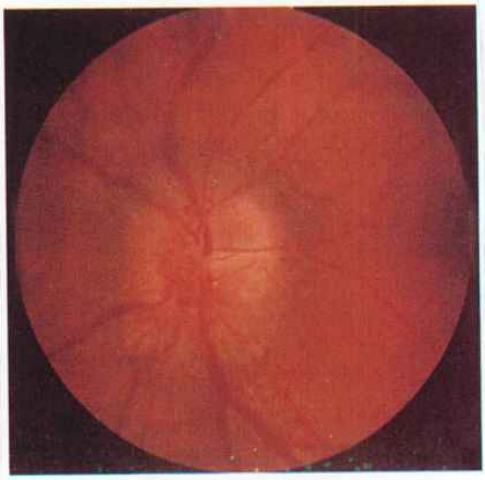

شكل (١١-٣) التهاب حليمة العصب البصري

يختلف مسار الحالة بحسب شدتها ، ففي حين تتراجع الحالات الخفيفة بسرعة ، ويستعيد العصب البصري منظره الطبيعي بعد العلاج ، تبقى الحالات الشديدة مدة طويلة رغم العلاج ، وتترك بعده ضمورا في العصب البصري مع تدن شديد ثابت في

القدرة البصرية وتضيق الساحة البصرية .

يدخل في التشخيص التفريقي الحالات التالية :

أولا : التهاب العصب البصري الكاذب (الأجسام الهيالينية على حليمة العصب البصري ، مد البصر، بقاء غمد النخاعين) .

ثانيا : إقفار (نقص التروية) في حليمة العصب البصري .

ثالثا : الوذمة الركودية في العصب البصري .

العلاج : يحتاج المصابون بالتهاب العصب البصري إلى علاج سريع ، ويمكن تقسيم العلاج إلى مرحلتين :

أولا : قبل اتضاح السبب الممرض.

ثانيا : بعد اتضاح السبب الممرض.

في المرحلة الأولى يحتاج المريض إلى مضادات الالتهاب والحساسية (الصادات الحيوية والكورتيكوستيروئيدات بالطريق العام وحقنا جانب أو خلف المقلة) ، الفيتامينات (B12, B6, B1 , C) ومرشفات الوذمة ، وبعد اتضاح العامل الممرض يعطى العلاج حسب السبب .

ب - التهاب العصب البصري خلف المقلة Retrobulbar neutritis :

الآلية الأمراضية : يتوضع الالتهاب في هذه الحالة على امتداد العصب البصري، وهي تظهر في المراحل المتأخرة فقط عندما يمتد الضمور إلى الحليمة فتبدو شاحبة مع تضيق أوعيتها .

يحدث التهاب العصب البصري خلف المقلة بسبب التهاب السحايا ، التصلب المتعدد ، التهاب الدماغ ، الانسمامات العامة بما فيها الانسمام بالكحول والتبغ ، الأمراض بالحمات الراشحة ، التهابات الجيوب الأنفية ، الرضوض وسواها. وبخاصة في بعض الأمراض الاستحالية الارثية كداء ليبر.

إن غياب التبدلات على قعر العين يجعل التشخيص يعتمد بشكل أساسي على التبدلات في وظيفة العين : انخفاض القدرة الابصارية (القدرة البصرية) والعتمة المركزية وتضيق الساحة البصرية المحيطي خاصة للونين الأحمر والأخضر ، وسبب هذه التبدلات

هو إصابة ألياف العصب البصري الآتية من البقعة الشبكية (اللطخة الصفراء) ، وفي بعض الحالات يلاحظ الألم عند تحريك المقلة . ويمكن تمييز شكلين من الداء بحسب مساره فهناك الالتهاب الحاد والمزمن ، ويتميز الأول بالبدء السريع والهبوط الحاد في القدرة البصرية ، وكثيرا ما تظهر آلام في عمق الحجاج عند تحريك كرة العين . في حين يكون البدء وتراجع الأعراض بطيئين في الشكل الثاني ، والإنذار أسوأ في الشكل المزمن منه في الحاد بسبب إصابة حزمة ألياف العصب البصري الصادرة عن البقعة الشبكية .

العلاج : يتم حسب العامل المسبب ووفق المبادئ نفسها المتبعة في التهاب حليمة العصب البصري .

ويجب التوقف قليلاً عند أحد أشكال التهاب العصب البصري وهو التهاب العصب البصري بتأثير بعض المواد السامة مثل الديجيتال ، كلورتيازيد ، وبعض أدوية الصرع مثل التريديون Tridione ستربتومايسين كلورانفنكول ، السلفوناميدات D L Penicilamine المستعمل في داء ويلسون ، التبغ والكحول خاصة الكحول الميتيلي ، ويمكن أن يحدث التهاب العصب البصري بسبب الحساسية للدغ الحشرات وبعض الأطعمة . وفي جميع هذه الحالات تنخفض القدرة الإبصارية بشدة وسرعة ، وترى حليمة العصب البصري مفرطة التبيغ ، وأحيانا تشاهد وذمة في الحليمة ، وبعد شهرين يظهر ضمور العصب البصري ، والعلاج هو ايقاف تناول التبغ والكحول والأدوية المسببة ، وإعطاء الكورتيكوستيروئيدات ، ولكن الانذار يظل سيئا في الحالات الشديدة.

البحث الثاني

الوذمة الركودية في العصب البصري

Stastic Edema of the Optic Nerve

الآلية الإمراضية :

تحدث الوذمة الركودية في العصب البصري بسبب ارتفاع التوتر داخل القحف، وبحسب النظرية الاحتباسية يوجد نضح للسوائل من العين إلى البطين الثالث

عبر أغماد العصب البصري ، وعند ارتفاع الضغط القحفي (التوتر داخل القحف) أو انضغاط العصب البصري تحدث إعاقة لنضح السوائل مما يؤدي إلى توذم الحليمة الركودي ، وهكذا يمكن أن يحدث الداء بسبب أورام وخراجات الدماغ ، التهاب السحايا ، رضوض الجمجمة ، أمهات الدم في الدماغ، الأورام الضاغطة على العصب البصري في الحجاج ، أمراض الكبد والدم والإنسمام المزمن بالرصاص وسواها.

الأعراض :

قد تكون قليلة أو معدومة حيث نادرا ما يشكو المرضى من تشوش الرؤية كما هو في التهاب العصب البصري ، بل قد يلاحظون تشوشات عابرة في الرؤية تدوم ثوان، أو فقد الرؤية المؤقت الذي يزول تلقائيا ، والأكثر شيوعا هو الشكوى من الصداع فقط.

يبدي قاع العين صورة نموذجية ، (الشكل ١١-٤) ، فحليمة العصب البصري متوذمة متضخمة متبارزة إلى الأمام حوافها غير واضحة تنحني الأوعية فوقها مشكلة انثناءً واضحاً ، تكون الأوردة متسعة متعرجة في حين قد تبدو الشرايين متضيقة ، لون الحليمة رمادي - زهري ، وقد يكون مائلا إلى الإحمرار ، وفي الحالات الشديدة تظهر نزوف على الحليمة وحولها ، مع وذمة في الشبكية تغطي بعض الأوعية ،ويشكل التشخيص التفريقي بينها وبين التهاب حليمة العصب البصري صعوبة في بعض الأحيان وبخاصة في المراحل الأولى، (الجدول ١) ، ففي الحالتين يزداد حجم الحليمة وتتبارز في الزجاجي وتنمحي حوافها ويمكن ظهور النزف.

الجدول (١) التشخيص التفريقي في وذمات حليمة العصب البصري

	نقص الرؤية	ثنائية الجانب
الوذمة الالتهابية في حليمة العصب البصري	سريع الظهور	غالباً وحيد الجانب
الوذمة الركودية في العصب البصري	يظهر متأخراً بعد بدء ضمور العصب البصري	غالباً ثنائي الجانب
التهاب العصب البصري الاقفاري	مفاجئ	عادة وحيد الجانب

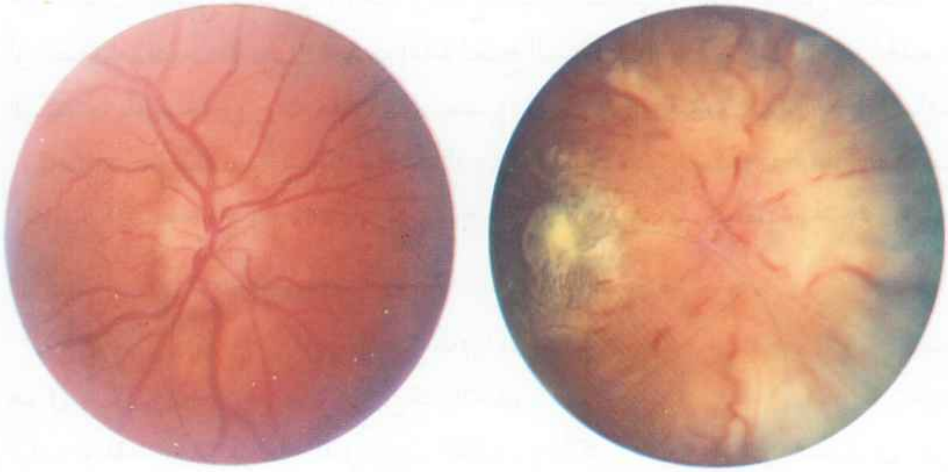

شكل (١١-٤) وذمة ركودية في العصب البصري

وتقدم دراسة الوظائف البصرية معطيات مهمة في التفريق ، ففي الوذمة الالتهابية تهبط القدرة البصرية بسرعة وتظهر عتمة مركزية في الساحة البصرية ، ويضطرب تمييز الألوان ، أما في الوذمة الركودية فتبقى القدرة البصرية دون تبدل لمدة طويلة قبل ظهور ضمور العصب البصري .

وفي حالات الوذمة الركودية نبحث عن العلامات والأعراض العصبية التي ترافق الآفات المسببة في الدماغ ، ويدرس ضغط السائل الدماغي الشوكي وتركيبه ، بالإضافة إلى الاستقصاءات الشعاعية ، بخاصة التصوير الطبقي المحوري والرنين المغناطيسي ، وعندما تتوضع الكتل الضاغطة على مستوى التصالبة (التصالب البصري) ، أو بعده في الطريق البصري تظهر عتمات نصفية مميزة على الساحة الابصارية.

يؤدي استمرار وذمة العصب البصري لمدة طويلة إلى تدني الوظائف البصرية بسبب انضغاط ألياف العصب البصري وظهور ضمور العصب البصري.

العلاج : يوجه إلى العامل المسبب ، وبعد إزالته باكرا ما أمكن قد تعود صورة قعر العين إلى طبيعتها بعد فترة ٢-٣ أسابيع ، وقد تمتد حتى ١-٢ شهرا إذا لم يظهر ضمور العصب البصري .

البحث الثالث

التهاب العصب البصري الاقفاري (بنقص التروية)

Ischemic Optic neuritis

يعود السبب إلى اضطراب الدوران الدموي في الأوعية المغذية للعصب البصري، وهو يحدث لدى مرضى بين ٤٥-٦٥ سنة من العمر ، يتميز بالبدء المفاجئ، حيث تفقد الرؤية بضياع قطاع من الساحة البصرية ، ويظهر المرض بشكل خاص لدى المسنين الذين يعانون فرط الضغط الشرياني وتصلب الشرايين ، ويظهر كذلك مرتبطاً بالتهاب الشرايين كالتهاب الشريان الصدغي .

يظهر فحص قاع العين توذم حليمة العصب البصري وتبارزها في الزجاجي مع عدم وضوح حوافها ، (الشكل ١١-٥) ، ويمكن ان ترى بعض النزوف حولها ويمكن تمييزه عن التهاب العصب البصري بشحوب الحليمة وتضيق لمعة الشرايين وعدم انتظامها. أما فحص الساحة الإبصارية فيقدم معلومات مهمة حيث تظهر عتمة نصفية علوية أو سفلية في نقص التروية . وتفيد القصة المرضية في التفريق حيث يكون البدء سريعا في التهاب العصب البصري خلال يوم أو بضعة ايام ، ومفاجئا في حوادث نقص تروية العصب البصري.

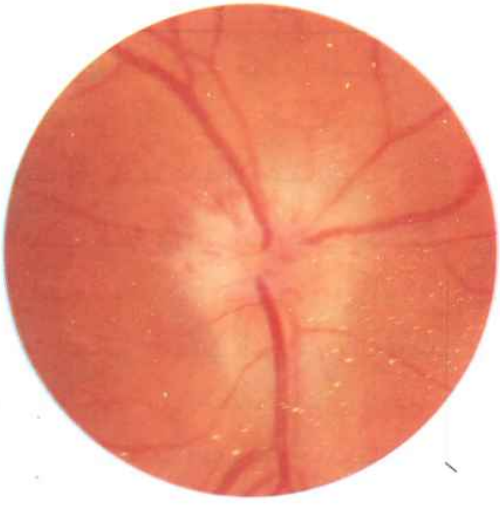

شكل (١١-٥) التهاب العصب البصري الاقفاري

العلاج : مماثل للعلاج في انسداد الشريان الشبكي المركزي (موسعات الأوعية والفيتامينات) ويكون الإنذار سيئا رغم العلاج.

البحث الرابع

ضمور العصب البصري

Optic Nerve Atrophy

يحدث ضمور العصب البصري إثر العديد من الأمراض بسبب الالتهاب أو الوذمة أو الانضغاط أو الرضوض أو التنكس في الياف العصب البصري أو الأوعية الدموية المغذية لها . وقد يحدث الضمور في كثير من الأحيان بسبب إصابة الجملة العصبية المركزية بالأورام أو الخراجات أو التهاب الدماغ أو الزهري أو التصلب المتعدد أو الانسمامات كالانسمام بالكحول الميتيلي أو سواها . ويمكن أن يظهر الضمور إثر التهاب العصب البصري او الوذمة الركودية أو التهاب العصب البصري الاقفاري أو فرط ضغط الدم أو التبدلات التصلبية في الأوعية الدموية ، وقد يحدث الضمور بسبب الانسمام بالكينين اثناء العلاج في التهاب المفاصل الرثواني. ويحدث كذلك في حالات نقص الفيتامينات والعوز الغذائي الشديد والتهابات العنبة والتهاب الشبكية الصباغي.

تتجلى الصورة السريرية بشحوب حليمة العصب البصري وتضيق أوعيتها الشديد ، وعندما يصل الضمور إلى ذروته تصبح الحليمة بيضاء اللون مائلة إلى الرمادي أو الزرقة ، حيث يقل فيها عدد الأوعية الدقيقة (الشكل ١١-٦) .

يقسم ضمور العصب البصري إلى بدئي (بسيط) وثانوي . في الضمور البدئي تكون حواف الحليمة واضحة ومحددة أكثر مما هو في الحالة الطبيعية . أما في الضمور الثانوي الذي يحدث بعد التهاب العصب البصري والوذمة الركودية ونقص التروية فإن الحواف تكون غير واضحة ، وفي الضمور التالي للوذمة الركودية لا نلاحظ امحاء حواف حليمة العصب البصري فقط ، بل كبر حجمها وتبارزها بعض الشيء وتعرج الأوعية.

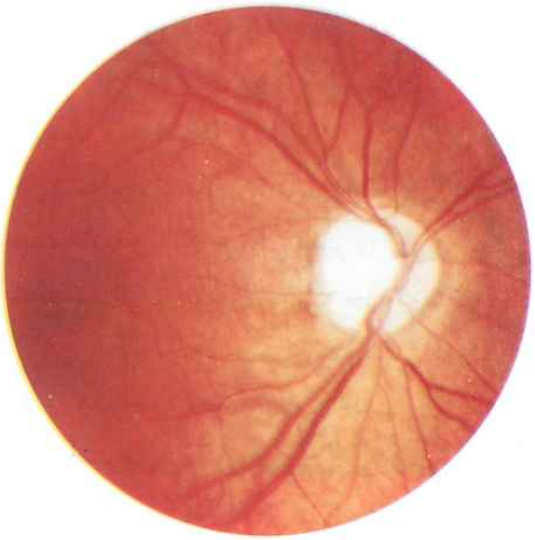

شكل (١١-٦) ضمور حليمة العصب البصري

تظهر بعض الصعوبات عند تشخيص ضمور العصب البصري في مراحله الباكرة حيث يظهر شحوب خفيف في أحد أقسام العصب البصري وأحيانا الجانب الصدغي منه مما يشير إلى إصابة حزم ألياف العصب البصري الواردة من البقعة الصفراء، وهنا يكون من الهام تخطيط الكمونات المحرضة بصريا (VEP) الذي يتأثر بشدة، فيميل المخطط إلى الخمود بحسب شدة الإصابة ، ويجب أن نشير هنا إلى أن القدرة البصرية لاتتأثر في جميع حالات ضمور العصب البصري ، فأحيانا لاتتأثر القدرة البصرية رغم تبدل واضح في لون الحليمة ، في حين قد تنخفض القدرة البصرية وتتضيق الساحة البصرية بوجود تبدل لايذكر في حليمة العصب البصري . إن تبدل القدرة البصرية لايحدث إلا إذا أصيبت حزمة الياف العصب البصري الواردة من اللطخة الصفراء . وهكذا فرغم إصابة الحزم الواردة من المحيط ، وتبدل لون الحليمة، الشديد فإن القدرة البصرية قد تبقى دون تبدل او تنخفض بشكل خفيف .

يقدم فحص الساحة البصرية عونا كبيرا في التشخيص ، ففي حين تظهر عتمة مركزية في ضمور العصب البصري المترافق بإصابة حزم ألياف العصب البصري الواردة من البقعة الصفراء ، فإن الضمور الذي يصيب الألياف الآتية من محيط الشبكية يؤدي

إلى تضيق في الساحة البصرية ، أما إذا كانت الإصابة على مستوى التصالبة (التصالب البصري) كما في أورام النخامة فتظهر العتمات النصفية الصدغية ثنائية الجانب ، وذلك بسبب تأذي الألياف الآتية من القسم الأنسي من الشبكية في كل عين عند التقائها في التصالب ،(الشكل (١١-٧) ، في حين لا تتأثر الألياف الآتية من النصف الصدغي من الشبكية لأنها تمر من القسم المحيطي في التصالبة بعيدا عن الغدة النخامية . أما إذا توضعت الأذية في الدماغ على مستوى الطريق البصري بعد التصالب البصري وجدنا عتمات نصفية يمنى أو يسرى بحسب جهة الإصابة ، فإذا كانت الإصابة في نصف الكرة الدماغية الأيمن ، كانت العتمة يسرى والعكس بالعكس ، وذلك لأن ألياف العصب البصري المتأذية في هذه الحالة تكون آتية من الجانب الأيمن في شبكية كل عين وهي المسؤولة عن القسم الأيسر من الساحة البصرية في كل عين .

يمكن الاعتماد على فحص رؤية اللون حيث يتبين ارتفاع عتبة الحس للونين الأحمر والأخضر ، ويقدم تصوير الشبكية بالفلوريسين معلومات قيمة ، خاصة في الحالات الباكرة.

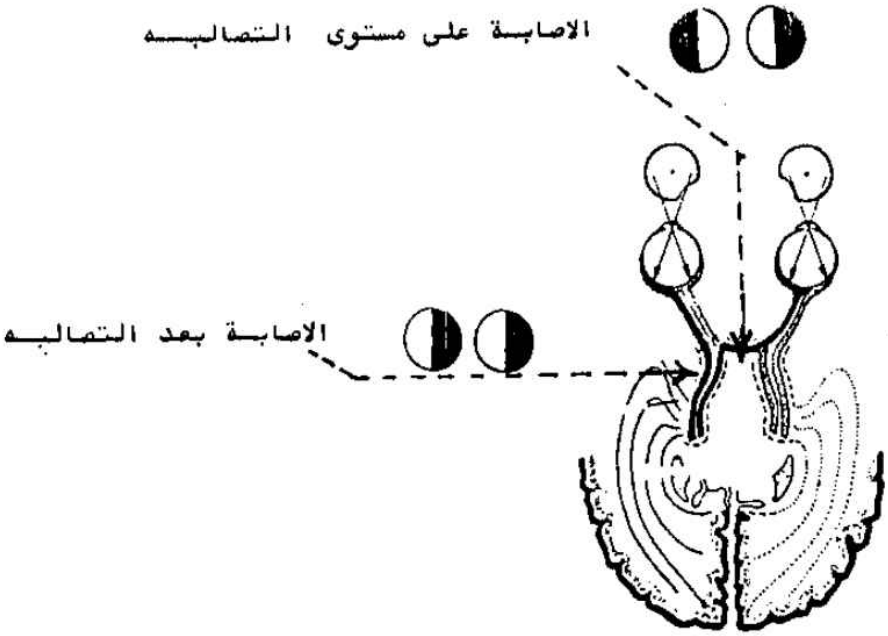

شكل (١١-٧) تبدلات الساحة البصرية حسب موضع الإصابة في الطريق البصري

يوجد شكل خاص من أشكال الضمور البدئي وهو الوراثي أو ضمور ليبر المرتبط بالجنس. يصيب المرض أفراد الأسرة من الذكور عادة في عمر ١٣-٢٨ سنة ، ويندر أن تصاب الفتيات . والوراثة مرتبطة بالصبغي (X) ، وفي الصورة السريرية النموذجية ، يظهر تدن في القدرة البصرية في العينين خلال بضعة أيام ، وتكون حالة المريض العامة حسنة ، يشكو المريض من صداع ، ويظهر في البدء فرط تبيغ خفيف في حليمة العصب البصري مع تغيم حوافها .

تُظهر دراسة الساحة البصرية وجود عتمة مركزية مطلقة للون الأبيض ، في حين تبقى حدود الساحة البصرية المحيطية ضمن الحدود الطبيعية . وبعد ذلك يأخذ ضمور العصب البصري بالظهور تدريجيا فتشحب بخاصة من الجانب الصدغي وتصبح ذات مظهر شمعي.

أما الضمور البدئي البسيط في العصب البصري فيشاهد بكثرة في الزهري ، وهو يترافق بتضيق الساحة البصرية بخاصة للونين الأحمر والأخضر ، وانخفاض القدرة البصرية ، ويكون ثنائي الجانب عادة ، ويصادف لدى مرضى في أواسط العمر ، ومن المميز له عدم تفاعل الحدقتين وشكلهما غير المنتظم ، ويكون الإنذار سيئاً وينتهي المرض بالعمى .

العلاج : يكون العلاج في ضمور العصب البصري صعباً ومعقداً ، وذلك بسبب عدم قابلية النسيج العصبي للتجدد والترمم بعد تموته ، ولذلك تعتمد النتائج بشدة على مقدار النسيج العصبي الذي لم يتموت بعد أو الواقع في مرحلة قرب التموت ، وهنا يقدم تخطيط الكمونات المحرضة (V E P) خدمة هامة بالنسبة لإنذار العلاج ، فالمخطط الخامد تماما يعني أن جدوى العلاج تكون محدودة بشدة .

أما وجود بعض الفعالية في المخطط فيدل على إمكان الحصول على تحسن بحسب شدة هذه الفعالية وقربها من الطبيعي . ويمكن في هذه الحالات استعمال موسعات الأوعية ومقويات جدرانها والفيتامينات C, B_1, B_2, B_6, B_{12} .

البحث الخامس

البراريق (الأجسام الهيالينية على حليمة العصب البصري)

Drusen

وهي كتل مكورة صفراء – رمادية شاحبة ، شفافة بعض الشـيء ، مركبة من مادة الهيالين ، ويعتقد أنها تنشأ بسبب التبدلات التنكسية التي تصيب الياف العصب البصري السطحية ، وهي تبدو كما لو كانت تغطي العصب البصري (الشكل ١١–٨) .

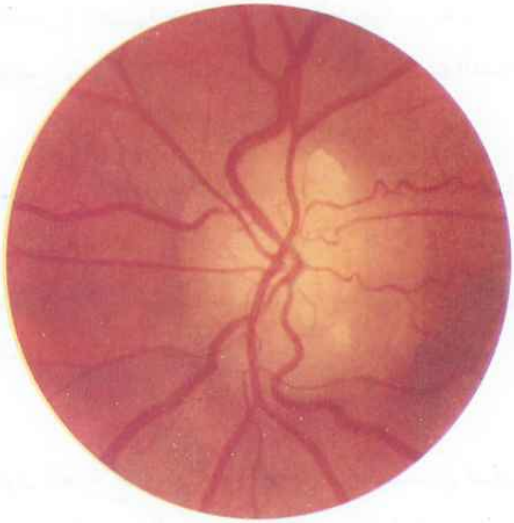

شكل ١١–٨) الأجسام الهيالينية علي حليمة العصب البصري

وتعطي حوافه منظرا غير واضح ، مما يحتم تفريقها عن وذمة حليمة العصب البصري حيث تمر أوعية الحليمة فوق الأجسام الهيالينية ، أما في وذمة الحليمة فهي تختفي تحت الوذمة جزئيا ، وتكون متسعة اللمعة متعرجة ، وقد تظهر النزوف وهذه كلها لا تظهر في الأجسام الهيالينية.

لا تتأثر القدرة البصرية ولا الساحة الابصارية في الأجسام الهيالينية ، أما في الحالات المتقدمة فتنضغط الأوعية الدموية المغذية للحليمة مما يؤدي إلى تبدلات في الساحة الابصارية ، ومن الهام أن نلاحظ أن الأجسام الهيالينية تكون مدفونة داخل العصب البصري عند الأطفال وتشكل عندها صعوبة في التشخيص ، حيث تشبه وذمة الحليمة ، ومع الزمن تميل إلى الظهور على سطح الحليمة.

الفصل الرابع

أوارم العصب البصري

أهمها دبقوم العصب البصري (الورم الدبقي) والورم السحائي .

دبقوم العصب البصري (الورم الدبقي) Glioma :

وينمو على حساب الجزء الدبقي من نسيج العصب البصري، وهي تشبه الأورام الدبقية في الدماغ من حيث مظهرها ، وتنمو ببطء حتى تصبح بحجم الجوزة أو البيضة ، ولا تخترق غلاف العصب البصري السحائي ولا تعطي انتقالات ، ولكنها تمتد موضعيا حتى تصل إلى التصالبة (التصالب البصري) ومن ثم العصب البصري المقابل ، لذلك يمكن أن تؤدي إلى العمى وحتى الموت . يظهر الورم غالبا في الطفولة الباكرة رغم أنه يمكن أن يصيب الكبار كذلك.

يكون تشوش الرؤية ، وتبدلات الساحة البصرية أول العلائم التي تلاحظ في أوارم العصب البصري ، ويلاحظ كذلك جحوظ كرة العين الذي يزداد تدريجيا ، وتبدو العين مدفوعة إلى الأمام ، فلا تندفع إلى الجانب وتبقى حرة الحركة في جميع الاتجاهات .

يظهر تنظير قاع العين وذمة ركودية في العصب البصري أو ضمور العصب البصري، ويفرقها عن الوذمة الركودية بفرط التوتر داخل القحف كونها وحيدة الجانب وتترافق بجحوظ كرة العين ، ويكون الانذار حسناً عند الأطفال وسيئاً عند الشباب.

العلاج : جراحيا ويفضل التداخل عن طريق بضع الحجاج مع رأب (تصنيع) عظام الحجاج Orbitoplasty ، وفي الحالات الممتدة إلى الدماغ يتم التداخل الجراحي بالتعاون مع جراح الأعصاب .

الورم السحائي Meningioma :

ويتطور على حساب النسيج البشروي المتوضع بين الأم الجافية والام العنكبوت ، ويمكن للورم أن يمتد إلى جذع العصب البصري أو خارج العصب في الحجاج .

الباب الثاني عشر

الحجـــاج The Orbit

الفصل الأول

لمحة تشريحية فيزيولوجية

الحجاجان جوفان عظميان هرميا الشكل ومتناظران، قاعدتهما في الأمام وذروتهما في الخلف، الجداران الأنسيان متوازيان والمسافة بينهما ٢٥ مم تقريباً وينفرج الجداران الوحشيان عنهما بزاوية ٤٥ درجة (شكل ١٢-١) .

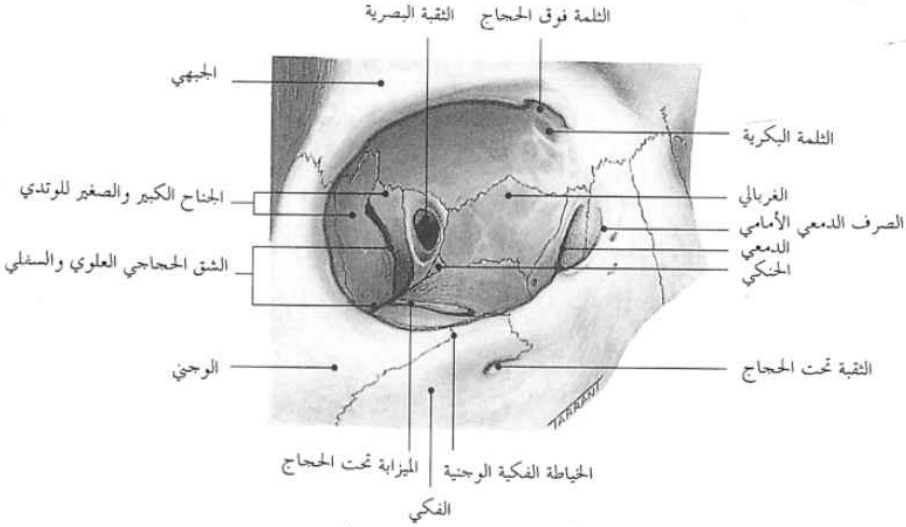

شكل (١٢-١) تشريح الحجاج

يضم الحجاج المقلة وملحقاتها (العصب البصري والأعصاب المحركة والحسية والعضلات والأوعية والشحم). ويتألف من أربعة جدر، جدار علوي وسفلي وأنسي ووحشي. الجدار الأنسي مربع الشكل، أما بقية الجدر فهي مثلثية ذروتها في الخلف.

الجدار العلوي :

ويسمى السقف، ويفصل الحجاج عن الفص الجبهي للدماغ (أي نقص في السقف يسبب جحوظاً نابضاً لتفتق الدماغ للحجاج وانتقال النبضان الدماغي الشوكي إليه).

يتألف هذا الجدار من العظم الجبهي في الأمام والجناح الصغير للعظم الوتـدي في الخلف.

تقع حفيرة الغدة الدمعية في القسم الأمامي الوحشي من هذا الجدار، وفي القسم الأمامي الأنسي منه تقع حفيرة البكرة التي ينعكس عليها وتر العضلة المنحرفة العلوية، ويجاور هذا الجدار الجيب الجبهي.

الجدار السفلي :

ويسمى قاع الحجاج ويشكل سقف الجيب الفكي. ويتألف من العظم الوجني والحنكي والفكي العلوي . والجزء الخلفي الأنسي من هذا الجدار ضعيف نسبياً، ولذلك يصاب بكسر يسمى Blow out. يجاور هذا الجدار الجيب الفكي، ويحوي الميزابة تحت الحجاج التي تتحول في الأمام إلى قناة تنفتح على بعد ٤ مم أسفل الحافة الأمامية، ويمر منها العصب الفكي والشريان تحت الحجاج.

الجدار الوحشي :

يتألف من العظم الوتدي والعظم الوجني، ويجاور الحفيرة الصدغية، ولا يحمي هذا الجدار إلا النصف الخلفي من كرة العين، وهذا ما يؤدي لإصابتها بالرضوض الجانبية.

الجدار الأنسي :

يتألف هذا الجدار من أربعة عظام وهي الصفيحة الورقية للعظم الغربالي، وتشكل معظم الجدار ومن العظم الوتدي والدمعي والفكي. وتوجد في الأمام الحفيرة الدمعية التي يستقر بها كيس الدمع، وتقع بين القنزعة الدمعية الخلفية للعظم الدمعي والقنزعة الدمعية الأمامية من النتوء الصاعد للفك العلوي. يجاور الجدار الأنسي الأنف والخلايا الغربالية والجيب الوتدي، ولأنه رقيق جداً ومثقب لمرور الأوعية والأعصاب فإن التهاب الجيوب الغربالية يسبب التهاب هلل الحجاج Orbital cellulitis.

فتحات الحجاج Aperturas of the Orbit:

تقع الثقبة البصرية في ذروة الحجاج ويمر منها العصب البصري والشريان والوريد العيني والأعصاب الودية الآتية من الضفيرة السباتية. كما يقع الشق الحجاجي

العلوي بين جناحي العظم الوتدي وإلى الوحشي من الثقبة البصرية، وتمر منه الأعصاب المحركة للعين (الأزواج القحفية الثالث والرابع والسادس) والعصب العيني الحسي من الزوج الثالث. وهناك الشق الحجاجي السفلي الذي يقع عند اتصال الجناح الكبير من العظم الوتدي مع الحافة الوحشية للجدار السفلي، ويمر منه العصب ما تحت الحجاج والعصب الوجني.

أبعاد الحجاج Orbital Dimensions:

يبلغ حجم الحجاج عند البالغين نحو ٣٠ سم^{3} وارتفاعه عند الحافة الأمامية ٣٥ مم تقريباً وعرضه ٤٠ مم. وطوله ٤٥ مم. وتبلغ المسافة من خلف المقلة إلى الثقبة البصرية ١٨ مم. في حين أن طول العصب البصري ٢٥-٣٠ مم، فهو أطول من المسافة من خلف المقلة للثقبة البصرية، وذلك لوجود انحنائين في مساره مما يحميه من التمطط في حال الرضوض والجحوظ، ويسمح للعين أن تتحرك بحرية.

الفصل الثاني

أمـــراض الحجـــاج

تتجلى إصابات جدر الحجاج أو محتوياته بعرضين وهما الجحوظ Proptosis أو الخوص Enophthalmos والجحوظ أكثر تواتراً من الخوص بالإضافة إلى أن إصابة الرجيلة Pediculus الوعائية العصبية في الحجاج تؤدي إلى متلازمات Syndromes حسب موقع الإصابة كمتلازمة الشق الحجاجي العلوي وذروة الحجاج من جهة ومتلازمة أرض الحجاج من جهةٍ أخرى.

البحث الأول

الجحوظ Proptosis

الجحوظ هو بروز العين إلى الأمام، ويقاس بجهاز خاص هو مقياس هرتل (شكل ١٢-٢) أو بمسطرة مدرجة بلاستيكية (شكل ١٢-٣) .

حيث تقاس المسافة بين الحافة الوحشية للحجاج ومركز القرنية وهي في الحالة الطبيعية بين ١٢-١٤ مم عند النساء والأطفال و١٤-١٨ مم عند الرجال، وتعد الحالة جحوظاً إذا تجاوزت هذه الأرقام.

يكون الجحوظ وحيد الجانب أو ثنائي الجانب، محورياً إذا كانت المقلة مركزية أو مائلاً عندما تكون المقلة

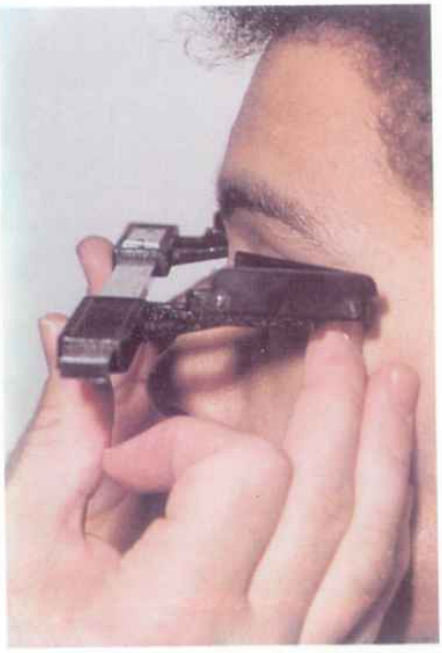

شكل (١٢-٢) قياس الجحوظ بمقياس هرتل

مندفعة للأعلى أو الأسفل أو للوحشي أو الأنسي (شكل ١٢-٤) وذلك حسب موقع الورم .

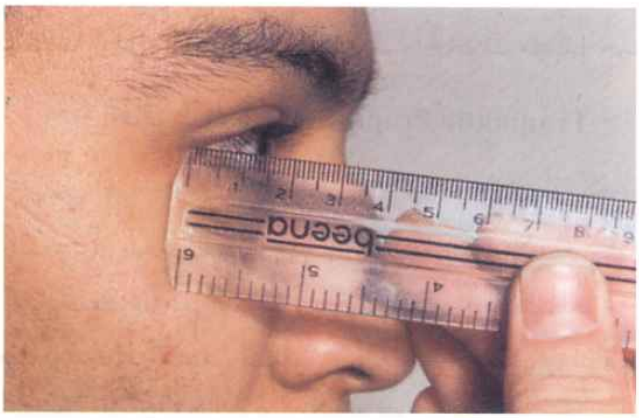

شكل (١٢-٣) قياس الجحوظ بمسطرة بلاستيكية

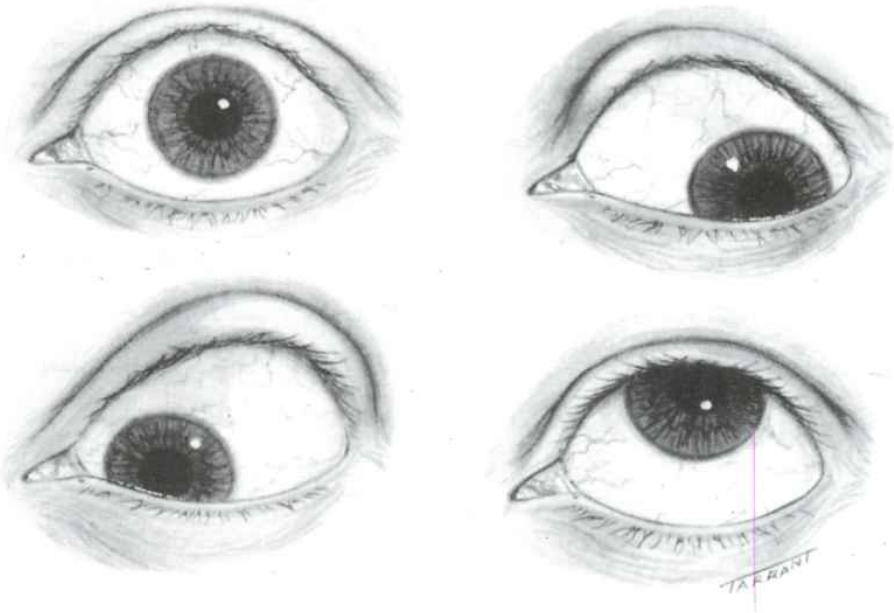

شكل (١٢-٤) أشكال مختلفة للجحوظ

وقد يكون الجحوظ نابضاً، حاداً سريع التطور أو مزمناً بطيء التطور. ويجب التفريق بين الجحوظ وكبر العينين كما هو الحال في عين البقر أو عند حسيري البصر الشديد، وكذلك يجب التفريق بين الجحوظ الحقيقي والجحوظ الكاذب Pseudoproptosis كما في عدم تناظر الوجه وكبر المقلة في جهة Ipsilateral أو خوص في الجهة المقابلة Contralateral. وسندرس الجحوظ مصنفاً حسب السبب:

١ – الجحوظ الرضي Traumatic Proptosis

يؤدي الرض إلى النزف في الحجاج أو إلى انصباب غازي أو كسور في الجدر:

أ – **الجحوظ الدموي:** يدفع النزف في الحجاج المقلة إلى الأمام حتى يزيد ضغط الأجفان على ضغط الوعاء النازف ويوقف النزف فإذا كان الوعاء شريانياً فقد يحدث بعد ارتشاف النزف ضمور في العصب البصري لتوقف الدوران في الشريان الشبكي المركزي والأوعية المغذية للعصب وبالتالي فقد الرؤية.

قد يكون النزف في الحجاج ناجماً عن مرض دموي كما في الناعور أو يحدث النزف أثناء التخدير خلف المقلة أو في الجروح النافذة أو في كسور الحجاج.

يرتشف النزف إذا لم يتكرر خلال عدة أيام، وقد يتجرثم النزف أو يتليف.

يعالج الجحوظ الدموي بعلاج السبب إذا وجد. تعطى المرقئات وماصات النزف، وقد تُجرى مداخلة جراحية إذا لوحظ تهديد بانسداد الشريان الشبكي المركزي.

ب – **الجحوظ الغازي:** هو دخول الهواء إلى الحجاج آتياً من الأنف بسبب كسر في جدار الحجاج الأنسي. يكون الجحوظ في البدء معتدلاً مع انتباج في الأجفان يُعطي جسها شعوراً بالفرقعة الثلجية. يزداد الجحوظ الغازي إذا أكثر المريض من إخراج الهواء من الأنف بعنف (النفث). يمتص الهواء المندخل في الحجاج والأجفان تلقائياً، ولا يحتاج لأي علاج، ويمكن إعطاء مطهرات أنفية لمنع الانتان الثانوي.

٢ – الجحوظ الغدي في فرط نشاط الدرق

يحدث الجحوظ الدرقي عادةً بين العقدين الرابع والخامس، يصيب الإناث أكثر

من الذكور بنسبة ثمانية إلى واحد، ويبدو الاعتلال العيني الدرقي وكأنه إصابة نوعية ناجمة عن اضطراب منيع للذات Autoimmune، إذ يعتقد أن هناك أضداداً خلطية من زمرة IgG مسؤولة عن التبدلات العينية الآتية.

أ - ضخامة في العضلات الخارجية للمقلة، وهي ناجمة بشكل رئيس عن الزيادة في الغليكوأمينوغليكان GlycoAminoGlycans حيث يزداد حجم العضلات في بعض الحالات إلى ثمانية أضعاف الحجم الطبيعي، يتلو ذلك استحالة في الألياف العضلية وتليفها مما يؤدي للشفع.

ب - ارتشاح في النسيج الشحمي والضام مع ارتشاح خلوي بالخلايا اللمفاوية والمصورة والخلايا البلعمية Microphage والخلايا البدينة Mast cell.

كل ما سبق ذكره يؤدي إلى رفع الضغط داخل الحجاج، وبالتالي تزايد في انحباس السوائل وظهور الجحوظ (شكل ١٢-٥) . يكون الجحوظ الدرقي عادةً ثنائي الجانب ومحورياً إلا أنه يمكن أن يبدأ في جهةٍ واحدة، وقد تبين أنه في ١٠-٢٥ ٪ من الحالات يحدث الاعتلال العيني الدرقي رغم غياب المظاهر السريرية والكيميائية الحيوية للدرق. يوصف شكلان للجحوظ الدرقي: السليم والخبيث.

شكل (١٢-٥) جحوظ درقي

- **الجحوظ الدرقي السليم** : هو جحوظ معتدل يترافق بانكماش الجفن أو الجفنين العلويين مع انتفاخ في الجفن أو الجفنين السفليين وامتلاء الثلم تحت الجفن، وهو قابل للرد ويترافق أحياناً بالشفع.
- **الجحوظ الدرقي الخبيث:** هو جحوظ سريع الحدوث يؤدي لفقد الرؤية إذا لم يعالج، يكون شديداً وغير قابل للرد بحيث يمكن رؤية ارتكاز العضلات المستقيمة والغدة الدمعية، ويستحيل الاغماض مما يؤدي لتقرح القرنية، وتسوذم الملتحمة والأجفان، ويحدث شلول في الأعصاب المحركة وشفع،ويصاب العصب البصري عند ٥ ٪ من المرضى بسبب الضغط المباشر عليه، وتوقف ترويته مما يؤدي لفقد الرؤية.

المعالجة : يجب الاهتمام بحماية العين وبخاصةً القرنية. يعطى التيروكسين والستيروئيدات القشرية بمقادير عالية ٨٠ - ١٠٠ ملغ يومياً، حيث تحدث الاستجابة خلال ٤٨ ساعة، وعندها ينقص المقدار تدريجياً حتى النهاية خلال ٢-٨ أسابيع، ويفضل استمرار المعالجة نحو ثلاثة الأشهر . ويمكن إنقاص مقدار الستيروئيدات بإشراكها مع السكيلوسبورين، ويتحمل المريض العلاج جيداً. قد يعطى المثيل بردنيزلون في الوريد ٠,٥ غ مع ٢٠٠ مل من محلول ملحي معادل التوتر خلال ٣٠ دقيقة ويمكن إعادة ذلك خلال ٤٨ ساعة، لكن بحذر ومراقبة صارمة. وفي حال عدم الاستجابة للستيروئيدات أو كان هناك مضاد استطباب لها، يمكن اللجوء للمعالجة الشعاعية، وتكون الاستجابة واضحة عادةً خلال ستة أسابيع والتحسن الأعظمي خلال ثمانية أشهر. وفي حال فشل هذه المعالجات ولحماية العين يجب اللجوء للمعالجة الجراحية لتخفيف الضغط ضمن الحجاج. ونشير أخيراً إلى أنه هناك حالات من الجحوظ الغدي بغير فرط نشاط الغدة الدرقية، وهو من النوع السليم كالجحوظ عند المولودين حديثاً من أم عولجت بمضادات الدرق. وجحوظ الوذمة المخاطية والجحوظ بفرط إفراز النخامة لتوقف نشاط المبيض.

٣ - الجحوظ الخمجي والالتهابي

أ - التهاب الهلل ما قبل الحاجز Preseptal Cellulitis

يصيب هذا الالتهاب بخاصة الأطفال ، ويكون عادةً ثانوياً لالتهاب الجفن كما

في الشعيرة الحادة الشديدة وتهتك الجلد Skin laceration أو لدغ الحشرات، ولا يخترق الخمج هنا الحاجز الحجاجي Orbital Septum (شكل ١٢-٦) .

شكل (١٢-٦) التهاب الهلل ما قبل الحاجز

يحدث انتباج شديد في الأجفان مع ألم بدون جحوظ، وتبقى حركات وحدة البصر وتفاعل الحدقة ضمن الحدود الطبيعية، ويعالج هذا الالتهاب بالصادات المناسبة.

ب – التهاب هلل الحجاج الجرثومي Bacterial Orbital Cellulitis :

هو خمج الأنسجة الرخوة خلف الحاجز الحجاجي، وهو أقل شيوعاً لكن أشد خطورةً، ويحدث بعد التهاب الجيوب الغربالية بخاصةً عند الأطفال واليافعين أو يحدث من خمج في الجوار كالتهاب كيس الدمع وخمج الوجه والأسنان والجيوب الفكية أو بعد ٤٨- ٧٢ ساعة من أذية مجرثمة تخترق الحاجز الحجاجي، كما يمكن أن يحدث التهاب الهلل كاختلاط لمداخلة جراحية على العين كالحول وانفصال الشبكية أو مفاغرة كيس الدمع.

يكون الجحوظ في التهاب هلل الحجاج غالباً وحيد الجانب، سريع الظهور، تتجه المقلة للأسفل، والوحشي مع قضأ في الملتحمة وشفع وألم بحركات العين وانتباج واحمرار في الأجفان مع حرارة موضعية، وفي الحالات المتقدمة قد تتأثر حدة البصر (شكل ١٢-٧) .

شكل (١٢-٧) التهاب هلل الحجاج الجرثومي

المعالجة : يعد التهاب هلل الحجاج حالة إسعافية توجب الاستشفاء. تُجرى استقصاءات سريعة، ففي ٤٪ من الحالات يحدث التهاب سحايا والتهاب دماغ والتهاب في الجيب الكهفي يسبب خثرات تهدد الحياة. كما يجب تقييم حالة العصب البصري كل ٤ ساعات باختيار تفاعل الحدقة وقياس حدة البصر ورؤية الألوان.

يُعطى الأطفال تحت خمس السنوات من العمر في الوريد صاداً يغطي مستدمية النزلة الوافدة Hemophilus Influenza كالأمبسلين Ampicilline بمقدار ٢٠٠ ملغ/كغ يومياً مع بنسلين مقاوم للبنسلينياز بمقدار ١٠٠ ملغ/كغ يومياً. أما عند الكبار فيعطى صاداً واسع الطيف من الجيل الثالث أو الرابع للسولفاسبورين والميترونيدازول لتغطية اللاهوائيات Anaerobes، وفي حال التحسس للبنسلين ومشتقاته يعطى الكلنداميسين والفانكوميسين Vancomycine بحيث يتابع العلاج لمدة أربعة أيام بعد زوال الحرارة. أما الجراحة فيلجأ إليها في حالات عدم الاستجابة للصادات أو تدني الرؤية أو وجود خراج يحتاج للتفجير في الدماغ أو في الحجاج أو تحت السمحاق أو في الجيوب.

ج – الورم الكاذب في الحجاج Orbital Pseudotumor

هو ورم حجاجي التهابي غير نوعي Non specific مجهول Idiopathic قليل المشاهدة نسبياً (شكل ١٢-٨).

شكل (١٢-٨) ورم كاذب في الحجاج

يتصف بأنه آفة Lesion تشكل حيزاً Space Occupying في الحجاج ولا يظهر التشريح المرضي أية علاقة بين المظاهر السريرية والأمراضية وسير المرض.

يظهر الورم الكاذب عادةً بين سن ٢٠-٥٠ سنة من العمر، يبدأ بألم مفاجئ مع وذمة في الأجفان وقضأ التهابي في الملتحمة وجحوظ وتحدد في حركة المقلة بحيث يقلد التهاب هلل الحجاج.

قد يهدأ الالتهاب تلقائياً خلال بضعة أسابيع، وقد ينشط لفترة طويلة مع فترات هدوء وقد يستمر بشدة، ويؤدي إلى تليف في أنسجة الحجاج مسبباً إطراقاً وتدنياً في حدة البصر.

يكون الورم الكاذب ثنائي الجانب عند الأطفال في ثلث الحالات ويندر ذلك عند الكبار.

المعالجة: تكفي المراقبة في الحالات الخفيفة حيث سيتراجع تلقائياً. أما في الحالات المتوسطة والشديدة فإن الستيروئيدات فعالة بنسبة ٥٠-٧٥٪ ويعطى ٦٠-٨٠ ملغ في اليوم ولمدة أسبوعين تقريباً، وينقص المقدار تدريجياً إذا حدث تحسن ويعاد في حال النكس. يمكن إعطاء دواء سام للخلايا Cytotoxic كالسيكلوفوسفاميد ٢٠٠ ملغ في اليوم. تفيد المعالجة الشعاعية بمقدار ٢٥ Gy مجزأة على ١٢ جلسة، ويمكن للمقدار الخفيف ١٠ Gy أن يحسن الحالة والمعالجة الشعاعية مجدية في ٧٥ ٪ من

الحالات، ومن الملاحظ أن المرضى الذين يستجيبون على الستيروئيدات يستجيبون للمعالجة الشعاعية. وفي حال عدم الاستجابة للمعالجة لا بد من أخذ خزعة لنفي الأورام.

٤ – الجحوظ الوعائي

يحدث الجحوظ الوعائي من منشأ وريدي كما في دوالي الحجاج أو من منشأ شرياني كما في الورم الوعائي الحجاجي، وقد ينجم عن ناسور بين الشريان السباتي والجيب الكهفي، ويتصف هنا بأنه جحوظ نابض يبدأ بعد فترة هدوء، ويزداد تدريجياً مع انتباج في الأجفان، ويمكن الشعور بالنبضان أثناء الجس، وتُسمع نفخة لدى إصغاء الحجاج والحفرة الصدغية. تتوسع الأوردة فوق الصلبة، ويمتد التوسع أحياناً إلى أوردة الشبكية، ويحدث شلول في الأعصاب المحركة على شكل متلازمة الجدار الوحشي للجيب الكهفي، حيث يؤدي فقد حس القرنية إلى اعتلال القرنية الشللي.

يترافق الجحوظ الوعائي مع الزرق بنسبة ٣٠٪ نتيجة زيادة التوتر في الدوران الوريدي.

المعالجة : يجب إغلاق الناسور بربط الشريان السباتي بعد التأكد بأن المفاغرة مع الجهة الثانية جيدة. يتراجع الجحوظ بعد ذلك وتتحسن الشلول إلا أن النكس ممكن.

٥ – الجحوظ الورمي

يتصف الجحوظ الورمي ببعض الصفات الخاصة التالية:

١ – يكون صغيراً في البدء ثم يزداد تدريجياً.

٢ – يكون غالباً وحيد الجانب، ومن النادر أن يكون ثنائي الجانب.

٣ – يتعلق اتجاه الجحوظ بمكان الورم، ففي الجحوظ المستقيم يكون الورم في المخروط العضلي، وفي الجحوظ العلوي يكون الورم في الأسفل وقياساً على ذلك في الجحوظ السفلي أو الأنسي أو الوحشي.

٤ – الجحوظ الورمي غير قابل للرد.

٥ – يصاب العصب البصري والأعصاب المحركة والحسية فيحدث شفع وفقد الحس وتحدد حركات المقلة وفقد الرؤية.

٦ - تنشأ أورام الحجاج على حساب محتوياته وهي سليمة أو خبيثة أو انتقالية.

نكتفي بتصنيف أورام الحجاج دون التفصيل بها وهي:

أ - الأورام الوعائية، وهي وعاؤوم دموي شعري Capillary haemangioma ووعاؤوم دموي كهفي ، وعاؤوم لمفي Lymphangioma وشذوذات وريدية (شكل ١٢-٩).

شكل (١٢-٩) جحوظ محوري في العين اليمنى ناجم عن وعاؤوم دموي كهفي

ب - أورام الغدة الدمعية: الورم الغدي متعدد الأشكال Pleomorphic Adenoma والخباثات Malignancy.

ج - الورم التكاثري اللمفي Lymphoproliferative وغرن العضل المخطط Rhabdomyosarcoma.

د - الآفات الكيسية: الكيسة الجلدانية Dermoidcyst، الكيسة الدموية Blood Cyst والقيلة المخاطية Mucocele.

هـ - الأورام العصبية: الورم الدبقي في العصب البصري Opticnerveglioma وسحاؤوم غمد العصب البصري O.N. Sheathmeningloma.

و - الأورام الانتقالية من البنى المجاورة أو من بعيد.

تشخيص الجحوظ: تؤخذ قصة سريرية واضحة ودقيقة عن بدء الجحوظ

وتطوره مع فحص عام وعيني دقيقين وفحوص مخبرية، وقد أصبح بالإمكان وضع تشخيص دقيق لسبب الجحوظ بعد توافر وسائط تشخيص دقيقة بدءاً من الأشعة السينية مع حقن الأوعية الظليل، وهي أولى هذه الوسائل بالإضافة للأمواج فوق الصوتية والتصوير الطبقي المحوري C.T.Sean والرنين المغناطيسي M.R.I.

المعالجة : توجه للسبب من معالجات دوائية أو جراحية وشعاعية وكيميائية.

البحث الثاني

متلازمات الحجاج

١ – متلازمة الشق الحجاجي العلوي (الفرجة الوتدية) :

تصاب في هذه المتلازمة الأعصاب التي تمر من هذا الشق وأول ما يصاب الزوج الثالث، ويحدث بالإضافة للجحوظ إطراق وحول وحشي، وتوسع حدقة ثم يُصاب الزوجان القحفيان السادس والرابع، ويحدث شلل تام في حركات المقلة Ophthalmoplegia وأخيراً تُصاب الشعبة العينية من الزوج القحفي الخامس، ويزول حس الملتحمة والقرنية، وتتقرح كما ينضغط العصب البصري في الثقبة البصرية فتتدنى الرؤية وتنتهي بفقدها التام، ويشاهد بفحص قعر العين ضمور في حليمة العصب البصري التالي لوذمة ركودية.

٢ – متلازمة قاع الحجاج :

يصاب في هذه المتلازمة العصب الفكي العلوي مما يؤدي لآلام مبرحة في منطقة انتشار العصب ثم لا تلبث أن تُصاب الأعصاب المحركة والحسية بالإضافة إلى الجحوظ.

٣ – متلازمة المخروط خلف المقلة :

تحدث هذه المتلازمة في الأورام التي تقع ضمن المخروط العضلي وتؤدي إلى جحوظ مستقيم ومحوري بدون اضطرابات حركية أو ألم. يشاهد بفحص قعر العين وذمة في حليمة العصب البصري مع تثنيات شبكية في القطب الخلفي حول اللطخة الصفراء، والتي هي مسؤولة عن تدني الرؤية.

البحث الثالث

الخوص Enophthalmos

الخوص هو غؤور المقلة بحيث تتراوح المسافة بين ذروة القرنية وحافة الحجاج الوحشية من ٥-١٠ مم، وقد تكون هذه المسافة سلبية في حال غؤور المقلة في الجيب الفكي (شكل ١٢-١٠).

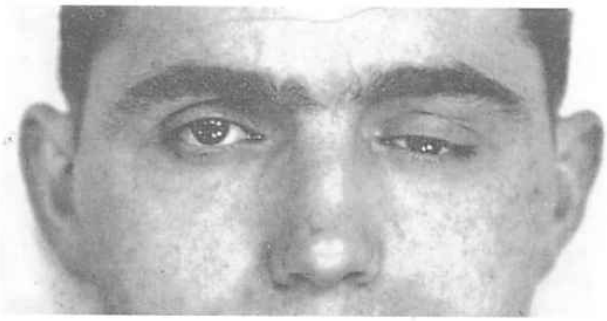

شكل (١٢-١٠) خوص في العين اليسرى

يندر أن يكون الخوص ثنائي الجانب، ولا يُرى ذلك إلا عند الشيوخ لضمور المسند الشحمي أو في كسور ورضوض الحجاج ثنائية الجانب.

يكون الخوص الوحيد الجانب إما ولادياً وهو نادر أو مكتسباً كما في شلل الودي الرقبي الذي يؤدي إلى خوص معتدل وتضيق الفرجة الجفنية وتضيق الحدقة. وفي بعض الأحيان يحدث اضطراب حركي وعائي وتعرق نصف الوجه (متلازمة كلود برنار هورنر). إما الخوص في الرضوض الشديدة للوجه والحجاج ، فلا تتقبض الحدقة وهذا ما نميزه عن إصابة الودي الرقبي بل تحدث شلول بالأعصاب المحركة. أما الخوص في كسور الحجاج الكبيرة وبخاصةً أرض الحجاج يظهر الخوص فوراً لغؤور المقلة في الجيب الفكي.وقد يحدث الخوص متأخراً بعد فترة من الرض وذلك بسبب الانكماش الندبي أو ضمور مترق في شحم الحجاج بآلية مجهولة. قد يكون كسر أرض الحجاج شقاً تنحشر به العضلة المنحرفة السفلية أو المستقيمة السفلية وهنا يجب تحرير العضلة، ووضع صفيحة بينها وبين ارض الحجاج والمعالجة على العموم في رضوض الحجاج جراحية ترميمية.

الباب الثالث عشر

خلل الانكسار Refraction Errors

الفصل الأول

الانكسار السريري

Clinical Refraction

العين كجهاز بصري:

تبدأ آلية الرؤية بتشكل خيال الأجسام المرئية على الشبكية، ثم تتحول الطاقة الضوئية للخيال إلى سيالة عصبية تنتقل عن طريق أليـاف العصب البصري إلى المركز البصري لقشر الدماغ، حيث يتم تحليلها وتفسيرها.

كيف يتشكل خيال الأجسام المرئية على الشبكية:

تمر الأشعة المنبعثة عن الأجسام المرئية عبر ٤ سطوح كاسرة لكرة العين أساسية، هي:

السطح الأمامي والخلفي للقرنية والسطح الأمامي والخلفي للعدسة. وكل سطح من هذه السطوح يحرف الأشعة الضوئية عن مسيرها لتلتقي في النهاية على الشبكية في العين الطبيعية. تبلغ القوة الكاسرة للقرنية نحو ٤٤ كسيرة، والقوة الكاسرة للعدسة نحو ١٨ كسيرة، وبهذا يمكن عدّ العين كعدسة محدبة قوية قوتها الكاسرة نحو ٦٠ كسيرة.

ولكي يتوضع خيال الجسم المنظور إليه على الشبكية، وتتم رؤيته بشكلٍ واضح يجب أن يكون هناك تناسب بين القوة الكاسرة للعين وطولها الأمامي الخلفي، ومن هنا ينشأ تعريف الانكسار السريري الذي يتميز بوضع الخيال نسبةً للشبكية (شكل ١٣-١) .

البحث الأول

سواء البصر

Emmetropia

هو الشكل الأمثل لانكسار العين، وفيه يتوضع خيال الأجسام البعيدة الواقعة في اللانهاية على الشبكية دون الحاجة لاستخدام المطابقة، حيث إن الأشعة المتوازية

الصادرة عنها تتجمع على بؤرة في البقعة الصفراء. أما خيال الأجسام القريبة فيتوضع على الشبكية بوساطة المطابقة وذلك لتقريب الأشعة المتباعدة الصادرة عنها لتلتقي في بؤرة على الشبكية. لذا فهؤلاء الأشخاص يرون جيداً للقرب والبعد دون وجود أعراض إجهاد عيني.

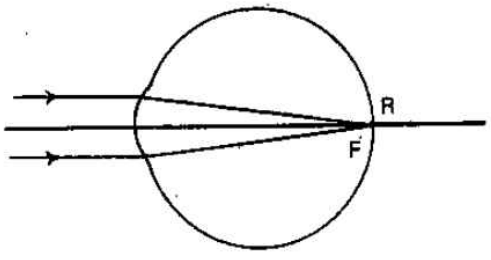

١- سواء البصر

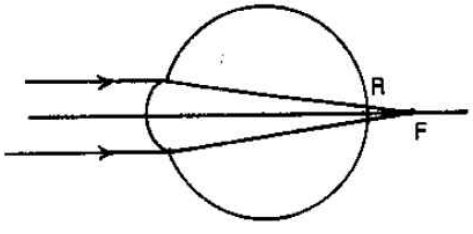

٢- مد البصر

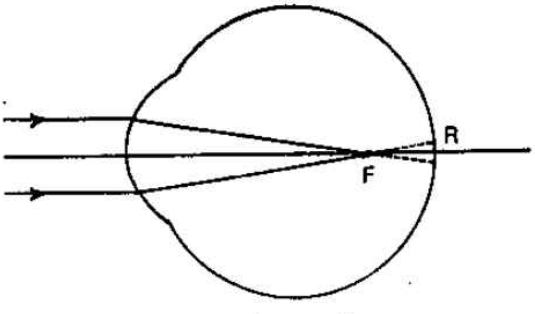

٣- حسر البصر

شكل (١٣-١) مكان توضع الخيال نسبةً للشبكية

ولاتتمتع القرنية بخاصة تبديل قوتها الكاسرة، في حين تتميز العدسة بمرونتها وقدرتها على زيادة انحناء سطوحها، وبالتالي زيادة قوتها الكاسرة. وهذا ما يسمى المطابقة: عندما تتقلص العضلة الهدبية، يقترب الجسم الهدبي من العدسة، وترتخي أربطتها المعلقة، فيزول توتر المحفظة ويزداد انحناء الوجه الأمامي للعدسة وتزداد قوتها الكاسرة.

ويتم تنظيم تقلص العضلة الهدبية بشكلٍ لاإرادي بحيث يمكن تركيز الأشعة على الشبكية من جميع المسافات.وهناك تبدلان آخران يحدثان بالترافق مع المطابقة، ويشكلان معها ما يسمى المنعكس التطابقي وهما (شكل ١٣-٢) :

١ – **التقارب:** عند النظر إلى جسم قريب تتجه المحاور البصرية للعينين باتجاه الجسم، ويتوقف مقدار التقارب والمطابقة على المسافة التي يقع فيها الجسم المنظور إليه.

٢ – **تقبض الحدقة:** يساعد تقبض الحدقة على تخفيف الزيوغ Aberrations وذلك بتغطية الأجزاء المحيطية للعدسة.

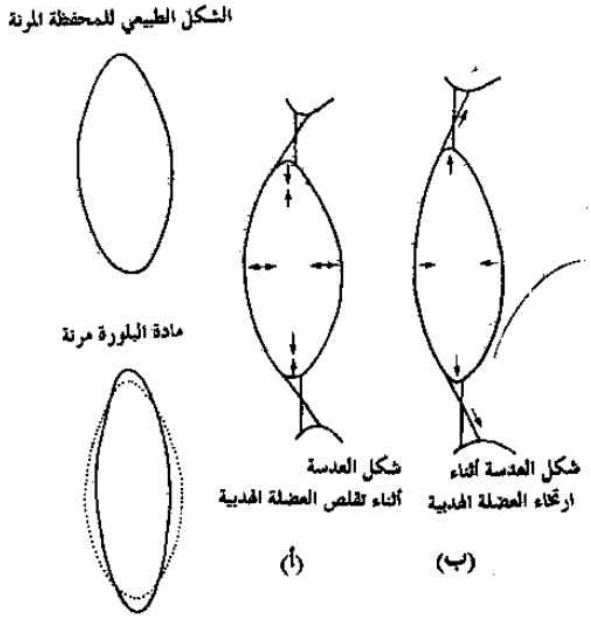

شكل (١٣-٢) تبدلات العدسة أثناء : أ – تقلص العضلة الهدبية (المطابقة). ب – ارتخائها.

البحث الثاني

خلل الانكسار

Refraction errors

هو الحالة التي لا تتجمع فيها الأشعة الصادرة عن الجسم المرئي على الشبكية، بسبب عدم وجود تناسب بين القوة الكاسرة للعين وطولها الأمامي الخلفي، الأمر الذي يؤدي لغياب الرؤية الواضحة.

وهناك عدة أنواع لخلل الانكسار:

١- مد البصر Hyperopia.

٢- حسر البصر Myopia.

٣- اللابؤرية Astigmatism.

٤- انعدام العدسة Aphakia.

٥- قصو البصر Presbyopia.

أعراض خلل الانكسار وعلاماته :

إن العرض الرئيس هو نقص القدرة البصرية، إضافةً لذلك هناك أعراض أخرى مرافقة قد تكون موجودة وبخاصة عند الأطفال مثل حك العينين، والانزعاج من الضوء والرفيف Blinking، وكذلك احمرار العينين ودماعهما.

وقد يشكو البالغون من تعب في العينين وبخاصة أثناء العمل القريب وصداع ودوار وغثيان.

أ – مد البصر Hyperopia:

تكون القوة الكاسرة للعين في مد البصر ضعيفة، أو القطر الأمامي الخلفي للعين أقل من الطبيعي. لذا فإن الأشعة المتوازية الساقطة عليها تتجمع في بؤرة تقع خلف الشبكية. وتؤدي هذه الحالة للرؤية غير الواضحة للأجسام الموضوعة أمام العين أياً كان بعد هذه الأجسام. ونتيجة لذلك يحتاج المريض للمطابقة لرؤية الأجسام البعيدة ولمقدار أكبر من المطابقة لرؤية الأجسام القريبة.

فإذا كانت درجة مد البصر غير كبيرة يستطيع الشخص الصغير في السن عادةً أن يحصل على صور واضحة للأجسام البعيدة بفعل المطابقة، وكذلك بإمكانه الحصول على صورة واضحة للأجسام القريبة بمقدار أكبر من المطابقة دون أعراض تعب عيني، وهنا يكون مدُّ البصر خفياً. ولكن مع تقدم العمر ونقص مرونة العدسة، يمكن أن يؤدي الجهد الذي تقوم به العضلة الهدبية المسؤولة عن المطابقة إلى أعراض تعب عيني تكون أكثر وضوحاً أثناء العمل للقريب. وفي المساء، تتمثل بصداع في مقدم الرأس وحول العينين. وهنا يكون مدُّ البصر قد أصبح ظاهراً بعد أن كان خفياً ويحتاج للتصحيح بالعدسات.

أما إذا كانت درجة مد البصر شديدة، فتكون المطابقة غير كافية لجعل الأشعة تسقط في بؤرة على الشبكية، مما يؤدي إلى نقص حدة البصر للبعد والقرب وأعراض تعب عيني، وهذا ما يسمى مد البصر الظاهر الذي قد يؤدي إلى الغمش عند الأطفال الصغار إضافةً إلى الحول الأنسي.

يمكن أن يترافق مد البصر (مهما كانت درجته) بالتهاب حواف أجفان ، لا يستجيب للعلاج بسهولة.

وبفحص قعر العين في مد البصر المتوسط وعالي الدرجة (مقداره أكبر من كسيرتين)، يمكن أن تبدو حليمة العصب البصري أصغر من الطبيعي مع احتقان فيها وعدم وضوح حوافها. ويعرف هذا المظهر بالتهاب حليمة العصب البصري الكاذب، ويجب ألا يخلط بين هذا المظهر والالتهاب الحقيقي لحليمة العصب البصري (إن وجود مد البصر وتحسن الرؤية بالتصحيح بالعدسات ووجود ساحة بصرية طبيعية وبقاء رؤية طبيعية للألوان يميز الالتهاب الكاذب عن الحقيقي).

ولكشف مد البصر وتحديد درجته، يجب استخدام قطرة شالة للمطابقة تمكننا من معرفة القوة الكاسرة الحقيقية للعين. فإذا كان عمر المريض أقل من ٥ سنوات، وبسبب وجود مطابقة قوية لديه، يستخدم الأتروبين ٠,٥٪ أو ١٪ ثلاث مرات يومياً لمدة ٣ أيام، ثم يحدد مقدار خلل الانكسار بمحدد خلل الانكسار Skiascope. وإذا كان عمر المريض بين ٥-٢٠ سنة يستخدم Cyclopentolate بتركيز ١٪ لشل المطابقة (قطرة مرتين بفاصل عشر دقائق، ويفحص المريض بعد ٤٠ دقيقة). وفي

الأعمار الأكبر ليست هناك حاجة لشل المطابقة كوسيلة روتينية للفحص، وتشل المطابقة فقط عند:

١ – وجود شك بفعالية غير طبيعية للمطابقة.

٢ – عندما لا تتناسب موجودات تحديد خلل الانكسار مع التصحيح الذي يفضله المريض.

٣ – عند وجود أعراض إجهاد عيني لا تتناسب مع مقدار خلل الانكسار الظاهر بالفحص دون شلٍّ المطابقة.

٤ – عندما تكون الحدقة ضيقة لدرجة يصعب معها فحص خلل الانكسار.

لا يحتاج مد البصر الخفيف المترافق مع قدرة بصرية طبيعية، وغياب أعراض الإجهاد العيني إلى تصحيح، ويستطب تصحيح مد البصر عند وجود أعراض إجهاد عيني أو تدنٍّ في القدرة البصرية أو حَوَل.

يصحح مد البصر بعدسات محدبة مقربة على شكل نظارة أو عدسة لاصقة.

ب – حسر البصر Myopia:

ينجم حسر البصر عن كون القوة الكاسرة أو القطر الأمامي الخلفي للعين أكبر من الحد الطبيعي. يمكن لحسر البصر أن يُورَّث، لذلك يجب على الآباء والأمهات المصابين بحسر البصر ملاحظة أطفالهم للتأكد من عدم إصابتهم بالحسر.

تبدأ أعراض حسر البصر عادةً في سن المدرسة (٨–٩) سنوات، حيث يكون العرض الرئيس هو عدم القدرة على رؤية الأجسام البعيدة مثل السبورة في المدرسة أو علامات الطريق...الخ. كما يُكتشف العديد من حالات حسر البصر في الأطفال عن طريق الفحص الروتيني لحدة البصر في المدارس. وعادةً يقوم الأطفال المصابون بحسر البصر بتقطيب الجبهة وتصغير الفرجة الجفنية، حيث إن ذلك يساعد على تحسين الرؤية بآلية مماثلة لوضع قرص مثقوب أمام العين. فالثقب الصغير الموجود في وسط القرص، يسمح فقط للأشعة المركزية بالمرور خلال العين والسقوط على الشبكية. وتتميز هذه الأشعة المركزية بأنها لا تنكسر، وإنما تمر بصورة مستقيمة إلى داخل العين بحيث تسقط على الشبكية وتحقق رؤية واضحة. ومن الأعراض الأخرى لحسر البصر في الأطفال وضع الكتاب على مسافة قريبة جداً من العين عند القراءة.

وتزداد درجة حسر البصر في فترة الشباب حتى تصل إلى مستوى ثابت عادةً عند سن الخامسة والعشرين. ولا تتأثر درجة حسر البصر بكمية القراءة التي يؤديها الشخص أو التمارين الرياضية والراحة والغذاء.

ويمكن أن نميز ٣ درجات لحسر البصر، وذلك حسب قوة العدسة المصححة:

الدرجة الخفيفة: أقل من ٣ كسيرات.

الدرجة المتوسطة: ٣ – ٦ كسيرات.

الدرجة الشديدة: أكبر من ٦ كسيرات.

ويمكن لحسر البصر أن يترافق مع تبدلات استحالية وضمورية شبكية مشيمية تؤدي إلى اختلاطات مهمة. وتكشف هذه التبدلات عادةً عند فحص قعر العين، وهذه التبدلات هي:

١– تبدلات حول حليمة العصب البصري:

نتيجةً لزيادة القطر الأمامي الخلفي للعين يتمدد القسم الخلفي للعين، فتتمدد الصلبة، وكذلك تتمدد الشبكية والمشيمية التي تغلفها من الداخل. ونتيجةً لهذا التمدد ينفصل الإبتليوم الصباغي الشبكي، وكذلك المشيمية عن الحافة الصدغية لحليمة العصب البصري، فتشف الصلبة البيضاء من خلال باقي طبقات الشبكية الشفافة التي بقيت متصلة مع حليمة العصب البصري، ويتشكل ما نسميه الهلال الحسري. ومع استمرار تمدد القسم الخلفي للعين يمتد الهلال الحسري حول حليمة العصب البصري ليشكل حلقة حولها (شكل ١٣–٣) .

٢ – تبدلات في الشبكية والمشيمية:

نتيجةً لتمدد الشبكية والمشيمية يحدث تحلل في طبقة الإبتليوم الصباغي الشبكي، فتشف المشيمية من خلال الشبكية، وإضافةً إلى ذلك يحدث ضمور في الأوعية الصغيرة والمتوسطة المشيمية، وتبقى الأوعية الكبيرة فقط، ونتيجةً لذلك تحدث لدينا التبدلات التالية:

١ – التبدلات في منطقة البقعة الصفراء: يحدث في البداية غياب المنعكسات الطبيعية لمنطقة البقعة الصفراء، ثم تتشكل بقع ضمورية صغيرة فيها، وتكبر هذه البقع الضمورية تدريجياً، وتتصل مع بعضها لتشكل بقعة ضمورية واسعة، يمكن أن

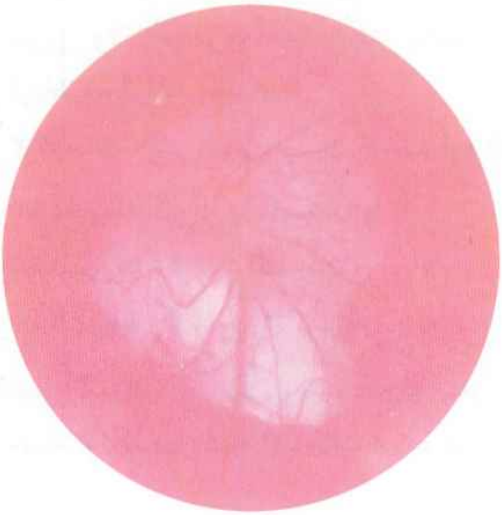

شكل (١٣-٣) حلقة حسرية محيطة بحليمة العصب البصري

تتصل مع الحلقة الحسرية حول حليمة العصب البصري.وهذا هو الشكل الجاف من استحالة البقعة الصفراء الحسرية، ويترافق عادةً بتدن شديد في القدرة البصرية لا يتصحح بالعدسات. وقد تترافق هذه الاستحالة في بعض الأحيان بنتح أو نزف من الأوعية المشيمية (شكل ١٣-٤) .

٢- التبدلات في المناطق المحيطية للشبكية والمشيمية: تحدث استحالات شبكية مشيمية محيطية ذات أشكال مختلفة، تترقق فيها الشبكية، ويمكن أن تتشكل فيها ثقوب شبكية ضمورية تؤدي لانفصال الشبكية. ومما يجدر ذكره أن هذه التبدلات الاستحالية لا تتناسب مع درجة حسر البصر. فقد تكون مصاحبة لدرجة قليلة من حسر البصر، وعلى العكس قد يكون الشخص مصاباً بدرجة شديدة من الحسر دون تبدلات استحالية.

لذا لابد من توسيع الحدقة وفحص قعر العين لكشف وجود هذه التبدلات، وفي حال الكشف عن ثقوب شبكية محيطية يمكن إجراء العلاج الوقائي لها، وذلك بتطويقها بضربات من الآرغون ليزر، حيث يحدث مكان هذه الضربات اتصال وثيق بين الشبكية والمشيمية يمنع تسرب السائل من الجسم الزجاجي عبر الثقب إلى ما تحت الشبكية، وبالتالي يمنع حدوث الانفصال الشبكي (شكل ١٣-٥) .

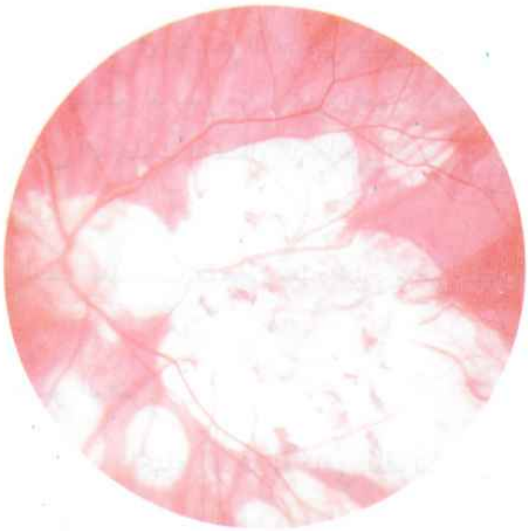

شكل (١٣-٤) استحالة حسرية في البقعة الصفراء

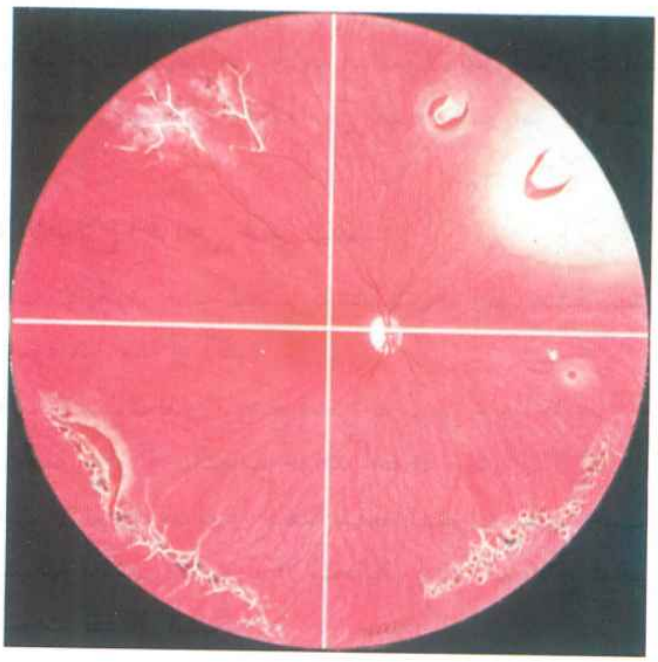

شكل (١٣-٥) استحالات حسرية محيطية مؤهبة لحدوث ثقوب شبكية

٣ – تبدلات في الجسم الزجاجي:

تحدث تبدلات استحالية في الجسم الزجاجي تبدو على شكل كثافات خطية ونقطية سابحة فيه، حيث يشكو المريض من رؤية ذباب طائر. إضافةً لذلك يحدث تميع في مادة الزجاجي. ويمكن أن يحدث انفصال الزجاجي الخلفي.

تصحيح حسر البصر:

يصحح حسر البصر بعدسات مقعرة مبعدة على شكل نظارة أو عدسة لاصقة أو تصحيح جراحي.

التصحيح الجراحي لحسر البصر:

أولاً– عن طريق تبديل انحناء الوجه الأمامي للقرنية:

يمكن أن يصحح حسر البصر جراحياً وذلك عند عدم رغبة المريض بارتداء النظارات أو العدسات اللاصقة المصححة.

وهنا يجب أن نشرح للمريض أن هدف الإصلاح الجراحي للحسر ليس إصلاحه بنسبة مئة بالمئة، وأن كل الطرائق المستخدمة لا يمكن أن تضمن ذلك. وهدف العملية هو تحرير المريض من الحاجة الدائمة لارتداء النظارات المصححة بسبب إنقاص خلل الانكسار لديه لدرجة تمكنه من القيام بكثيرٍ من الأعمال اليومية دون نظارات.

شروط إجراء الإصلاح الجراحي لحسر البصر:

١ – يجب أن يكون حسر البصر ثابتاً لدى المريض مدة سنتين على الأقل وعمره ١٨ سنة أو أكثر.

٢ – يجب ألا يكون لدى المرشح للجراحة مرض عيني خارجي: مثل التهابات ملتحمة متكررة – التهاب حواف أجفان – التهاب قرنية – سبل قرني.

٣ – يجب ألا توجد إصابة في منطقة البقعة الصفراء، كما يجب فحص محيط الشبكية لكشف التبدلات الاستحالية وإجراء العلاج الواقي بالليزر لمنع حدوث انفصال الشبكية.

٤ – يشترط غياب التهاب القزحية.

٥ - يجب فحص الإبتليوم القرني لكشف الاستحالات القرنية والإبتلياليـة الـتي يمكن أن تسبب صعوبة في شفاء القرنية بعد العمل الجراحي.

٦ - يجب عدم إجراء الجراحة في العيون الجافة.

٧ - يفضـل عـدم إجـراء الجراحـة عنـد المرضـى الذيـن يتطلبـون قـدرة بصريـة ١٠/١٠ بعدها. ويجب التأكد من إصرار المريض علـى العمـل الجراحـي، فإذا وجد شك فيفضل عدم إجرائه.

٨ - يعد الحمل مضاد استطباب بسبب تميه القرنية أثناء الحمل والتبدل المؤقـت لسوء الانكسار.

٩ - يجب عدم إجراء الجراحة في حالة القرنية المخروطية.

١٠ - يجـب عـدم إجـراء الجراحـة عنـد المصـابين بـالداء السـكري وأمـراض الكولاجين.

وهناك عدة طرائق لإصلاح الحسر جراحياً:

١ - إصلاح الحسر بتشطيب القرنية: تكون هذه الطريقة جيدة النتـائج عنـد المرضـى المصابين بحسر بصر حتى ٥ كسيرات.

٢ - إصلاح حسر البصر باستخدام الأكزيمر ليزر:

أ - Photorefractive keratectomy : تعطي هـذه الطريقـة نتـائج جيـدة في حسر البصر حتى ٦ كسيرات.

ب - Myopic Keratomileusis : تعطي نتائج جيدة في جميع درجات الحسـر حتى ٢٥ كسيرة.

ثانياً- هناك طرائق جراحية أخرى لتصحيح الدرجات الشديدة مـن الحسـر نكتفي بذكرها وهي:

١ - استخراج العدسة الشفافة.

٢ - زرع العدسات السلبية في الغرفة الأمامية أو الخلفية .

ج - اللابؤرية Astigmatism:

يكون سطح القرنية في اللابؤرية غير كروي، ونتيجةً لذلك تختلف محاور القرنية

في قوتها الكاسرة. وهناك عادةً محوران أساسيان للقرنية الزاوية بينهما ٩٠ درجة.

يمكن لهذه المحاور المتعامدة أن تنطبق على المحور الأفقي والعمودي وعندها نميز نوعين للابؤرية:

١ – موافقة للقاعدة: تكون القوة الكاسرة للمحور العمودي أكبر من المحور الأفقي.

٢ – مخالفة للقاعدة: تكون القوة الكاسرة للمحور الأفقي أكبر من العمودي.

أو تكون هذه المحاور المتعامدة مائلة، وذلك عندما تصنع مع المحورين الأفقي والعمودي زاوية أكبر من ٢٠ درجة.

إذا كانت القوة الكاسرة للقرنية ثابتة على طول كل من هذه المحاور المتعامدة فنسمي اللابؤرية منتظمة، أما إذا اختلفت القوة الكاسرة للقرنية على طول المحور الواحد فنسمي اللابؤرية غير منتظمة، ولا يمكن تصحيحها إلا بعدساتٍ لاصقة. ويمكن في بعض الأحيان أن تنجم اللابؤرية عن عدم انتظام شكل العدسة، وهذا النوع من اللابؤرية لا يمكن تصحيحه بالعدسات (اللابؤرية العدسية).

ويؤدي اختلاف القوة الكاسرة للقرنية بين المحاور الأساسية إلى اختلاف وضع الخيال نسبةً للشبكية لكل محور من هذه المحاور، ومن هنا يمكن أن نميز الأشكال المختلفة للابؤرية:

١ – **اللابؤرية البسيطة:** وفيها يكون أحد المحاور سوياً والمحور الآخر فيه خلل انكسار مدي أو حسري .

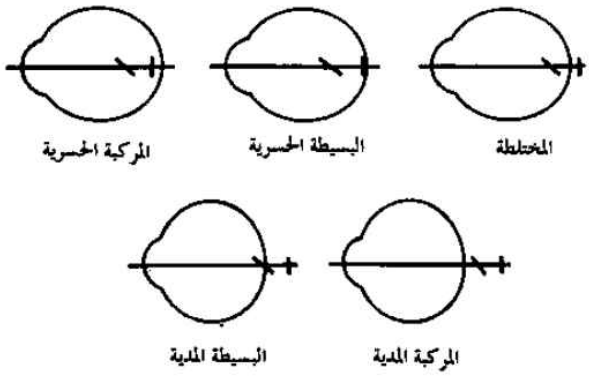

شكل (١٣–٦) الأشكال المختلفة للابؤرية

٢ – **اللابؤرية المركبة:** وهنا يوجد خلل انكسار في المحورين الأساسيين من نوعٍ واحد (مدي أو حسري)، إنما بدرجات مختلفة.

٣ – **اللابؤرية المختلطة:** وفيها يوجد خلل انكسار في المحورين الأساسيين من نوعين مختلفين (أحد المحاور مدي والآخر حسري).

الأعراض:

في الدرجات الصغيرة من اللابؤرية قد لا توجد أعراض على الإطلاق. أما في الدرجات الأكبر فيشكو المريض من تدنّ في حدة البصر، وأعراض الإجهاد العيني. ويتوجب إصلاح اللابؤرية ولو كانت على درجة صغيرة من الشدة عند وجود الأعراض.

العلاج:

تعالج اللابؤرية بعدسات أسطوانية مقعرة أو محدبة حسب نوعها. وتوضع العدسة الأسطوانية بحيث يكون محورها في الاتجاه المناسب الذي يصلح اللابؤرية. ويؤدي استعمال العدسات اللاصقة في الدرجات الشديدة من اللابؤرية إلى رؤية أكثر وضوحاً من استعمال النظارات.

ويمكن أن يتم إصلاح اللابؤرية جراحياً حتى ٤ كسيرات،وذلك إما بتشطيب القرنية أو باستخدام الاكزيمر ليزر.

د – انعدام العدسة Aphakia:

ويقصد بها الحالة الانكسارية للعين بعد إزالة العدسة. فالعين السوية تصبح مديدة بعد استخراج العدسة وتحتاج لنظارات مصححة حاوية عدسة مقربة قوتها نحو ١٠ كسيرات، ويصادف أحياناً إضافةً لمد البصر درجة خفيفة من اللابؤرية المخالفة للقاعدة ناجمة عن الشق الجراحي المجرى لاستخراج العدسة.

ويؤدي استخدام النظارة لتصحيح انعدام العدسة إلى بعض المشكلات وهي:

١ – يكون حجم الخيال أكبر بـ ٣٠٪ من حجم الخيال الطبيعي، ويؤدي هذا الاختلاف في الحجم بين الخيالين في حال كون انعدام العدسة وحيد الجانب إلى حدوث الشفع بسبب عدم قدرة الدماغ على دمج خيالي

العينين إذا كان الفرق بينهما أكبر من ٥-٧٪.

٢ - بسبب كون العدسة المصححة سميكة يحدث تحدد في الساحة البصرية ناجم عن عدم الرؤية الواضحة عبر محيط العدسة السميك.

٣ - ويضاف إلى ذلك عيب تجميلي حيث تبدو عين المريض مكبرة من خلال العدسة المصححة.

ويمكن لهذه المشكلات أن تتحسن باستخدام العدسات اللاصقة، ولكن أيضاً للعدسات اللاصقة مشكلاتها فهي:

١ - تحتاج لعناية كبيرة قد تكون صعبة بالنسبة لكبار السن.

٢ - يمكن أن تؤدي لوذمة في الإبتليوم القرني، وتشوش الرؤية لدى استخدامها لفترة طويلة.

٣ - يمكن أن تؤدي لسحجات قرنية رضية أثناء استخدامها.

٤ - يمكن أن تؤدي إلى التهاب ملتحمة جريبي تحسسي.

٥ - قد تؤدي لتوعّ قرني محيطي.

٦ - قد تحدث قرحات قرنية انتانية.

ويبقى زرع العدسات داخل العين لتصحيح انعدام العدسة، عندما يكون ممكناً هو الأفضل حيث انه يحرر المريض من مشكلات النظارة والعدسة اللاصقة، ويجعل الفرق في حجم الخيال ضئيلاً جداً، ويؤمن ساحة بصرية محيطية طبيعية.

هـ - تفاوت خلل الانكسار بين العينين Anisometropia:

وهي الحالة التي يختلف فيها خلل الانكسار بين العينين، ومن الشائع وجود فرق صغير في درجة خلل الانكسار بين العينين إلا أنه يمكن أن يصادف فرق كبير بينهما.

يعد تصحيح الدرجات الكبيرة من تفاوت خلل الانكسار بين العينين بالنظارات صعباً بسبب الاختلاف الكبير في حجم الخيال بين العينين.وفي هذه الحالات يكون استخدام العدسات اللاصقة مفيداً للتخلص من هذه المشكلة أو يلجأ للعلاج الجراحي.

الفصل الثاني

اضطرابات المطابقة

Anomalies of accommodation

البحث الأول

قصـــو البصـــر

Presbyopia

تتكون العدسة نسيجياً من:

١ - محفظة أمامية تغلف الوجه الأمامي للعدسة ومحفظة خلفية تغلف الوجه الخلفي لها.

٢ - طبقة من الإبتليوم تغلف الوجه الداخلي للمحفظة الأمامية.

٣ - ألياف العدسة التي تكوِّن القشر والنواة.

على الرغم من قيام خلايا الإبتليوم بتشكيل ألياف عدسية جديدة طوال فترة الحياة، فإن حجم العدسة لا يزداد، وذلك لأن ألياف العدسة القديمة والواقعة في الجزء المركزي لها تفقد ماءها، وترتص على بعضها مشكلةً نواة العدسة. وهذا التطور الفيزيولوجي للعدسة مع تقدم العمر، لا يؤثر في شفافيتها، إنما ينقص مرونتها وبالتالي ينقص قدرتها على المطابقة.

وهكذا فعند الولادة وفي بداية حياة الإنسان تكون العدسة لينة، وتكون القدرة على المطابقة على أشدها. ومع تقدم العمر تزداد صلابة العدسة، وتقل قدرتها على تغيير شكلها وبالتالي قدرتها على المطابقة (ففي عمر ١٠ سنوات، يكون مقدار المطابقة ١٤ كسيرة، ويتخفض تدريجياً مع تقدم العمر ليصبح صفراً بعمر ٥٥ سنة).

لذلك عندما يبلغ الشخص سن الأربعين، فإنه يجد صعوبةً في القراءة وبخاصة عند محاولة قراءة الحروف الصغيرة، ويضطر لوضع الكتاب على مسافة بعيدة من عينيه، ويشعر بحرقة في العينين بعد القراءة لمدة طويلة.

تعالج هذه الحالة باستخدام عدسات مقربة للقراءة، وتكون قوة العدسة المصححة كسيرة واحدة في سن الأربعين، وتزداد تدريجياً بمعدل ٠,٥ كسيرة كل ٥ سنوات حتى تصل إلى ٣,٥ كسيرة بسن ٦٥ سنة. هذه الأرقام تقريبية، حيث إنه لا يجوز وصف النظارات المصححة لقصو البصر بإضافة عدسة قوتها تتناسب مع عمر المريض فقط إذ يتوجب فحص كل مريض وإعطاء العدسة التي تؤمن له الراحة في عمله.

البحث الثاني

وهن المطابقة

Insufficiency of accommodation

في هذه الحالة تكون قوة المطابقة أقل من الحد الأدنى الطبيعي المتوقع لعمر المريض، وينجم وهن المطابقة عن ضعف العضلة الهدبية، وتتضمن الآلية الإمراضية كل أسباب التعب العضلي (الوهن العام، فقر الدم، انسمام الدم،...الخ) المترافقة مع استخدام العينين بشكلٍ كبير وبخاصةً للرؤية القريبة. كما يمكن أن يشاهد وهن المطابقة في المراحل الأولى للزرق، وذلك بسبب نقص فعالية العضلة الهدبية بتأثير الضغط المرتفع. ويشكو المريض من إجهاد عيني وبخاصة أثناء العمل للقريب رغم أنه ليس بسن قصو البصر. ويكون العلاج موجهاً نحو العامل المسبب، مع وصف نظارات للقرب، ريثما يزول هذا العامل.

البحث الثالث

شلل المطابقة

Paralysis of accommodation

ويمكن أن يكون مرضياً أو ناجماً عن التأثير المباشر للأدوية الشالة للمطابقة. وينجم شلل المطابقة وحيد الجانب عادةً عن الأدوية أو الرضوض أو شلل العصب

الثالث. أما الشلل أو الخزل ثنائي الجانب، فيصادف بشكلٍ نموذجي بعد الدفتريا، ويمكن أن يصادف أيضاً بعد الأمراض المضنية أو الإفرنجي، الداء السكري، الإدمان الكحولي، والأمراض الدماغية والسحائية.

وفي حالة الشلل التام تكون معصرة الحدقة مشلولة، والحدقة متسعة بشكلٍ تام. أما في الخزل، فيمكن أن تكون الحدقة مصابة بشكلٍ خفيف جداً وبخاصة بعد الدفتريا حيث نصادف حالة معاكسة لحدقة Argyll Robertson أي يلاحظ فقد تفاعل الحدقة أثناء المطابقة مع بقاء التفاعل للضياء.

وتتوقف أعراض شلل المطابقة على الحالة الانكسارية للعين. ففي سواء البصر تتأثر الرؤية القريبة فقط، وفي الحسر يمكن أن لا يلاحظ شلل المطابقة، أما في المد فتتأثر الرؤية البعيدة والقريبة وبشكلٍ خاص القريبة.

ويكون الإنذار جيداً في حالات الشلل الدوائي والدفتريا. أما في حالات الرضوض، فيمكن أن يكون شلل المطابقة دائماً.

ويوجه العلاج في كل الحالات نحو السبب. وعندما تكون الحالة ثنائية الجانب، فيمكن استخدام العدسات المقربة للعمل القريب كما في تصحيح قصو البصر.

البحث الرابع

تشنج المطابقة

Spasm of accommodation

للعضلة الهدبية مقوية فيزيولوجية، يمكن إزالتها بالأتروبين، وهي مساوية لكسيرة واحدة. أما في تشنج العضلة الهدبية، فيحدث الأتروبين تأثيراً أكبر.

يحدث تشنج المطابقة غالباً في المرضى صغار السن، وهناك تقريباً دائماً خلل انكسار مع قصة عمل عيني للقريب لفترةٍ طويلة في ظروفٍ سيئة كالإضاءة الضعيفة، أو وضعية جلوس سيئة أو ضغط نفسي، كما يمكن إثارة تشنج المطابقة بتقطير مقبضات الحدقة.

ويمكن أن ينجم عن تشنج المطابقة حسر بصر كاذب يؤدي إلى الوقوع بأخطاء تشخيصية. ويكون العلاج بتقطير شالات المطابقة لعدة أسابيع مع إصلاح سوء الانكسار.

الفصل الثالث

العدسات اللاصقة

Contact lenses

توضع العدسات اللاصقة على القرنية مباشرةً، لتشكل جزءاً من الجهاز البصري للعين. ويجب أن تتصف العدسة الجيدة بما يلي:

١ - سهولة الوضع والنزع.

٢ - بقائها مدة طويلة في العين براحةٍ تامة دون حدوث علامات عدم تحمُّل.

ونميز الأنواع التالية للعدسات اللاصقة:

١- العدسات اللاصقة القاسية :

كانت في الماضي تصنع من مادة PMMA (Polymethylmetacrylate) وهي مادة لا تمتص الماء، ولا تمرر الأوكسجين بشكلٍ كافٍ إلى القرنية، مما يؤدي إلى حدوث وذمة فيها وشعور بعدم الارتياح لدى المريض.

٢- العدسات نصف الطرية Gas permeable lenses :

وهي مصنوعة من مواد تسمح بمرور الأوكسجين عبرها، مما يجعلها تؤمن راحة أكبر، ويمكن استخدامها لفترة أطول. وتتميز هذه العدسات بأنها تصحح الدرجات العالية من اللابؤرية.

٣- العدسات اللاصقة الطرية :

تحتوي هذه العدسات نسبة عالية من الماء تتراوح بين ٢٥-٨٠٪، لذا فهي تمرر الأوكسجين بشكلٍ كافٍ إلى القرنية، ويكون تحملها جيداً من قبل المريض. إلا أن هذه العدسات لا تصحح اللابؤرية أكثر من ١,٥-٢ كسيرة.

وفيما يلي نجمل أهم استطبابات استخدام العدسات اللاصقة:

أولاً- بصرية:

أ - تستخدم العدسات اللاصقة لإصلاح حسر ومد البصر واللابؤرية عند الأشخاص الذين لا يرغبون باستخدام النظارة.

ب - التفاوت الشديد في خلل الانكسار بين العينين.

جـ - اللابؤرية غير المنتظمة.

د - الدرجات الشديدة من حسر البصر.

هـ - القرنية المخروطية.

و - فقد القزحية: تستخدم عدسات ذات منطقة محيطية غامقة، تعيض عن القزحية.

ز- انعدام العدسة وحيد الجانب.

ثانياً- علاجية:

أ - القرحة القرنية المهددة بالانثقاب.

ب - بعد العمليات الجراحية: تصنيع القرنية الثاقب والصفيحي، عمليات تصحيح سوء الانكسار بالاكزيمر ليزر.

ثالثاً- تجميلية :

وتستخدم لذلك عدسات ملونة لتحسين شكل العين.

رابعاً- مهنية :

تستخدم العدسات اللاصقة في بعض المهن التي يكون فيها استخدام النظارة غير مناسب، كبعض أنواع الرياضة وعند الغطاسين.

وهناك مزايا لاستخدام العدسات اللاصقة مقارنةً مع استخدام النظارة، تتلخص كالتالي:

١) تبدو عين المريض بحجمها الطبيعي.

٢) تؤمن ساحة بصرية طبيعية.

٣) تلغي تفاوت حجم الأخيلة بين العينين، وبالتالي تمنع حدوث الشفع في حال التفاوت الكبير في درجة خلل الانكسار بين العينين .

٤) ويجب ألا تستخدم العدسات اللاصقة في الأحوال التالية:

٥- التهاب حواف الأجفان.

٦- التهابات القرنية والملتحمة.

٧- نقص إفراز الدمع.

٨- العيش في وسط مغبر بشدة.

٩- عدم وجود الوعي الكافي للعناية بالعدسات.

ويمكن أن تُصادف بعض الاختلاطات أثناء استخدام العدسات اللاصقة وهي:

١. كيسات ابتليالية Epithelial microcysts.

٢. سحجات قرنية.

٣. التهاب القرنية النقطي السطحي.

٤. التهاب الملتحمة والقرنية اللمي العلوي Superior limbic keratoconjunctivitis.

٥. القرحات القرنية.

٦. توعي القرنية.

٧. التهاب ملتحمة جرابي ضخامي.

الباب الرابع عشر

الحَــــوَل Strabismus

الفصـل الأول

لمحة تشـريحية فيزيولوجيـة

البحـث الأول

لمحة تشريحية

تتحـرك العـين بواسـطة سـت عضـلات عينيـة خارجيـة، أربـع منهـا مسـتقيمة، وعضلتين منحرفتين علوية وسفلية (شكل ١٤-١). تنشأ العضـلات المسـتقيمة الأربـع من حلقة زن المحيطة بالثقبة البصرية، وتسير إلى الأمام لترتكز على الصلبة بأوتار، ويبلغ عرض مكان الارتكـاز حـوالي ١٠ ملـم (شـكل ١٤-٢). وترتكـز العضلـة المسـتقيمة الأنسية على الصلبة على بعد ٥ ملم إلى الناحية الأنفية من الحوف، والعضلة المسـتقيمة السـفلية علـى بعـد ٦ ملـم إلى الأسـفل منـه، والمسـتقيمة الوحشـية علـى بعـد ٧ ملم إلى الناحية الصدغية منه، والمستقيمة العلوية علـى بعـد ٨ ملـم إلى الأعلـى منـه. تنشأ العضلة المنحرفة العلوية من ذروة الحجاج، وتسير إلى الأمام حتـى البكـرة (حلقـة غضروفية تقع عند الزاوية العلوية الأنسـية للحجـاج)، وتمـر خلالهـا متحوِّلـةً إلى وتـر، ومغيرةً اتجاهها كلياً، ثم تمر فوق العين، تحت العضلة المستقيمة العلويـة، وترتكـز علـى الصلبة إلى الناحية الصدغية من العضلة المستقيمة العلوية.ويتحدد عمل العضلة المنحرفـة العلوية باتجاه الوتـر المنعكس، بعد مغادرته البكرة. أمـا العضلـة المنحرفـة السـفلية فهـي العضلة الوحيدة التي لا تنشأ من ذروة الحجاج، إنما تنشـأ مـن القسـم السـفلي للجـدار الأنسي للحجاج، قرب الحفـرة الدمعيـة، واتجـاه سـيرها مشـابه لاتجـاه الوتـر المنعكـس للمنحرفة العلوية، وتمر تحت العضلة المستقيمة السفلية، وتدور حول العين لترتكز علـى الصلبة، تحت العضلة المستقيمة الوحشية.

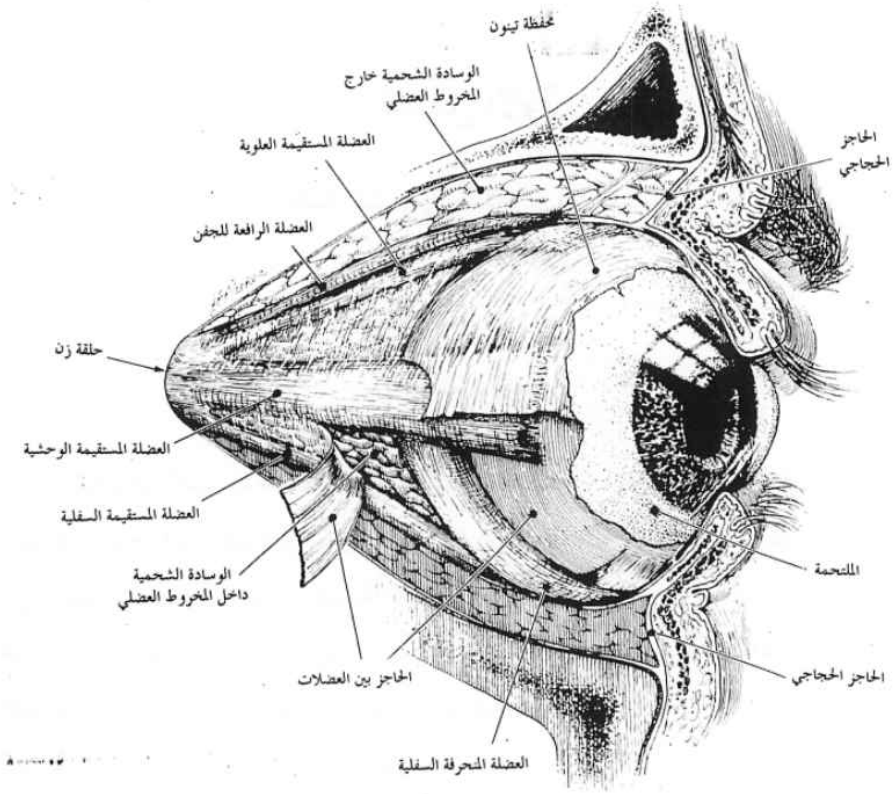

شكل (١٤-١) العضلات العينية الخارجية: منظر وحشي (العين اليمنى).

عمل العضلات العينية الخارجية :

تقوم العضلات العينية الخارجية بتدوير العين حول مركز الدوران الذي يقع في المستوي الأفقي، على مسافة ١٢-١٣ ملم إلى الخلف من القرنية (شكل ١٤-٣). وتشارك كل عضلة من هذه العضلات إلى حدٍ ما في كل حركة لكرة العين، سواء بالتقلص أو الاسترخاء. وهناك ثلاثة أشكال للدوران حول مركز الدوران:

١ - الدوران حول المحور العمودي Z، حيث تدور كرة العين إلى الداخل (الأنسي) أو الخارج (الوحشي).

٢ - الدوران حول المحور الأفقي X، حيث تدور العين إلى الأعلى أو الأسفل.

٣ - الدوران حول المحور الأمامي الخلفي Y، وهو دوران لاإرادي، ويسمى

دوراناً إلى الداخل، عندما يدور القطب العلـوي للقرنيـة إلى جهـة الأنـف، ويسمى دوراناً إلى الخارج عندما يدور القطـب العلـوي للقرنيـة إلى الجهـة الصدغية.

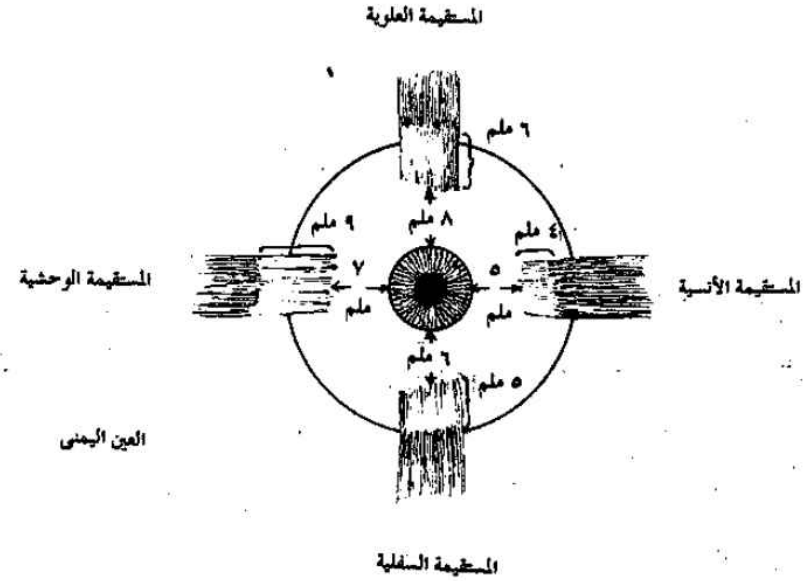

شكل (١٤-٢) خطوط ارتكاز العضلات المستقيمة للعين اليمنى

عندما تتقلص العضلة المستقيمة الأنسية، فإنها تحرك العين إلى الداخل (الأنسي)، وعندما تتقلص المستقيمة الوحشية فإنها تحرك العين إلى الخارج (الوحشي).

تسمى العضلات التي تحرك العين عمودياً (المستقيمة العلوية والسـفلية والمنحرفـة العلوية والسفلية) بالعضلات العمودية الدورانية، حيث إن تقلصهـا لا يـؤدي فقـط إلى تحريك العين عمودياً، إنمـا يـؤدي أيضـاً إلى دورانهـا حـول المحـور الأمـامي الخلفـي إلى الداخل أو الخارج.

.وبسبب المسار المائل للعضلتين المستقيمتين العلوية والسفلية (الزاوية بين مسـتوي العضلة والجدار الأنسي للحجاج ٢٣ درجة)، فإن حركة العـين الناجمـة عـن تقلصهمـا تختلف باختلاف الوضعية الأفقية للعين (الشكلان ١٤-٤و١٤-٥).فـإذا كـانت العـين في الوضعية البدئية للنظر فإن تقلص العضلة المستقيمة العلوية يـؤدي إلى رفـع العـين إلى

الأعلى ودورانها إلى الداخل، بينما يؤدي تقلص العضلة المستقيمة السفلية إلى خفض العين إلى الأسفل ودورانها إلى الخارج.

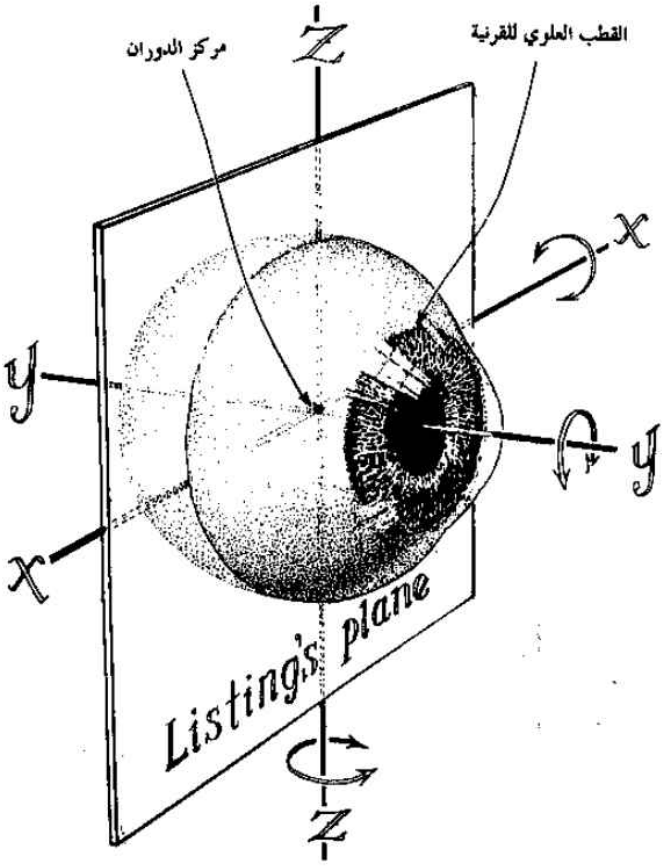

شكل (١٤-٣) أشكال دوران كرة العين حول مركز الدوران

وإذا كانت العين في وضعية التقريب فإن وظيفة العضلات المستقيمة العمودية تصبح دورانية فقط (الدوران إلى الداخل للمستقيمة العلوية، والدوران إلى الخارج للمستقيمة السفلية). أما عندما تكون العين في وضعية التبعيد، فإن وظيفة العضلات المستقيمة العمودية تكون عمودية فقط (الرفع إلى الأعلى للمستقيمة العلوية والخفض إلى الأسفل للمستقيمة السفلية).

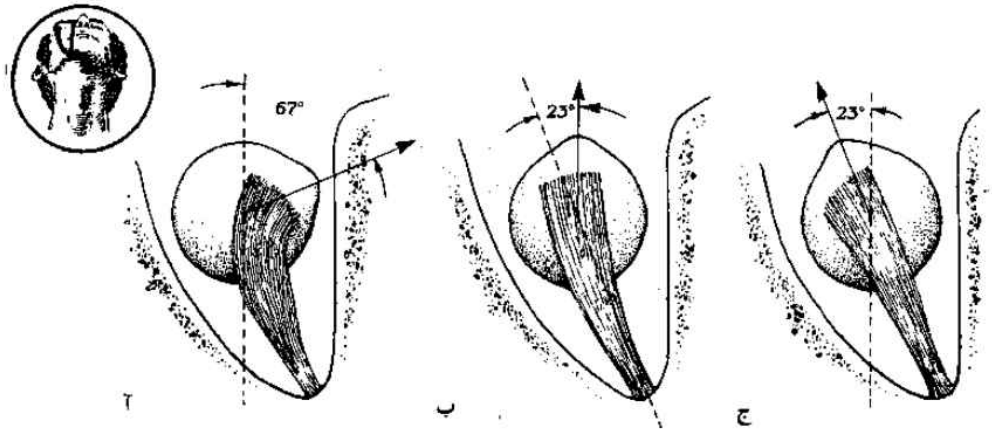

الشكل (١٤-٤) العضلة المستقيمة السفلية

تشكل العضلة المستقيمة السفلية زاوية ٢٣ درجة مع الجدار الأنسي للحجاج، لذا فإنها تقوم بوظيفة الخفض عندما تكون العين في وضعية التبعيد (ج)، ووظيفة الدوران إلى الخارج عندما تكون العين في وضعية التقريب (أ)، وتقوم بوظيفة مركبة عمودية دورانية عندما تكون العين في الوضعية البدئية (ب).

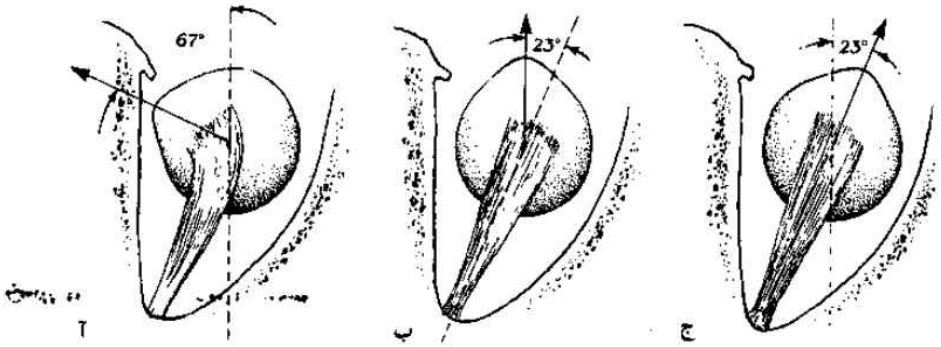

شكل (١٤-٥) العضلة المستقيمة العلوية

تشكل العضلة المستقيمة العلوية زاوية ٢٣ درجة مع الجدار الأنسي للحجاج، لذا فإنها تقوم بوظيفة الرفع عندما تكون العين في وضعية التبعيد (ج)، ووظيفة الدوران إلى الداخل عندما تكون العين في وضعية التقريب (أ)، وتقوم بوظيفة مركبة عمودية دورانية عندما تكون العين في الوضعية البدئية (ب).

ويشكل وتر العضلة المنحرفة العلوية، والعضلة المنحرفة السفلية زاوية ٥١ درجة مع الجدار الأنسي للحجاج، عندما تكون العين في الوضعية البدئية للنظر. وتختلف حركة العين الناجمة عن تقلص العضلتين المنحرفتين باختلاف الوضعية الأفقية للعين (الشكلان ١٤-٦و١٤-٧). ففي الوضعية البدئية للنظر، يؤدي تقلص العضلة المنحرفة العلوية بشكلٍ رئيسي، إلى دوران العين إلى الداخل، وبدرجة أقل إلى خفض العين إلى

الأسفل ، وفي وضعية التقريب، تصبح وظيفة العضلة الخفض، أما في التبعيد فتصبح وظيفتها الدوران إلى الداخل. وأما تقلص العضلة المنحرفة السفلية في الوضعية البدئية للنظر، فيؤدي بشكلٍ رئيس إلى دوران العين إلى الخارج، وبدرجة أقل إلى رفع العين إلى الأعلى، وفي وضعية التقريب تصبح وظيفة العضلة الرفع، أما في التبعيد فتصبح وظيفتها الدوران إلى الخارج.

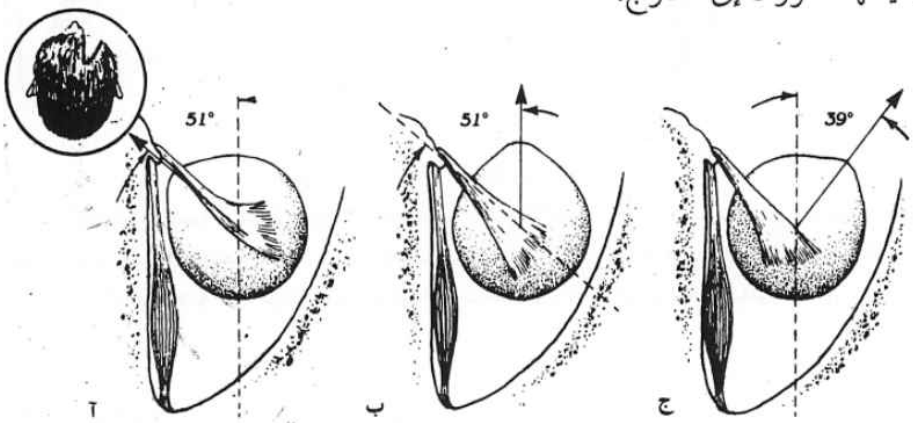

شكل (١٤-٦) العضلة المنحرفة العلوية

يشكل الوتر المنعكس للعضلة المنحرفة العلوية زاوية ٥١ درجة مع الجدار الأنسي للحجاج، فتقوم بوظيفة عمودية دورانية في الوضعية البدئية (ب)، وتقوم بوظيفة الدوران إلى الداخل عندما تكون العين في وضعية التبعيد (ج)، وتقوم بوظيفة الخفض عندما تكون العين في وضعية التقريب (أ).

شكل (١٤-٧) العضلة المنحرفة السفلية

تشكل العضلة المنحرفة السفلية زاوية ٥١ درجة مع الجدار الأنسي للحجاج، فتقوم بوظيفة عمودية دورانية في الوضعية البدئية (ب)، وتقوم بوظيفة الدوران إلى الخارج، عندما تكون العين في وضعية التبعيد (ج)، وتقوم بوظيفة الرفع عندما تكون العين في وضعية التقريب (أ).

وهكذا فعند النظر إلى الأعلى بدءاً من الوضعية البدئية للنظر، تتقلص العضلتان المستقيمة العلوية والمنحرفة السفلية بآن واحد، فيتآزر فعلهما العمودي لرفع العين إلى الأعلى، في حين يتعاكس فعلهما الدوراني فترتفع العين إلى الأعلى دون دورانها حول المحور الأمامي الخلفي. وكذلك عند تقلص العضلتين المستقيمة السفلية والمنحرفة العلوية بآن واحد، بدءاً من الوضعية البدئية للنظر، تنخفض العين إلى الأسفل، دون دورانها حول المحور الأمامي الخلفي.

ولا يمكن لكل عين أن تتحرك وحدها، ففي الظروف الطبيعية تتحرك العينان معاً، فحركة إحدى العينين إلى الوحشي تترافق مع حركة العين الأخرى إلى الأنسي، وكذلك رفع إحدى العينين أو خفضها، يترافق مع رفع أو خفض العين الأخرى، وأثناء قيام العينين بهذه الحركات المتوافقة فإن العضلات التي تتقلص بآن واحد تسمى العضلات المتآزرة Synergists، أما العضلات التي تسترخي أثناء تقلص العضلات السابقة، فتسمى العضلات الضادة Antagonists. وبناءً على ذلك يمكن أن نحدد العضلات المتآزرة والضادة أثناء حركات العينين المتوافقة في الاتجاهات الرئيسة كما يلي (الشكل ١٤-٨):

١ - عند النظر إلى الجهة اليمنى، تتقلص العضلات المتآزرة: المستقيمة الوحشية اليمنى والمستقيمة الأنسية اليسرى، وتسترخي العضلات الضادة لها وهي: المستقيمة الأنسية اليمنى، والمستقيمة الوحشية اليسرى. ويحدث العكس عند النظر إلى الجهة اليسرى حيث تتقلص العضلات المتآزرة: المستقيمة الوحشية اليسرى والمستقيمة الأنسية اليمنى، وتسترخي العضلات الضادة لها: المستقيمة الأنسية اليسرى، والمستقيمة الوحشية اليمنى.

٢ - عند النظر إلى الأعلى، تتقلص العضلات المتآزرة: المستقيمتان العلويتان اليمنى واليسرى والمنحرفتان السفليتان اليمنى واليسرى، وتسترخي العضلات الضادة لها: المستقيمتان السفليتان اليمنى واليسرى والمنحرفتان العلويتان اليمنى واليسرى. ويحدث العكس عند النظر إلى الأسفل حيث تتقلص العضلات المتآزرة: المستقيمتان السفليتان اليمنى واليسرى والمنحرفتان العلويتان اليمنى واليسرى، وتسترخي العضلات الضادة لها: المستقيمتان العلويتان اليمنى واليسرى والمنحرفتان السفليتان اليمني واليسرى.

حركات العينين **versions** :

تنجم حركات العينين الأفقية (النظر إلى اليمين أو اليسار) عن تقلص العضلات المستقيمة الأنسية **MR** والوحشية **LR**. وتنجم الحركات العمودية عن تقلصات مشتركة للعضلات العمودية: فالنظر إلى الأعلى ينجم عن التقلص المشترك للمستقيمة العلوية **SR** والمنحرفة السفلية **IO**، أما النظر إلى الأسفل فينجم عن التقلص المشترك للمستقيمة السفلية **IR** والمنحرفة العلوية **SO**. وتنجم الحركات الدورانية عن التقلص المشترك للعضلات المدورة إلى الداخل لإحدى العينين (المستقيمة العلوية **SR** والمنحرفة العلوية **SO**)، والعضلات المدورة إلى الخارج للعين الأخرى (المستقيمة السفلية **IR** والمنحرفة السفلية **IO**). فالدوران إلى اليمين ينجم عن تقلص العضلات اليمنى المدورة إلى الخارج والعضلات اليسرى المدورة إلى الداخل،والدوران إلى اليسار ينجم عن تقلص العضلات اليمنى المدورة إلى الداخل والعضلات اليسرى المدورة إلى الخارج.



النظر إلى اليمين



النظر إلى اليسار

النظر إلى الأعلى

النظر إلى الأسفل



الدوران إلى اليمين

الدوران إلى اليسار

شكل (١٤-٨)

تتعصب العضلات العينية كلها من العصب الثالث، ماعدا المستقيمة الوحشية التي تتعصب من العصب السادس والمنحرفة العلوية التي تتعصب من العصب الرابع.

البحث الثاني
لمحة فيزيولوجية

أ – الرؤية بعين واحدة Monocular vision:

إن الرؤية بعين واحدة ظاهرة معقدة، تحتاج إلى وصول تنبيه ضوئي إلى داخل العين (يقع ضمن الطيف المرئي)، كافٍ لإحداث إحساس شبكي به ينتقل من الشبكية إلى قشر الدماغ، حيث يتم تفسيره هناك. وبما أن الحفيرة المركزية Fovea تملك أكبر قدرة على الإحساس الشبكي، فهي مركز القدرة البصرية العالية.

إن نقطة التثبيت هي مكان التوضع الفراغي للجسم المنظور إليه، وخط التثبيت (أو المحور البصري) هو الخط الواصل بين نقطة التثبيت والنقرة (الشكل ١٤-٩) ، وهكذا يتم الحصول على أكبر وضوح في رؤية الجسم المنظور إليه، بوساطة منعكس بصري حركي، يوجه محور التثبيت إلى ذلك الجسم، وهذا المنعكس يسمى منعكس التثبيت، وتسمى المنطقة التي يقع فيها الجسم المنظور إليه منطقة الرؤية الواعية.

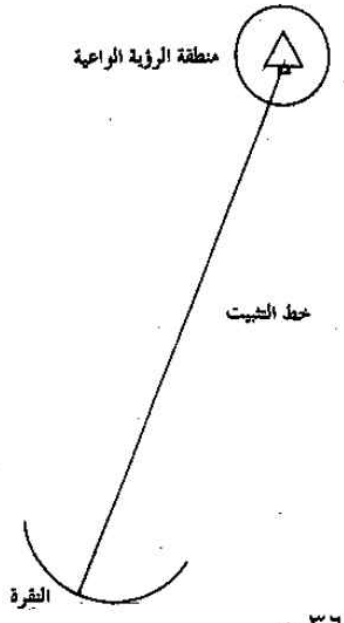

شكل (١٤-٩)
خط التثبيت ومنطقة الرؤية الواعية

يبدأ تطور منعكس التثبيت لأول مرة عندما يبلغ عمر الوليد ٥-٦ أسابيع، ويتجلى ذلك بمتابعته للضوء لمسافة قصيرة، وعندما ينقطع التثبيت فاستعادته تكون بطيئة. ويصبح التثبيت بعمر ٣ أشهر موجوداً في الاتجاهات المختلفة للنظر، ويعود مباشرةً بعد انقطاعه. وعندما يبلغ عمر الطفل ٩ سنوات يصبح منعكس التثبيت متيناً غير قابل للعكس. ولكن أي سبب يعرقل منعكس التثبيت قبل هذا العمر يؤدي إلى تراجعه، وحدوث الغمش Amblyopia. فالغمش هو تدني القدرة البصرية في عين واحدة أو في العينين (على الرغم من استخدام التصحيح المناسب لسوء الانكسار) دون وجود إصابة في الطريق البصري الخلفي (ابتداءً من الشبكية وحليمة العصب البصري وانتهاءً بقشر الدماغ) تعلل هذا التدني.

أسباب الغمش: إن الحرمان التام من التنبيه الشبكي الضوئي منذ الولادة، والذي يحول دون تطور منعكس التثبيت (كما في الساد الولادي أو انسدال الجفن العلوي المغطي للحدقة)، يؤدي إلى عدم تطوره نهائياً وحدوث الغمش، ما لم تتم إزالة السبب الذي يمنع وصول التنبيه الضوئي إلى الشبكية خلال الأشهر الستة الأولى للحياة. أما الحرمان الجزئي من التنبيه كما في الحول، أو تفاوت الانكسار بين العينين Anisometropia أو وجود خلل انكسار كبير ومتساوٍ في العينين، فيؤدي إلى غمش أقل شدة من الحالة السابقة (الحرمان التام)، ويكون الإنذار أفضل بالنسبة لإمكانات تطور منعكس التثبيت بعد العلاج. ومن الأسباب الأخرى للغمش نذكر كثافات الأوساط الشفافة المكتسبة قبل عمر ٩ سنوات كالساد الرضي، وتغطية العين المديدة عند الأطفال لسبب علاجي.

ب – الرؤية المشتركة بالعينين Binocular vision :

ولكي تتم الرؤية المشتركة بالعينين، يجب أن يتشكل خيال الجسم المنظور إليه على خلايا عصبية شبكية لكلتا العينين، مرتبطة بصرياً في القشر البصري القفوي، بحيث يتم دمج الخيالين المتشكلين على شبكيتي العينين لهذا الجسم في خيال واحد، فتتم رؤيته كجسم واحد (الشكل ١٤-١٠) . ونسمي النقاط من شبكيتي العينين، المرتبطة مع بعضها بصرياً في القشر القفوي، بالنقاط الشبكية المتوافقة، وأهم زوج من هذه النقاط هو الحفيرتان المركزيتان. فعند النظر إلى جسم بعيد، تكون المحاور البصرية

متوازية، ويتشكل خيال الجسم المنظور إليه على الحفيرة المركزية لكل عين، ويتشكل خيال أي جسم آخر يقع إلى جانب الجسم المنظور إليه، على الجهة الصدغية لشبكية إحدى العينين، وعلى الجهة الأنفية لشبكية العين الأخرى، وتكون هذه المناطق أيضاً مرتبطة بصرياً في القشر البصري القفوي، ومتوافقة بحيث يتم دمج الأخيلة المتوضعة عليها. إذن كل نقطة شبكية لإحدى العينين تقابلها منطقة موافقة من شبكية العين الأخرى. فإذا وقع خيالا الجسم المنظور إليه على نقاط شبكية غير متوافقة لكلتا العينين، كما في الحول، فعندها لا يتم دمج الخيالين ويحدث الشفع Diplopia.

إن الرؤية المشتركة بالعينين هي منعكس فيزيولوجي مكتسب، يتطور خلال الأشهر الأولى للحياة. ويتطلب تطور الدمج والرؤية المشتركة بالعينين ما يلي:

١ - الوضعية الصحيحة للعينين (عدم وجود حول) منذ الولادة، وخلال السنين الأولى للحياة، لكي يتوضع خيالا الجسم المرئي على نقاط شبكية متوافقة.

٢ - قدرة بصرية جيدة في كلتا العينين، بحيث تتشكل أخيلة واضحة على الشبكية. فعندما يختلف وضوح الخيال على شبكيتي العينين بشكلٍ كبير، كما في الدرجات الشديدة من تفاوت الانكسار بين العينين Anisometropia أو عند وجود كثافة في الأوساط الشفافة لإحدى العينين، فهذا يمنع تطور الرؤية المشتركة بالعينين والدمج.

فإذا توافرت هذه المتطلبات، تتشكل الرؤية المشتركة بالعينين بعمر ٦ أشهر، ومتى تشكلت فهي تبقى موجودة ما بقيت وضعية العينين صحيحة وشبكيتا العينين سليمتين، حيث يتشكل عليهما خيالان واضحان. عند نشوء الحول عند الأطفال قبل عمر ٩ سنوات، تحدث تكيفات في الفيزيولوجية العصبية للرؤية المشتركة للعينين تؤدي إلى غياب الشفع عندهم. أما عند نشوء الحول عند الأطفال فوق عمر ٩ سنوات، أو عند البالغين، أي بعد التطور الكامل للرؤية المشتركة بالعينين، فلا تحدث التكيفات ويستمر الشفع.

إن التكيفات الحادثة لدى الأطفال المصابين بالحول المكتسب قبل عمر ٩ سنوات هي:

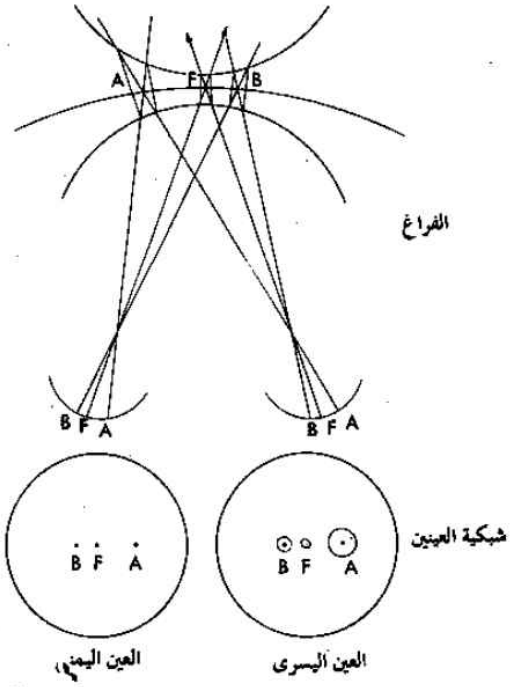

شكل (١٤-١٠) كل نقطة شبكية لإحدى العينين تقابلها منطقة موافقة من شبكية العين الأخرى. فإذا وقع خيالا الجسم المنظور إليه على هذه المناطق المتوافقة، أمكن دمجهما في خيال واحد. والنقاط الشبكية المحيطية تقابلها مناطق شبكية موافقة أكثر اتساعاً

١ - عتمة في منطقة البقعة الصفراء للعين المنحرفة، وهذه العتمة فيزيولوجية، وتظهر عند مرضى الحول على اختلاف أعمارهم، مباشرةً بعد بدء الحول (شكل ١٤-١١) .

٢- الكبت Suppression: وهو منعكس ناءٍ يسمح للقشر الدماغي بأن يتجاهل الاحساسات البصرية المرسلة من المنطقة الشبكية للعين غير المثبتة، والتي تتوضع عليها الخيالات المتشكلة من منطقة الرؤية الواعية، وهذا التكيف يمنع الشفع المركزي. ويحدث الكبت في العين عندما لا تكون بحالة التثبيت (أي عندما تكون في وضعية الحول) ويغيب في ظروف الرؤية بعين واحدة. ويختلف شكل عتمة الكبت وحجمها في حال الحول الأنسي بشكلٍ كبير عنهما في حالة الحول الوحشي. ففي حالة الحول الأنسي،

تتوضع عتمة الكبت في الشبكية الأنفية، ويكون حجمها نحو خمس درجات، في حين أن الحول الوحشي يترافق مع عتمة كبت في الشبكية الصدغية، تمتد بدءاً من الخط الشبكي المنصف، إلى مسافة قد تبلغ ٢٠ درجة وأكثر (الشكل ١٤-١٢) .

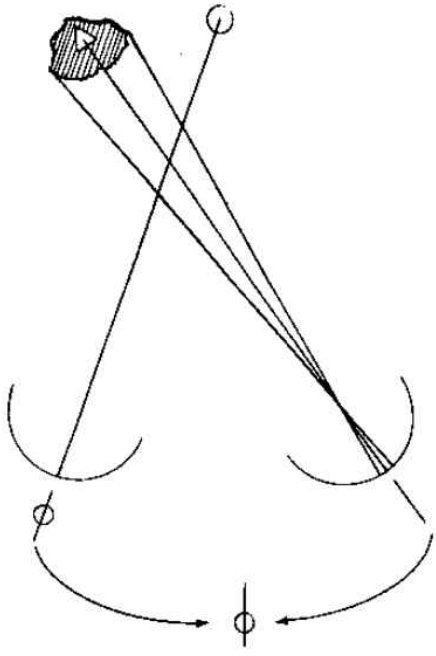

شكل (١٤-١١) تتشكل عتمة فيزيولوجية في منطقة البقعة الصفراء للعين المنحرفة مباشرةً بعد بدء الحول، وذلك لمنع الاستقبال المتواقت للخيال المتشكل على البقعة الصفراء للعين المنحرفة مع خيال العين المثبتة المختلف عنه

٣- التوافق الشبكي غير الطبيعي Anomalous retinal correspondence:

هو التعديل القشري الذي يسمح بحدوث دمج الخيالات المتشابهة المتوضعة على نقاط شبكية، غير متوافقة، والناشئة عن أجسام متوضعة إلى المحيط من منطقة الرؤية الواعية. فالتوافق الشبكي غير الطبيعي، هو التكيف الذي يمنع حدوث الشفع المحيطي. ونتيجة تغير وضعية العين، بعد الإصلاح الجراحي للحول، فإن المريض ذا التوافق الشبكي غير الطبيعي، قد يعاني أحياناً من

الشفع، حتى يحدث التعديل القشري من جديد ليتلاءم مع الوضعية الجديدة للعينين. وهذا التلاؤم الانعكاسي الجديد، يتطلب وقتاً يبلغ عادةً عند البالغين عدة أسابيع، وعند الأطفال عدة أيام.

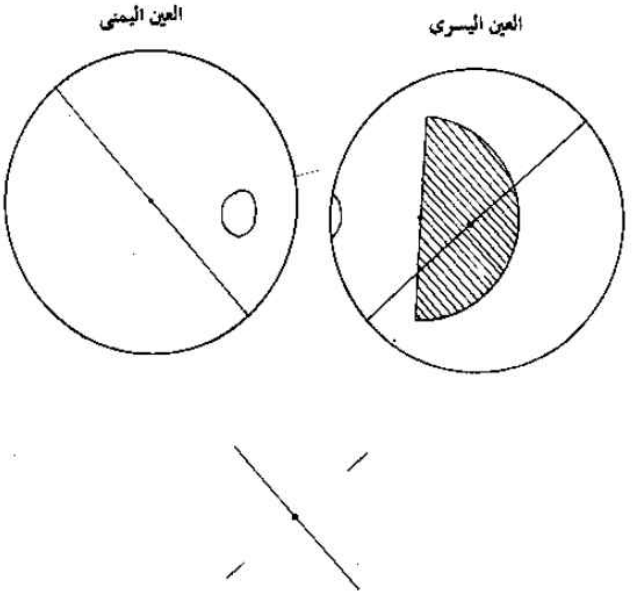

شكل (١٤-١٢) عتمة الكبت الصدغية الكبيرة للعين اليسرى المصابة بالحول الوحشي

الفصـل الثـاني

الشـــطور

Phoria

هو حول خفي يمنـع ظهـوره آليـة الدمـج ولـه ثلاثـة أشـكال: أفقـي وعمـودي ودوراني.

ويمكن أن تحدث أعراض الإجهاد العيني في الشطور، نظراً لأنه يتم الحفاظ علـى الوضعية الصحيحة للمحاور البصرية، بوساطة تقلص العضـلات المناسبة.وتظهـر هـذه الأعراض في الدرجات الشديدة من الشطور الأفقي، بينما لا تحدث الدرجـات الخفيفـة منـه أي إزعـاج. أمـا في الشـطور العمـودي والدورانـي، فتظهـر الأعـراض حتـى في الدرجات الخفيفة. و يمكن أن يتحول الشطور إلى حول ظـاهر في حـالات التعـب الجسمي، إذ يمكن أن يظهر الحول في المساء بسبب التعـب، ولكـن يختفـي بعـد الراحـة عند الاستيقاظ صباحاً.

يسبب الشطور عادةً إزعاجاً في سن المدرسة أو عند البالغين، عندما يزداد الجهد المبذول للحفاظ على الوضعية الصحيحة للعينين، بسبب ازدياد الحاجة للعمل القريـب، إذ تظهر أعراض الإجهاد العيني خلال ساعة أو سـاعتين مـن القـراءة أو الكتابـة علـى شكل تغيم الحروف والكلمـات. وتنجـم الأعـراض عـن اسـترخاء العضـلات المجهـدة، فتأخذ العينان وضعية الراحة، ولا يبدو الشفع بشكل رؤية مزدوجـة، إنمـا علـى شـكل تشوش الكلمات. وببذل الجهد يزول التشوش، لكن في النهاية يصبح ذلـك مسـتحيلاً، ويحدث صداع شديد يتطلب التوقف عن العمل.

يعتمد تشخيص الشطور على منع الدمج بوساطة اختبار التغطية ويتم ذلك كمـا يلي: ينظر المريض إلى جسمٍ بعيد بالعينين معاً، فلا يوجد حول. وبتغطية إحدى العينين (منع الدمج) تنحرف هذه العـين خلـف الغطـاء. وبكشـفها نلاحـظ حركتهـا الفوريـة لتعـود إلى وضعيـة التثبيـت، وتعـود الرؤيـة المشـتركة للعينـين (الدمـج). ففـي الشـطور

الأنسي، نلاحظ أن العين المغطاة تتحرك عند كشفها باتجاه الخارج لتعود إلى وضعية التثبيت،وفي الشطور الوحشي، تتحرك باتجاه الداخل، وفي الشطور العلوي، تتحرك باتجاه الأسفل، وفي الشطور السفلي تتحرك باتجاه الأعلى.

ومن الاختبارات الأخرى لكشف الشطور، اختبار عدسة مادوكس، الذي يعتمد على فصل الدمج بوساطة تبديل مظهر الخيال الشبكي في إحدى العينين، وتجري كما يلي (الشكل ١٤-١٣) :

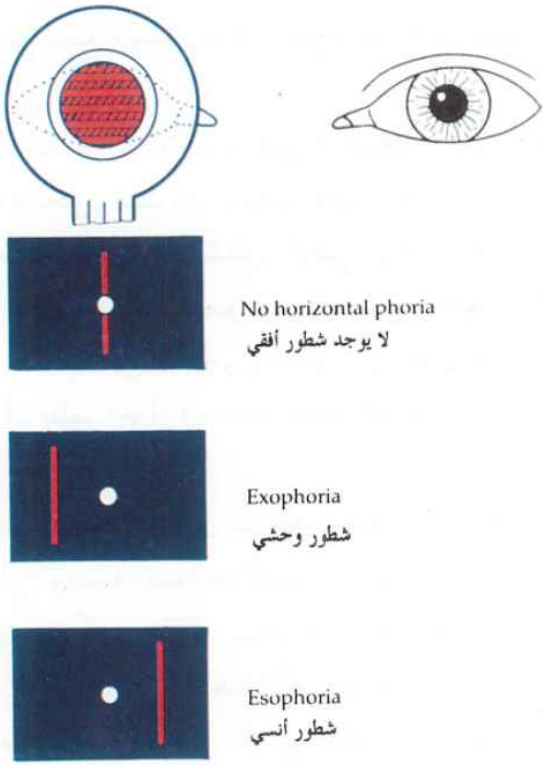

شكل (١٤-١٣) اختبار عدسة مادوكس لقياس الشطور للرؤية البعيدة

يجلس المريض في غرفة مظلمة على مسافة ٦ أمتار من بقعة ضوئية منيرة، وتوضع عدسة مادوكس المؤلفة من ٤-٥ اسطوانات من الزجاج الأحمر أمام إحدى العينين، فتبدو البقعة الضوئية، من خلال الاسطوانات الحمراء، بشكل خط أحمر طويل. فإذا كانت محاور الاسطوانات أفقية، فيكون الخط عمودياً. ففي حال عدم

وجود شطور أو حول، تبدو البقعة المضيئة في مركز الخط الأحمر العمودي، أما إذا وجد شطور أنسي أو وحشي، فيبدو الخط الأحمر على أحد جانبي البقعة. ويقدر مقدار الانحراف بقوة الموشور اللازم وضعه أمام عدسة مادوكس، أو أمام العين الأخرى، لكي يمر الخط الأحمر من البقعة الضوئية. بعد ذلك تُدار عدسة مادوكس حتى تصبح اسطواناتها عمودية، فيصبح الخط الأحمر أفقياً. فإذا لم يكن هناك شطور عمودي، يمر الخط الأحمر عبر البقعة الضوئية، أما إذا وجِدَ شطور علوي Hyperphoria ، فيبدو الخط الأحمر تحت البقعة الضوئية أو فوقها، وذلك حسبما تكون عدسة مادوكس أمام العين ذات الشطور العلوي، أو أمام العين الأخرى، ويمكن أن تقاس درجة الشطور بوساطة المواشير.

إن مقدار الشطور يختلف بين الرؤية القريبة والرؤية البعيدة، ويمكن قياس الشطور للرؤية القريبة بوساطة جناح مادوكس (الشكل ١٤)، حيث ينظر المريض عبر ثقبي القطعة العينية فترى العين اليمنى سهماً أبيض عمودياً، وسهماً آخر أفقياً . أما العين اليسرى فترى صفاً أفقياً من الأرقام بلون أبيض، وصفاً عمودياً من الأرقام بلون أحمر، وفي الحالة الطبيعية يجب أن تشير الأسهم إلى الرقم صفر، أما في حالة الشطور فتشير الأسهم إلى أحد الأرقام الذي يعبر عن مقدار الشطور ونوعه (وحشي ، أنسي ، عمودي).

العلاج :

١ – لا تترافق الدرجات الخفيفة من الشطور الأنسي والوحشي عادةً مع أعراض ولا تحتاج لعلاج.

٢ – إذا وجدت أعراض إجهاد مرافقة للشطور الأنسي أو الوحشي، فيكون العلاج بتمرين العضلات الضعيفة بوساطة المواشير، ولكن لسوء الحظ هذا العلاج يفيد لفترة مؤقتة، ويحتاج إلى تكرار بين فترةٍ وأخرى لاستمرار غياب الأعراض.

٣ – إذا لم تحصل استفادة من التمارين بالمواشير، فيمكن وصف النظارات الموشورية الدائمة. ولكن يجب أن نلجأ لذلك فقط كحلٍ أخير لأن هذه النظارات يمكن أن تزيد درجة الشطور، وتضطرنا لزيادة قوة المواشير المستخدمة بين فترةٍ وأخرى.



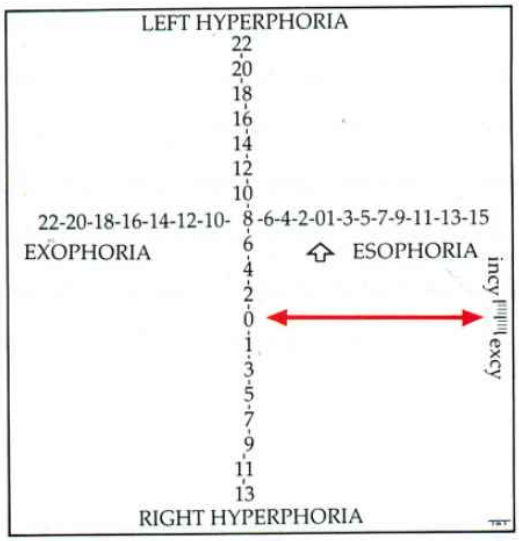

شكل (١٤-١٤) اختيار جناح مادوكس لقياس الشطور للرؤية القريبة

٤ - لعلاج الشطور الوحشي أثناء الرؤية القريبة يمكن أن يُجرى التمرين البسيط التالي: يُمسك قلم باليد ويقرب ببطء نحو الأنف مع تثبيت النظر عليه، حتى حدوث الشفع،على الرغم من الجهد المبذول للحفاظ على خيالٍ واحد.وهكذا يتم تكرار هذه العملية عدة مرات في اليوم، لفترة أسابيع حتى تصغر المسافة التي يحدث عندها الشفع.

٥ - الشطور العلوي يجب أن يُصلح مباشرةً بالنظارات الموشورية، حيث لا تفيد فيه تمارين العضلات.

الفصـل الثـالث

الحـول المتـوافق (اللاشـللـي)

Concomitant Strabismus

يتميز الحول المتوافق بأنه على الرغم من وجـود الحـول، فـإن العينـين تتحركـان بشكلٍ حرٍ ومتوافق في جميع الاتجاهات.

ويدخل في امراضية الحول المتوافق عدة عوامل مهمة:

١ - نقص القدرة البصرية في إحدى العينين، كما في اختبـلاف خلـل الانكسـار بين العينين عالي الدرجة، أو في حال وجود كثافات في الأوساط الشـفافة، أو وجود مرض عيني يُحدِث نقصاً شديداً في الرؤية. فإذا وجد أحـد هـذه الأسباب منذ الولادة أو باكراً بعدها، فلن تتطور الارتباطات القشـرية بـين الخلايا القشرية الممثلة لشـبكيتي العينـين، وبالتـالي يكـون الدمـج مسـتحيلاً ويحدث الحول.

٢ - خلل التوازن العضلي الذي يعود إلى ارتكاز غير طبيعـي (ولادي) لإحـدى العضلات العينية، أو نقص تطور واحـدة أو أكـثر مـن العضـلات العينيـة، وهنا يمكن أن يسبق ظهور الحول فترة من الشطور المترافق مع الدمج.

٣ - إن الجهد المتواصل المبذول للمطابقة لدى بعض مديدي البصر لتأمين رؤيـة واضحـة للقـرب والبعـد، يمكـن أن يـترافق مـع مقـدار مـن التقريـب Convergence، يفوق مقدار التقريب اللازم للتثبيت بـالعينين binocular fixation، ويتطلب حل هذه المشكلة إما استرخاء المطابقة والاسـتغناء عـن الرؤية الواضحـة، أو اسـتخدام المطابقـة للرؤيـة الواضحـة الـتي تـترافق مـع التقريب الشديد. وعادةً يختار المريـض الحـل الأخـير، ويظهـر لديـه الحـول الأنسي الذي نسميه تطابقياً. وبآليةً معاكسة يمكن أن يحدث حول وحشي عند حسيري البصر.

يمكن أن يكون الحول المتوافق أنسياً أو وحشياً، والحول الأنسي هو الأكثر شيوعاً (الشكل ١٤-١٥) ، وأكثر ما يشاهد عند مديدي البصر. ويبدأ دائماً في الطفولة، ويمكن في بعض الأحيان أن يصبح ظاهراً بعد حالة رعب، أو بعد الإصابة بالسعال الديكي، أو الحصبة، أو أحد الأمراض الموهنة الأخرى.

شكل (١٤-١٥) حول أنسي أيمن

أما الحول الوحشي فهو شائع عند حسيري البصر، وكذلك عندما تفقد إحدى العينين الرؤية، فيستعمل المريض العين الجيدة، بينما تأخذ العين الفاقدة للرؤية وضعية الراحة، وتنحرف إلى الوحشي، ويبدأ عادةً في سن أكثر تأخراً من الحول الأنسي (إلا أنه يمكن أن يظهر في أي عمر).

إذا كانت إحدى العينين هي المثبتة دائماً، والأخرى هي المنحرفة دائماً، فيسمى الحول وحيد الجانب. أما إذا كان التثبيت متناوباً بين العينين فيسمى الحول متناوباً. ويمكن أن يكون الحول مستمراً أو متقطعاً (يغيب في بعض الأحيان ويظهر في بعضها الآخر).

الغمش الحولي : كنا قد ذكرنا أنه يجب أن يتطور منعكس التثبيت، ويستخدم باستمرار حتى يبلغ الطفل عمر ٩ سنوات كي تكون حدة البصر طبيعية لديه، وإلا فيحدث الغمش. وهذا يعود إلى أن الجملة المؤلفة من الحفيرة المركزية Fovea والقشر

الدماغي الممثل لها،تتطور خلال السنوات التسع الأولى للحياة ويكتمل تطورها في سن التسع سنوات.ونتيجةً لذلك فهي عرضة للمؤثرات خلال هذه الفترة. فإذا حدث الحول قبل عمر التسع سنوات ينقطع منعكس التثبيت في العين الموجودة بوضعية الحول ويحدث الغمش. أما إذا حدث الحول بعد عمر ٩ سنوات (أي بعد اكتمال تطور منعكس التثبيت)، فعندها لا يحدث الغمش.

ويظهر الغمش عند الأولاد المصابين بالحول إذا لم يكن التثبيت متناوباً بين العينين، وكان الحول وحيد الجانب، حيث تكون العين المنحرفة بشكلٍ مستمر محرومة من التنبيه العصبي القوي الذي يحدث عادةً أثناء التثبيت، فيحدث نتيجةً لذلك خلل في الوظيفة القشرية الممثلة لحفيرتها المركزية. وإذا كان الغمش شديداً جداً فيصبح التثبيت بالعين الغمشاء لا مركزياً، حيث تفقد الحفيرة المركزية قدرتها على التثبيت، فإذا أُجبر المريض على التثبيت بهذه العين، فإنه يقوم بذلك مستخدماً بقعة من الشبكية، خارج الحفيرة المركزية، تؤمن له قدرة بصرية أفضل للأجسام المنظور إليها، وهذا يسمى التثبيت اللامركزي Eccentric Fixation.

تشخيص وجود الحول:

يمسك الفاحص منبعاً ضوئياً صغيراً (بيلا) على الخط المتوسط أمام عيني المريض ويطلب منه النظر إليه. فإذا كانت وضعية العينين صحيحة، يرى الفاحص نقطة صغيرة مضيئة على القرنية تتوضع في مركز الحدقة لكلتا العينين، ونسمي هذه النقطة المضيئة المنعكس الضوئي القرني.

عند وجود حول يلاحظ الفاحص أن المنعكس الضوئي القرني يكون منزاحاً عن مركز الحدقة في العين الموجودة في وضعية الحول.فعلى سبيل المثال إذا وجدنا أن المنعكس الضوئي القرني كان منزاحاً عن مركز الحدقة في العين اليسرى، يمكننا أن نفترض أن هذه العين مصابة بالحول. ولتأكيد التشخيص، نقوم بتغطية العين اليمنى أثناء مراقبة العين اليسرى، فإذا وجدنا أن العين اليسرى تحركت لتأخذ وضعية التثبيت فهذا يدل على أنها كانت في وضعية الحول. فإذا كان اتجاه الحركة باتجاه الأنف فالحول وحشي، وإذا كان باتجاه الصدغ فالحول أنسي.

قياس زاويـة الحـول :

هناك عدة طرائق لقياس زاوية الحول نذكر منها :

١- اختبار التغطية مع استخدام المواشير (الشكل ١٤-١٦) :

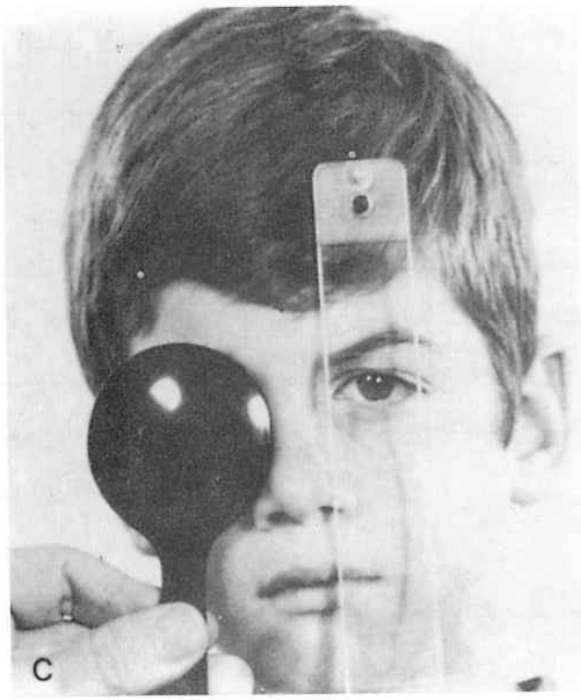

شكل (١٤-١٦) اختبار التغطية مع استخدام المواشير

نضع أمام إحدى العينين موشوراً قاعدته في الاتجاه المناسب الذي يعاوض زاويـة الحول، بحيث توجه القاعدة عكس جهة الحول: فإذا كـان الحـول أنسياً توجـه قـاعدة الموشور باتجاه الخارج، وإذا كان الحول وحشياً فتوجه للداخـل،ونجـري تغطيـة متناوبـة للعينين أثناء زيادة قوة الموشور تدريجياً، حتـى نلاحـظ غيـاب حركـة العـين الـتي وراء الموشور، عند كشفها وقيامها بالتثبيت. وتكون زاوية الحول معادلة لقوة الموشور الذي زالت حركة العين عنده. وتتطلب هذه الطريقة تعاونـاً مـن المريـض مـع وجـود تثبيـت مركزي في العينين لديه.

٢- تحديد مكان المنعكس الضوئي القرني:

تستخدم هذه الطريقة عند الأشخاص غير المتعاونين، لإجراء اختبار التغطية مع استخدام المواشير، أو عند الأشخاص الذين ليس لديهم تثبيت مركزي بسبب الغمش الشديد. ويستخدم لذلك:

أ - اختبار هيرشبرغ Hirschberg test الذي يُقدر زاوية الحول بالاعتماد على درجة انزياح المنعكس الضوئي القرني للعين المنحرفة عن مركز الحدقة (الشكل ١٤-١٧) . فإذا توضع المنعكس بين مركز الحدقة وحافتها وكان أقرب إلى المركز فتكون زاوية الحول نحو ٥ درجات، وإذا توضع عند حافة الحدقة فتكون الزاوية ١٥ درجة، وإذا توضع في المنتصف بين حافة الحدقة والحوف فتكون الزاوية ٣٠ درجة، وإذا توضع عند الحوف فتكون الزاوية ٤٥ درجة، وإذا توضع على الصلبة أبعد من الحوف فتكون الزاوية ٦٠ درجة وأكثر.

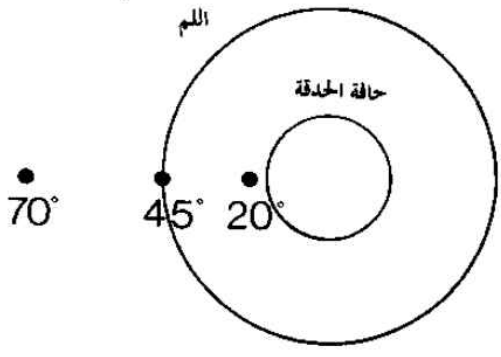

شكل (١٤-١٧) اختبار هيرشبرغ

ب - طريقة كريمسكي Krimsky (الشكل ١٤-١٨) : نضع موشوراً أمام إحدى العينين، ونزيد قوته تدريجياً دون إجراء التغطية حتى يتوضع المنعكس القرني في كلتا العينين في مركز الحدقة، وهذه الطريقة تستعمل للأطفال الصغار جداً غير المتعاونين.

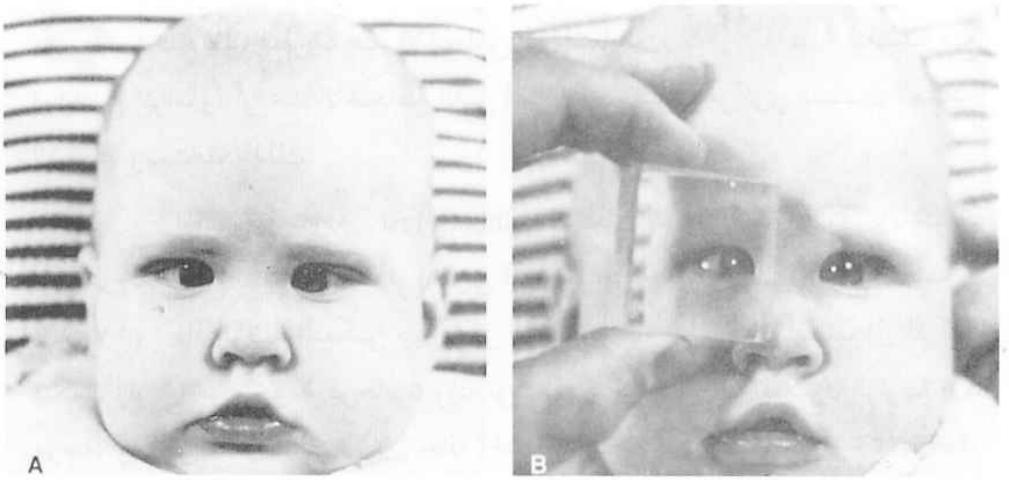

شكل (١٤-١٨) طريقة **Krimsky**

العلاج :

يتم علاج الحول الأنسي المتوافق عند الأطفال على الشكل التالي:

١ - يجب أخذ القدرة البصرية للبعد لكل عين، وقياس زاوية الحول. بعدها نعطي المريض قطرة أتروبين ٠,٥-١٪ ليضعها في العينين ثلاث مرات يومياً لمدة ٣ أيام، ثم نحدد مقدار خلل الانكسار باستخدام محدد خلل الانكسار Skiascope، ونصحح هذا الخلل بوصف نظارات للاستخدام الدائم.

٢ - بعد ارتداء النظارة بشهر يعاد فحص زاوية الحول،ووفقاً لزاوية الحول مع النظارة، يصنف الحول الأنسي كما يلي:

أ - إذا لوحظ زوال زاوية الحول مع النظارة يكون الحول تطابقياً، ولا يحتاج لجراحة، وعلاجه الاستخدام الدائم للنظارة.

ب - إذا لوحظ نقصان زاوية الحول أثناء ارتداء النظارة فيكون الحول تطابقياً جزئياً، ويعالج جراحياً فقط الجزء الباقي منه مع النظارة (الجزء اللا تطابقي) مع استخدام النظارة الدائم لعلاج الجزء التطابقي.

ج – إذا لوحظ بقاء زاوية الحول نفسها أثناء ارتداء النظارة، يكون الحول لا تطابقياً وعلاجه الجراحة.

٣ – إذا وجدنا عند فحص القدرة البصرية أن المريض مصاب بالغمش، فيجب بذل الجهد لرفع القدرة البصرية لديه (في الأطفال غير المتعاونين لفحص القدرة البصرية، يدل كون الحول وحيد الجانب على وجود الغمش). ويعالج الغمش باستخدام النظارة مع تغطية العين ذات القدرة البصرية الجيدة (الشكل ١٤-١٩) ، وإجبار المريض على الاعتماد على العين ذات القدرة البصرية المتدنية أو التغطية المتناوبة للعينين عند وجود غمش ثنائي الجانب. وتتم تغطية العين خلال فترة اليقظة (أي منذ الاستيقاظ صباحاً وحتى النوم ليلاً) مع السماح للعين المغطاة بالرؤية لفترة قصيرة عند الاستيقاظ صباحاً، ونستمر بالتغطية حتى الوصول إلى قدرة بصرية جيدة في العينين أو يصبح الحول متناوباً عند الأطفال غير المتعاونين لفحص القدرة البصرية، وبعد ذلك نلجأ إلى التغطية الجزئية لعدة ساعات يومياً للحفاظ على النتائج والوقاية من عودة الغمش حتى سن ٩ سنوات حيث يكتمل نضج الجهاز البصري،وتَثبُت القدرة البصرية. وكلما كان العمر أصغر تم التغلب على الغمش باستخدام التغطية بشكلٍ أسرع. وخشيةً من حدوث الغمش في العين المغطاة يجب مراقبة الأطفال بعمر أقل من سنة (عن طريق تحديد العين المفضلة للتثبيت) كل أسبوع بعد بدء التغطية، والأطفال بعمر ١-٢ سنة كل أسبوعين، والأطفال الأكبر من سنتين كل شهر.

٤ – العلاج الجراحي : يستطب العلاج الجراحي للحول المتوافق الأنسي عندما تكون زاوية الحول أثناء ارتداء النظارة ١٠ درجات أو أكثر، ويجب أن يُعالج الغمش دائماً قبل الجراحة. ويتم الإصلاح الجراحي للحول الأنسي، بتأخير ارتكاز العضلة المستقيمة الأنسية (إضعافها)، وتقصير العضلة المستقيمة الوحشية (تقويتها) بمقادير تختلف باختلاف زاوية الحول.

شكل (١٤-١٩) تغطية العين الأفضل لعلاج الغمش

ويكون علاج الحول المتوافق الوحشي شبيهاً بعلاج الحول الأنسي، إلا أن العلاج الجراحي يكون معاكساً، حيث يتم تأخير ارتكاز العضلة المستقيمة الوحشية (إضعافها)، وتقصير العضلة المستقيمة الأنسية (تقويتها). ويمكن في حالات قليلة أن يحدث الشفع بعد الإصلاح الجراحي للحول، ولكنه يستمر عادةً فترة أسابيع أو أشهر ثم يزول بعدها.

الفصـل الرابـع

الحـــول الشـــللي

Paralytic Strabismus

يتميز الحول الشللي بالعلامات والأعراض التالية:

١ - تحدد حركات العين: عندما تُصاب إحدى العضلات العينية بالشلل تتحدد أو تنعدم حركة العين باتجاه عمل هذه العضلة، وتكون حركات العينين في الاتجاهات الأخرى البعيدة عن مجال عمل العضلة المشلولة طبيعية. ويمكن كشف تحدد الحركة عن طريق فحص حركات العينين بتثبيت رأس المريض والطلب إليه أن يتبع إصبع الطبيب بعينيه في اتجاهات النظر المختلفة.

٢ - تكون زاوية الحول عند التثبيت بالعين السليمة (زاوية الانحراف الأولي) أقل من زاوية الحول عند التثبيت بالعين المصابة بالشلل (زاوية الانحراف الثانوي).

٣ - الشفع : يبدو الشفع عند النظر في اتجاه عمل العضلة أو العضلات المصابة بالشلل. ويبدو خيال العين المنحرفة (الخيال الكاذب) أقل وضوحاً من خيال العين المثبتة (الخيال الحقيقي)، حيث يقع خيال العين المثبتة على الحفيرة المركزية، وخيال العين المنحرفة خارجها.

فإذا افترضنا أن المريض يثبت جسماً ما بعينه اليسرى، بينما تكون عينه اليمنى منحرفة إلى الأنسي، ففي هذه الحال يتشكل خيال واضح للجسم في العين اليسرى لتوضعه على الحفيرة المركزية، أما خيال العين اليمنى فيقع إلى الناحية الأنفية من الحفيرة المركزية (الشكل ١٤-٢٠). ونظراً لأنه، في الحالة الطبيعية، عند عدم وجود الحول يتشكل خيال الأجسام الواقعة في الجهة الصدغية للعين على الشبكية الأنفية، فإن الجسم المثبت بالعين اليسرى يبدو متوضعاً إلى الجهة اليمنى من مكان توضعه الحقيقي

في العين اليمنى (بسبب توضع خياله على الشبكية الأنفية في هذه العين)، وهذا يسمى بالشفع المتوافق Homonymous diplopia، حيث يقع الجسم المرئي بالعين اليمنى إلى اليمين من الجسم المرئي بالعين اليسرى. أما إذا كانت العين اليمنى منحرفة إلى الوحشي فيحصل شفع متصالب Heteronymous diplopia لأن الجسم المرئي بالعين اليسرى يقع إلى اليمين من الجسم المرئي بالعين اليمنى.

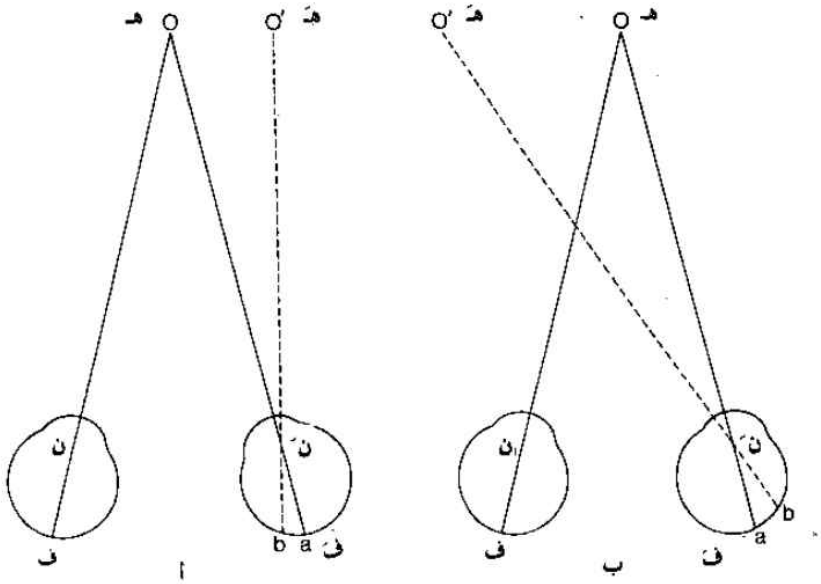

شكل (١٤-٢٠)

أ- الشفع المتوافق ، ب- الشفع المتصالب. ف،فَ الحفيرة المركزية اليمنى واليسرى، ن،نَ النقطتان العقدتيان، هـ- الجسم المنظور إليه هـَ- خيال العين المنحرفة.

٤ - وضعية الرأس المعيبة Ocular torticollis: يتخذ المريض عادةً وضعية معيبة لرأسه في شلل العضلة المستقيمة الوحشية بحيث يدير وجهه باتجاه عمل العضلة المشلولة، الأمر الذي يؤدي لدوران العينين إلى الاتجاه المعاكس (بعيداً عن عمل العضلة المشلولة) وزوال الشفع. وكمثال، ففي شلل العضلة المستقيمة الوحشية اليمنى يدير المريض وجهه نحو اليمين للتخلص من الشفع (الشكل ١٤-٢١). وكذلك تشاهد الوضعية المعيبة للرأس في حالات الحول العمودي، لمعاوضة الانحراف العمودي وتخفيف الشفع.

ولا تكون الأعراض السابقة بارزة كلها في الحول الشللي الولادي حيث تحدث تكيفات تُخلص من الشفع. أما في الحالات المكتسبة، فيكون الشفع مزعجاً جداً في البداية، ولكن بعد مرور فترة، يصبح أقل إزعاجاً، بسبب تعود المريض إهمال خيال العين المصابة.

البحث الأول

شلل العصب القحفي الثالث

III Cranial Nerve Palsy

١ – الشلل الولادي:

تُصاب فيه العضلات العينية الخارجية الأربع التي تتلقى تعصيبها من العصب الثالث، وكذلك العضلة الرافعة للجفن بدرجات مختلفة، ولا تصاب العضلات داخل العينية.

وبفحص المريض يُلاحظ أن العين منحرفة إلى الوحشي والأسفل مع إطراق الجفن العلوي، ودرجات مختلفة من تحدد الرفع والخفض والتقريب. ويمكن أن تكون الإصابة محصورة فقط بالعضلات الرافعة لعين واحدة (شلل العضلات الرافعة المزدوج Double elevator palsy)، وتترافق بدرجات مختلفة من إطراق الجفن العلوي.

لا تتطلب الإصابات الخفيفة علاجاً، أما شلل العصب الثالث الولادي التام، فإنه يتطلب إجراء جراحة لإصلاح الانحراف إلى الوحشي والأسفل وإطراق الجفن العلوي. ويتم إصلاح الانحراف إلى الأسفل، بقطع وتر المنحرفة العلوية من مكان ارتكازه على الصلبة، كما يجرى تأخير ارتكاز أقصى للعضلة المستقيمة الوحشية، مع تقصير العضلة المستقيمة الأنسية، لإصلاح وضعية العين الأفقية.ويعالج شلل العضلات الرافعة المزدوج، بنقل ارتكاز العضلات المستقيمة الأفقية إلى القرب من مكان ارتكاز العضلة المستقيمة العلوية.

٢– الشلل المكتسب : (الشكل ١٤–٢١)

إن شلل العصب الثالث المكتسب قد يكون جزئياً أو تاماً، وقد يصيب العضلات العينية الخارجية فقط أو العضلات العينية الخارجية والداخلية معاً.

A

شكل (١٤-٢١) شلل العصب الثالث التام الأيسر حيث يُلاحظ إطراق الجفن العلوي الأيس التام .
وعند رفع الجفن يشاهد تحدد حركة العين .

يبدأ شلل العصب الثالث المكتسب بشكل إصابة شديدة، وخلال أيام أو أسابيع يحصل تحسن في وظيفة العصب متمثلاً ببقاء إصابة جزئية فيه، ويحدث الشفاء عادةً خلال ٦ أشهر من البداية ولهذا فلا يمكن أخذ القرار بشأن العلاج قبل مرور ٦ أشهر على الإصابة، حيث يمكن أن نتوقع الشفاء التام أو الجزئي وذلك حسب سبب الشلل عند ٤٨٪ من المرضى. ويمكن تصنيف أسباب الشلل المكتسب كما يلي:

١- آفات جذع الدماغ:

أ - تناذر Benedikt الذي يتجلى بشلل العصب الثالث في جهة الإصابة ورعاش الحركة Intention tremor في الجهة المقابلة.

ب - تناذر ويبر الذي يتجلى بشلل العصب الثالث في جهة الإصابة والشلل النصفي في الجهة المقابلة.

٢- الحالات الالتهابية:

أ - التهاب السحايا.

ب - التهاب الدماغ.

ج - التهاب الأعصاب الناجم عن السموم كالكحول، الرصاص، الزرنيخ، أول أكسيد الكربون وفي الداء السكري.

د - العقبول المنطقي.

هـ - الخمج بحمات الإيكو.

٣- الآفات الوعائية (أم الدم)

٤- الأورام.

٥- الأدواء المزيلة للنخاعين.

٦- الرضوض.

٧- أسباب أخرى:

أ - ابيضاض الدم.

ب - البرفرية.

ج - التهاب الشريان العقدي.

د - الساركوئيد.

هـ - كثرة الوحيدات الخمجية.

و - التوكسوبلاسموز الولادي.

ز - الوهن العضلي الوخيم.

ح - التهاب الشريان الصدغي.

ط - التمنيع ضد الحصبة.

ويتضمن العلاج تحرير المريض من الشفع الذي لا يكون عادةً سبباً للإزعاج في شلل العصب الثالث التام بسبب إطراق الجفن العلوي المرافق والمغطي للحدقة. أما في الشلل الجزئي عندما لا يغطي الجفن العلوي الحدقة، فيعاني المريض من الشفع وأفضل حل لهذه المشكلة هو التغطية. ويفضل المريض عادةً تغطية عينه المصابة. وتكون الجراحة مستطبة لإصلاح الحول والإطراق إذا سمحت حالة المريض العامة بذلك، وإذا بقيت درجة كبيرة من الشلل بعد مرور ٦ أشهر على بدء شلل العصب الثالث. ويمكن تطبيق الجراحة المستخدمة لعلاج شلل العصب الثالث الولادي في شلل العصب الثالث المكتسب.

البحث الثاني

شلل العصب القحفي الرابع

IV Cranial Nerve Palsy

هو أكثر الإصابات المنفردة بالشلل للعضلات العينية الخارجية شيوعاً، وقد يكون:

١- ولادياً، وسببه إصابة في النواة أو الجزء الحركي للعصب.

٢- أو مكتسباً:

أ - رض الرأس المغلق.

ب - حادث وعائي دماغي.

ج - الداء السكري.

د - ورم دماغي.

هـ - التهاب الخلايا الغربالية.

و - التهاب الخشاء.

ز - أمهات الدم الدماغية.

ح - إصابة البكرة نتيجة العمل الجراحي على الحجاج أو رض الحجاج.

ويتميز شلل العضلة المنحرفة العلوية بتحدد الخفض أثناء التقريب للعين المصابة وانحرافها إلى الأعلى في الوضعية البدئية للنظر. كما يشاهد في العين المصابة فرط نشاط العضلة المنحرفة السفلية الثانوي لشلل العضلة المنحرفة العلوية بوصفها عضلة مضادة لها. ولعلاج شلل العضلة المنحرفة العلوية اقترحت عدة طرائق للعمل الجراحي:

١ - تقوية العضلة المنحرفة العلوية بإجراء طية في وترها.

٢ - إضعاف العضلة المنحرفة السفلية في حال فرط نشاطها بإحدى الطرائق التالية: قطعها أو تأخير ارتكازها.

البحث الثالث

شلل العصب القحفي السادس

VI Cranial Nerve Palsy

يؤدي شلل العصب السادس إلى حدوث الحول الأنسي، وتحدد حركة العين المصابة إلى الوحشي ، نتيجة شلل العضلة المستقيمة الوحشية (الشكل ١٤-٢٢).

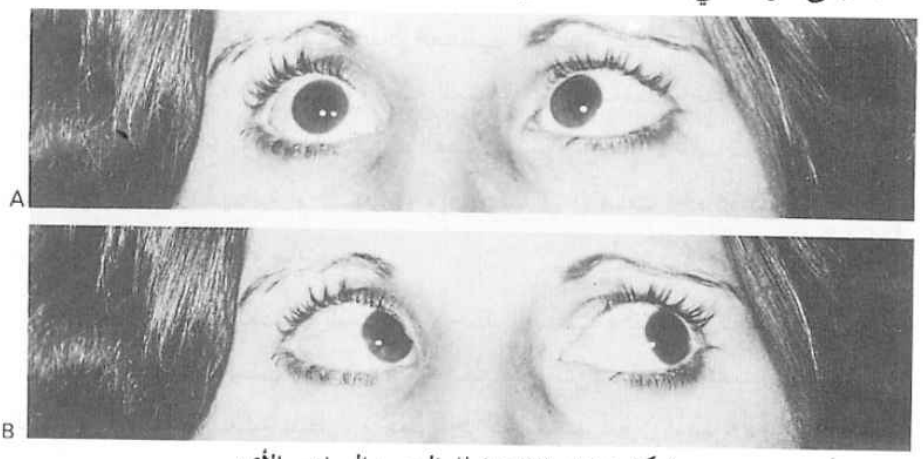

شكل (١٤-٢٢) شلل العصب السادس الأيمن

أ - أثناء النظر إلى اليمين.

ب- أثناء النظر إلى اليسار.

ويختلف السير السريري لشلل العصب السادس الولادي والمكتسب في نقطة واحدة، فلدى المرضى ذوي الشلل الولادي وذوي الشلل المكتسب الحديث تكون زاوية الانحراف الثانوي أكبر من زاوية الانحراف الأولي. غير أنه خلال الأشهر الأولى بعد بدء الشلل المكتسب تزول هذه الظاهرة، ويصبح الانحراف الثانوي مساوياً الانحراف الأولي، بسبب نشوء تقفع العضلة المستقيمة الأنسية للعين المصابة، والعضلة المستقيمة الأنسية للعين الأخرى، الأمر الذي لا يحدث لدى المرضى ذوي الشلل الولادي.

أسباب شلل العصب السادس:

١- الشلل الولادي:

إن الرض أثناء الولادة هو السبب الرئيس لهذا الشلل، غير أنه قد يوجد عند بعض المرضى نقص تنسج Hypoplasia في نواة العصب السادس أو شذوذ في الألياف الحركية للعصب، ولكن هؤلاء المرضى قلة. وفي حالات نادرة لوحظ غياب أو نقص تنسج العضلة المستقيمة الوحشية.

٢- الشلل المكتسب:

بسبب المسير داخل القحف للعصب السادس الذي يتزوى فوق الذروة الصخرية للعظم الصدغي وغياب أي منطقة غير محكمة الشد في مسيره من جذع الدماغ وحتى اختراقه الجافية، فإن العصب السادس يتأثر بازدياد الضغط داخل القحف، ورض قاعدة القحف، ووذمة السحايا، والتهاب قاعدة الجمجمة، وتبدل وضعية جذع الدماغ. وكذلك يشترك العصب السادس مع الأعصاب القحفية الأخرى بحساسيتها للمواد الذيفانية أو السمية، وإصابتها في الآفات الحادة المزيلة للنخاعين، وعرضتها للإصابة بالفيروسات.

إن علاج شلل العصب السادس وحيد الجانب يكون عرضياً خلال الأشهر الأولى بعد الإصابة، حيث يمكن أن يلاحظ التحسن العفوي المتمثل بنقص الحول الأنسي في الوضعية البدئية للنظر، وتحسن حركة التبعيد للعين المصابة، ومادام التحسن مستمراً فالعلاج الجراحي غير مستطب. ويتم التخلص من الشفع عند كثير من المرضى باختيار وضعية الرأس المعاوضة، ولا يشعر بعض المرضى الذين لا يستطيعون معاوضة

الشفع بانزعاج كبير يضطرهم إلى تغطية العين، في حين أن بعضهم الآخر ينزعجون لدرجة يضطرون معها إلى تغطية العين للتخلص من الشفع. ويمكن مساعدة هؤلاء إذا كانت زاوية الحول خفيفة باستعمال نظارات موشورية تزيل الشفع في الوضعية البدئية للنظر.

وبعد مرور ٦ أشهر على بداية الشلل، يتطلب شلل العضلة المستقيمة الوحشية الباقي والثابت إصلاحاً جراحياً، ويتم تحديد نوع العمل الجراحي حسب الدرجة المسترجعة من وظيفة العضلة المستقيمة الوحشية المشلولة. فإذا كان الشلل الدائم المتبقي للعضلة المستقيمة الوحشية متوسط الشدة، فعندها قد يكون تقصير العضلة المستقيمة الوحشية المشلولة، بالإضافة إلى تأخير ارتكاز المستقيمة الأنسية في العين نفسها كافياً. أما في الدرجات الأكثر شدة من الشلل المتبقي والدائم (في الشلل الكامل غير المتحسن) فيجب إجراء عملية نقل ارتكاز العضلات العمودية إلى مكان ارتكاز العضلة المستقيمة الوحشية المشلولة.

الباب الخامس عشر

رضوض العين وجروحها

Injuries and Contusions of the eye

على الرغم من أن العين محمية بشكل جيد بالعظم الحجاجي والأجفان ، إلاّ أن رضوض العين وملحقاتها غير نادرة ، حيث يشكل المرضى المصابون برض على العين وملحقاتها نحو ٢٠٪ من مرضى العين ، ويشكل مرضى الرضوض ٥٠٪ من حالات العمى بعين واحدة و ٢٠٪ من فقد الرؤية في العينين . قد يكون الرض على العين بسيطاً وعابراً ، إلاّ أن بعضها يعد من الحالات الصعبة في أمراض العين حيث يتطلب خبرة وتجهيزات خاصة في علاجها . وعند معاينة مريض مصاب برض على العين يجب إجراء ما يلي :

١ - أخذ القصة والموجودات السريرية بشكل دقيق وتسجيلها في إضبارة المريض .

٢ - قياس القدرة البصرية للعين المرضوضة والسليمة ، أما إذا كان المصاب فاقداً لوعيه فنفحص منعكس الحدقة المباشر للضوء .

٣ - عدم إجراء فحص العين بالقوة لمريض غير متعاون أو عندما يشعر الطبيب أنه غير متأكد من إمكان علاج المريض أو تقويم درجة الرض ، بل يجب تحويله إلى طبيب مختص بأسرع ما يمكن .

٤ - إجراء صور شعاعية في حال وجود أي شك بوجود جسم أجنبي في العين أو كسر في عظام الحجاج .

٥ - عدم استعمال أي نوع من القطرات العينية غير المعقمة كالمخدر الموضعي أو الملونات أو الموسعات .. الخ .

٦ - تعطى الصادات والمسكنات والمصل المضاد للكزاز وفقاً لحالة الرض عن الطريق العام .

٧ - يُفضل نقل المريض المصاب برض شديد على العين إلى مركز مختص ومجهَّز تقانياً (مجهر جراحي ، جهاز تحديد الأجسام الأجنبية ، إيكو .. الخ) حتى لو تأخر قليلاً وذلك أفضل من علاجه بسرعة في مركز غير مجهَّز .

الفصل الأول

تصنيف الرضوض

تقسم رضوض العين بشكل عام إلى :

١ - رضوض وجروح العين اللانافذة Nonpenetrating Injuries .

وتقسم بدورها إلى :

آ - التسحجات Abrasions .

ب - الأجسام الأجنبية خارج العين Extraocular Foreign Bodies .

جـ - الرضوض الكليلة Contusion .

٢ - جروح العين النافذة Penetrating Injuries .

وتقسم بدورها إلى :

آ - قرنية ، صلبية ، لمّية .

ب - دون تفتق أنسجة العين أو مع تفتقها .

جـ - مع دخول جسم أجنبي أو دونه .

٣ - الحروق وتقسم إلى :

آ - كيميائية .

ب - حرارية .

٤ - الرض بعوامل فيزيائية وتقسم إلى :

آ - الرض بالأشعة :

١ - فوق البنفسجية .

٢ - تحت الحمراء .

٣ - السينية .

ب - الرض الضوئي .

جـ - الرض بالتيار الكهربائي .

الفصل الثاني

رضوض العين وجروحها اللانافذة

١ – التسحجات Abrasions

قد تصيب الأجفان والملتحمة والقرنية . تسبب سحجات القرنية ألماً شديداً في العين يترافق مع خوف من الضياء ودماع وشعور بوجود جسم أجنبي ويهدف العلاج إلى الوقاية من الإنتان وترميم السحجة ، فتنظف العين وتطبق مراهم الصادات والضماد ويبدل مرة واحدة يومياً حتى الشفاء (شكل ١٥-١) .

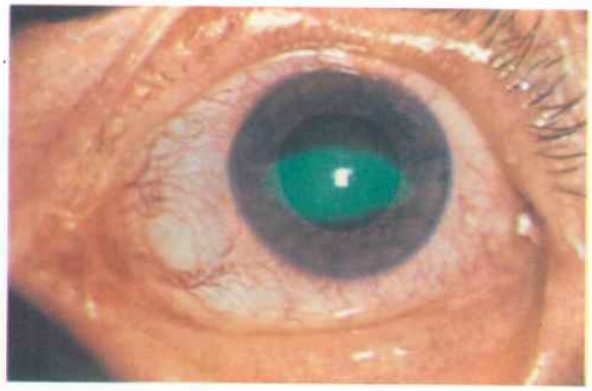

شكل (١٥-١) سحجة قرنية مركزية تظهر مصطبغة بالفلوريسيين باللون الأخضر مع احتقان لمي

٢ – الأجسام الأجنبية خارج العين

Extraocular Foreign bodies

تدخل الأجسام الأجنبية كجزيئات صغيرة من الغبار ، الفحم ، الحجار ، الخشب ، المعدن إلى العين بكثرة حيث تتوضع على سطح القرنية أو قد تختفي في رتوج الملتحمة أو في الثلم تحت الظفر على السطح الخلفي للجفن العلوي ، فتحدث تخريشاً وتسحجاً في القرنية ، فيشكو المريض من ألم واحتقان في عينه مع خوف من

الضياء ودماع . تحدد الأجسام الأجنبية الصغيرة بوساطة المصباح والعدسة المكبرة أو بوساطة المصباح الشقي ، ويجب استئصالها باكراً ما أمكن ويتم ذلك بعد تخدير العين بقطرة مخدر معقمة ثم غسل الجسم الأجنبي أو استخراجه بوساطة قطن معقم ملفوف حول سلك، أما إذا كان الجسم الأجنبي مغروساً في القرنية فينزع بوساطة إبرة ويجرف الصدأ من حوله إذا كان حديدياً وقد يفيد المغناطيس في استخراج الأجسام القابلة للمغنطة ويجب الانتباه خشية ثقب القرنية. بعد استخراج الجسم الأجنبي تعالج الحالة بموسعات الحدقة ومراهم الصادات والضماد ، الذي يبدل مرة يومياً مع مراقبة الحالة حتى الشفاء . الأشكال (١٥-٣ ، ١٥-٤) .

شكل (١٥-٢)
جسم أجنبي على ملتحمة الجفن العلوي

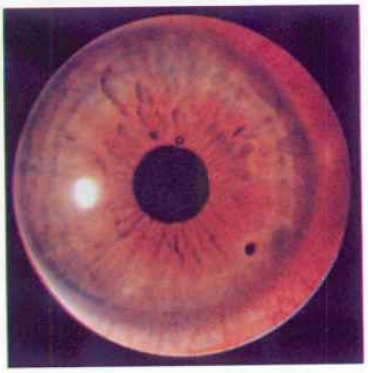

شكل (١٥-٣) جسم أجنبي حديدي على القرنية عند الساعة ٤ قرب اللم محاط بهالة صدئية مع احتقان في الملتحمة ، دماع ، خوف ضياء ، تشنج أجفان وتقبض حدقة ارتكاسي

شكل (١٥-٤) طريقة استخراج الجسم الأجنبي من القرنية بواسطة حربة خاصة بعد وضع القطرة المخدرة

٣ - رضوض العين الكليلة

Contusions of the Eye

وتحدث عند ارتطام العين بأجسام كليلة ، ويختلف تأثير الرض في العين حسب

القوة المطبقة من لاشيء إلى فقدان العين بانفقاعها أو فقدانها لوظيفتها .

الصورة السريرية :

الأجفان والملتحمة : كدمة أجفان (وذمة مع نزوف) تترافق عادة مع نزف تحت الملتحمة (العين السوداء) وتفيد الكمادات الباردة إذا طبقت باكراً في التخفيف من الوذمة والنزف ، كما تعطى الصادات موضعياً وعن الطريق العام خشية الإنتان .

شكل (١٥-٥) كدمة أجفان مع نزف تحت الملتحمة (العين السوداء)

القرنية : سحجات ، كثافات عميقة كنتيجة لوذمة اللحمة أو تمزق غشاء ديسميه وتعالج بإعطاء الصادات والستيروئيدات موضعياً .

البيت الأمامي : عكر بسبب التهاب رضي في القزحية والجسم الهدبي ، سوية دموية في البيت الأمامي التي قد تؤدي إلى ارتشاح دموي في القرنية إذا ترافقت بارتفاع ضغط العين وتعالج بالراحة المطلقة وإعطاء موسعات الحدقة كي لا يتجدد النزف أثناء تفاعل الحدقة وضبط ضغط العين دوائياً ، فإن لم يجدِ نلجأ إلى غسل النزف من خلال جرح صغير عند اللم، كي لا يؤدي إلى ارتشاح القرنية بالدم (شكل ١٥-٦ ، ١٥-٧) .

القزحية والجسم الهدبي : التهاب القزحية والجسم الهدبي وتعالج بموسعات الحدقة والشالة للمطابقة والستيروئيدات موضعياً وحقن تحت الملتحمة . انفكاك جذر القزحية (شكل ١٥-٨) أو تمزق معصرة الحدقة مما يؤدي إلى تشوه في شكل الحدقة (شكل ١٥-٩) . انقلاب القزحية الأمامي أو الخلفي .

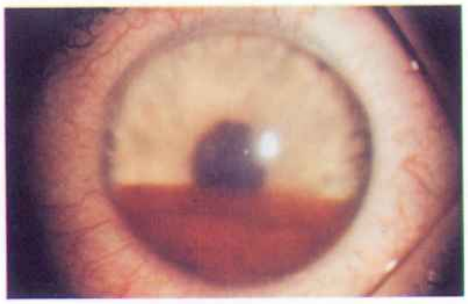

شكل (١٥-٦) سوية دموية تملأ ثلث البيت الأمامي

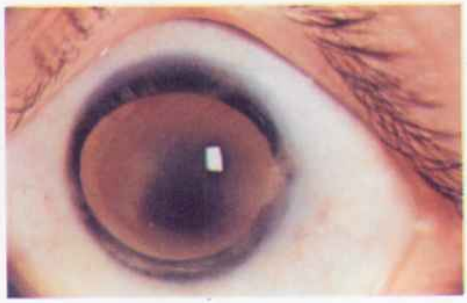

شكل (١٥-٧) ارتشاح القرنية بالدم

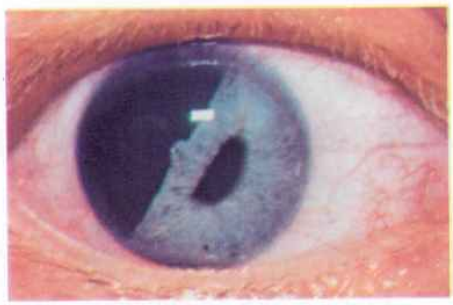

شكل (١٥-٨) يظهر انفكاك جذر القزحية وتصبح الحدقة غير دائرية تماماً كما تبدو كثافة خفيفة في الجسم البللوري بعد رض كليل على العين /رؤية مزدوجة في عين واحدة/

الحدقة : قد يحدث تقبض رضي مترافق مع تشنج مطابقة كنتيجة لتهيج العصب نظير الودي ، أما في حال شلله فيظهر توسع الحدقة وشلل المطابقة .

الجسم البللوري : قد تظهر حلقة فوسيوس (وهي انطباع لصباغ القزحية على المحفظة الأمامية للجسم البللوري أثناء الرض) (شكل ١٥-١٠) .

شكل (١٥-٩) تمزق معصرة الحدقة عند الساعة ٧ بعد رض كليل على العين

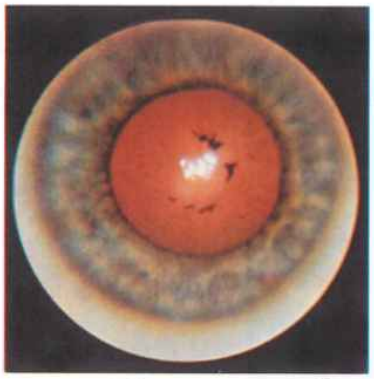

شكل (١٥-١٠) حلقة فوسيوس

ساد رضي : ويظهر عادة بسبب خلل في المحفظة الخلفية فيمر الخلط المائي إلى أليـاف الجسـم البللـوري محدثـاً كثافـات بشـكل وردة في القشـرة الخلفيـة (شكل ١٥-١١) ، التي قد تبقى وقد تتطور إلى ساد تام محدثةً تدنياً في الرؤية فيستخرج الساد وتصحح اللابلورة بعدسة لاصقة أو بزرع عدسة داخل العين .

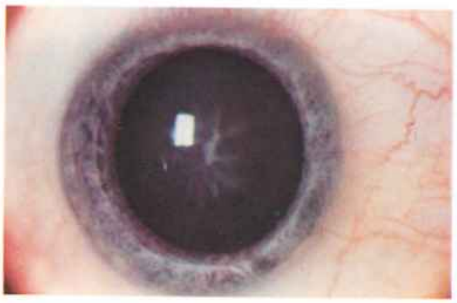

شكل (١٥-١١) ساد رضي بشكل وردة بسبب خلل في نفوذية المحفظة

انخلاع الجسم البللوري الجزئي (تحت خلع) (شكل ١٥-١٢) :

ويحدث بسبب تمزق بعض الأربطة المعلقة للجسم البللوري وعلاماته المميزة هي شفع بعين واحدة ، عدم انتظام عمق البيت الأمامي، اهتزاز القزحية الجزئي .

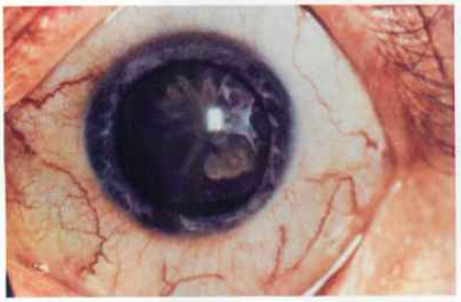

شكل (١٥-١٢) تحت خلع للجسم البللوري حيث تبدو حافته في القسم السفلي الأنسي ، ساد وردي ، توسع حدقة رضي بسبب شكل المعصرة

انخلاع الجسم البللوري التام إلى البيت الأمامي أو إلى الخلط الزجاجي أو إلى تحت الملتحمة خارج المقلة إذا ترافق الرض بتمزق المقلة ،ويحدث نتيجة تمزق الأربطة الكامل ويؤدي غالباً إلى التهاب مزمن في العنبة وزرق ثانوي وعندها يجب استخراج الجسم البللوري . أما عند انخلاعه إلى البيت الأمامي فيستخرج إسعافياً لأنه يسبب زرق حاد .

شكل (١٥-١٣) انخلاع الجسم البللوري إلى البيت الأمامي يعيق حركة الخلط المائي فيحدث زرق حاد لذلك يجب استخراجه إسعافياً

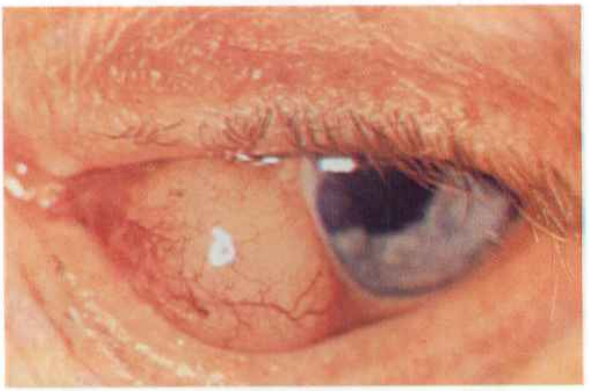

شكل (١٥-١٤) انخلاع البللورة إلى تحت الملتحمة بعد رض كليل أدى إلى تمزق المقلة

ضغط العين : يظهر الزرق الرضي بسبب توسع وعائي أو التهاب قزحية وجسم هدبي أو انسداد زاوية البيت الأمامي أو خلع الجسم البللوري أو نزف داخل المقلة ، أما انخفاض ضغط العين فقد يظهر بسبب صدمة جسم هدبي مع انفصال مشيمي أو تمزق المقلة .

الخلط الزجاجي : قد يشاهد تميع أو كثافات صباغية أو نزف في الخلط الزجاجي الذي إذا لم يرتشف تلقائياً وأدى إلى تعضي زجاجي مع تدنٍ في الرؤية نلجأ إلى عملية قطع الزجاجي واستبداله بالمصل الفيزيولوجي خشية حدوث انفصال شبكية شدي .

المشيمية : قد تظهر نزوف أو تمزقات في المشيمية . تؤدي النزوف المنتشرة في المشيمية إلى بقع ضمور في المشيمية والشبكية وتكون التمزقات (شكل ١٥-١٥) بيضاء مصفرة بشكل خطوط موازية للحافة الصدغية لحليمة العصب البصري وإذا حدث تمزق مشيمي تحت الحفيرة المركزية في اللطخة الصفراء فسيؤدي إلى تدنٍ شديد في القدرة البصرية .

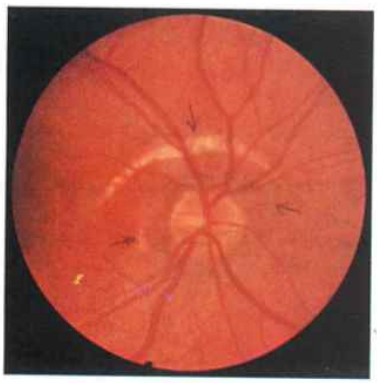

شكل (١٥-١٥) تمزق المشيمية بشكل أقواس بيضاء موازية لحافة الحليمة (الأسهم) بعد رض كليل على العين

الشبكية : قد تترافق بنزوف أو وذمة أو استحالات أو تمزقات أو انفكاك عند الدائرة المنشارية . عند تمزق أحد الأوعية الشبكية فسيحدث نزف شديد في الشبكية والزجاجي .

ارتجاج الشبكية أو وذمة برلين : وهي وذمة منتشرة في القطب الخلفي فتغدو الشبكية بيضاء رمادية وتظهر الحفيرة المركزية حمراء كرزية تترافق بتشوش وتدني رؤية وقد تؤدي إلى ظهور وذمة كيسية في البقعة والتي بدورها قد تتطور إلى ثقب البقعة مع تدنٍ شديد في القدرة البصرية (شكل ١٥-١٦) .

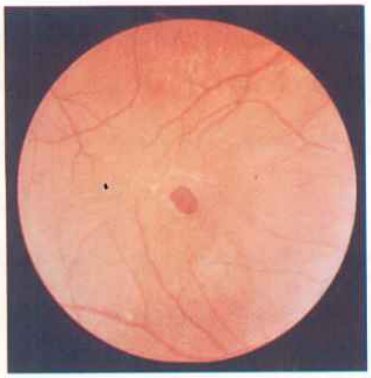

شكل (١٥-١٦) ثقب بقعة رضي
بعد رض كليل على العين

حدوث التمزقات الشبكية أو انفكاكها عند الدائرة المنشارية قد يؤدي إلى انفصال شبكية تمزقي ، أما انكماش الزجاجي بسبب تعضي النزف فيه فقد يسبب انفصال شبكية شدياً .

العصب البصري : قد تحدث وذمة مع نزوف ، وإصابته شائعة في كسور قاعدة الجمجمة لانضغاطه في القناة البصرية مما يؤدي إلى ضمور العصب البصري ، كما قد يحدث انقلاع العصب البصري عند الإصابة بطلق ناري ، إلاّ أنه نادر جداً .

الحجاج : قد يظهر جحوظ بسبب نزف في الحجاج وقد تتحدد حركات العين بسبب خزل العضلات نتيجة للوذمة والنزف فيه ، كما أن كسر الجدار السفلي أو الأنسي للحجاج مع انحباس العضلة المجاورة يسبب تحدداً في حركة العين مع شفع بالعينين وقد يؤدي مرور الهواء من الجيوب الأنفية المجاورة إلى الحجاج لظهور جحوظ غازي يعرف بعلامة فرقة الثلج ويزداد بالنف ، كما قد يحدث ناسور سباتي كهفي مؤدياً إلى جحوظ نابض وتحدد حركات العين .

تمزق المقلة : يحدث تمزق المقلة أثناء رض كليل عليها في مكان ضعيف فيها (اللم ، حول العصب البصري) لازدياد توتر العين المفاجئ ويعالج التمزق كما في جروح العين النافذة ، أما إذا كانت حالة العين لا تسمح بالإبصار وجب استئصالها . ويفضل وضع جذمور من اللدائن (سيليكون) لإعطاء العين الاصطناعية بعض الحركة (شكل ١٥-١٧) .

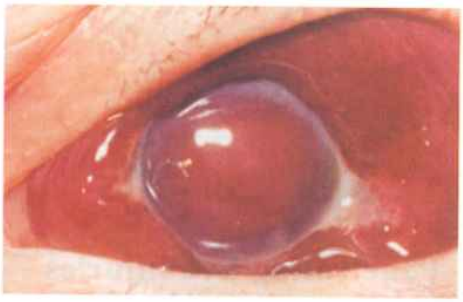

شكل (١٥-١٧) تمزق المقلة بعد رض كليل شديد – نزف تحت الملتحمة – نزف يملأ البيت الأمامي – ضغط العين منخفض جداً

الفصل الثالث

جروح العين النافذة

Penetrating Eye Injuries

تحدث الجروح النافذة للعين عند إصابتها بأدوات حادة : إبرة ، سكين ، مقص ... إلخ أو بالأجسام الأجنبية المتطايرة . وتخرب هذه الأجسام أنسجة العين مباشرة كما أنها قد تسبب التهاب باطن العين القيحي وقد يحدث التهاب العين الودي في العين الأخرى (السليمة) .

جروح الأجفان :

تُخاط جروح الأجفان الموازية لحافتها خياطة بسيطة ، بينما تخاط الجروح العمودية على حافة الجفن (الجروح القاطعة للجفن) (شكل ١٥-١٨) على طبقات ،

– أ –

– ب –

شكل (١٥-٨)

آ – جرح قاطع في الجفن السفلي مع انقطاع القنيوية الدمعية السفلية (السهم يشير إلى النقطة الدمعية) .
ب – العين ذاتها في اليوم الأول بعد خياطة الجرح على طبقات وتنبيب الطرق الدمعية .

إذ إن خياطتها بشكل عشوائي قد تسبب شتراً داخلياً أو خارجياً أو ثلمة على حافة الجفن ويجب الانتباه عند توض الجرح في المآق الأنسي إلى سلامة القنيويات الدمعية

وبخاصة السفلية ، إذ إنها كثيراً ما تكون مصابة أيضاً وعندها يجب تنبيبها بوساطة أنبوب من السيليكون يترك لفترة ٦-٨ اسابيع خشية تشكل ندبة في القنيوية الدمعية وإصابة المريض بدماع مستمر (شكل ١٥-١٩) . كما يجب التأكد من عدم إصابة العين إذ كثيراً ما يترافق جرح الجفن بجرح في المقلة .

شكل (١٥-١٩) جرح قاطع في الجفن السفلي الأنسي من الناحية الأنسية مع تمزق القنيوية الدمعية السفلية في الصورة المكبرة يظهر التئام الجرح بشكل جيد مع توضع أنبوب السيليكون عبر القنيوات الدمعية ويترك لمدة ٦ أسابيع

جروح الملتحمة :

تترافق جروح الملتحمة عادة بنزف تحت الملتحمة مما قد يخفي جرحاً صلبياً نافذاً لذلك في كل جرح ملتحمة نتحرى أولاً وجود جرح صلبي نافذ . إذا كان جرح الملتحمة صغيراً ترك وشأنه ، أما الجروح الممتدة فتحتاج إلى خياطة ويعطى المريض الصادات موضعياً وعن الطريق العام خشية الإصابة بإنتان ثانوي .

جروح القرنية :

تتراوح جروح القرنية من صغيرة إلى ممتدة لتشمل الصلبة . تترك الجروح القرنية الصغيرة (نحو ١-٢ ملم) دون خياطة إذا كان البيت الأمامي متشكلاً و لم يترافق الجرح بتفتق قزحية . أما إذا كان الجرح كبيراً وجبت خياطته وإذا ترافق الجرح بتفتق

قزحية ترد القزحيـة إلى مكانهـا إذا كانت بحالة جيدة و لم يمض سوى ساعات قليلة على الحادث وإلاّ فيقطع الجزء المتفتق ويُخاط الجرح القرني بخيوط مجهريـة كـي لا نحدث ندبة كبيرة تعيق الرؤية عند التئام الجـرح (شـكل ١٥-٢٠) أمـا إذا تـرك الجرح ندبة (كثافة) قرنية مركزية ومعيقة للرؤيـة فنلجـأ إلى تصنيـع القرنيـة الثـاقب لإعادة الرؤية (شكل ١٥-٢١) .

شكل (١٥-٢٠) جرح قرني نافذ مع تفتق قزحية أجريت خياطته بشكل متواصل بخيط **10:0** نايلون بعد أن أجري قطع القزحية المتفتقة (حدقة إجاصية)

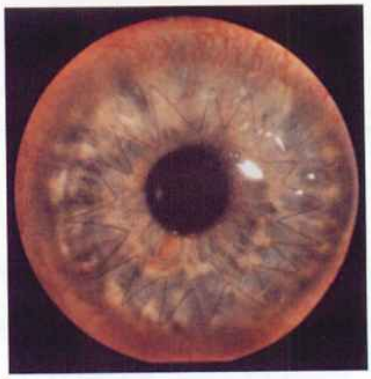

شكل (١٥-٢١) تصنيع القرنية الثاقب لإزالة الكثافة القرنية المعيقة للرؤية

جروح الصلبة :

تُخاط جروح الصلبة بعد كشفها بشكل كامل وذلك بإبعاد الملتحمة ، أما إذا ترافقت بتفتق قزحي أو جسم هدبي أو زجاجي فنقطع الأنسجة المتفتقة ثم تُجرى خياطة الجرح .

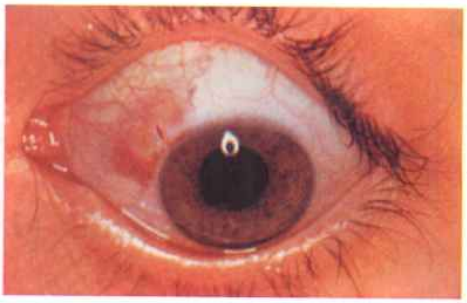

شكل (١٥-٢٢) جرح صلبي نافذ
عند الساعة ١٠ دون تفتق أنسجة مع نزف تحت
الملتحمة مجاور

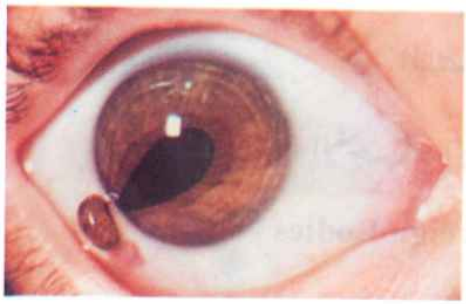

شكل (١٥-٢٣) جرح صلبي مع تفتق قزحية
وحدقة إجاصية . التأخر في العلاج الجراحي سيؤدي
إلى الإنتان واحتمال فقدان العين

جروح الجسم البللوري :

تؤدي جروح الجسم البللوري إلى تشكل الساد الرضي مع خروج محتوياته إلى البيت الأمامي التي تسبب أحياناً زرقاً أو التهاب عنبة ثانوياً وتعالج بغسل الكتل البللورية واستخراج الساد وتصحح اللابللورة بعدسة لاصقة أو بزراعة عدسة داخل العين .

تسبب الجروح النافذة الواسعة تهتكاً في القسم الأمامي من العين فتحدث الالتصاقات الأمامية والخلفية وتتفتق الأنسجة من خلال الجرح وتختلط الكتل البللورية من الجسم البللوري المجروح بالخلط الزجاجي ونزف البيت الأمامي ونحتاج في هذه الحالات الصعبة إلى قطع بللورة وزجاجي أمامي مع فك الالتصاقات الأمامية والخلفية لإعادة تشكيل البيت الأمامي .

والأهم في جميع الجروح النافذة هو السرعة في تشخيصها وإغلاقها جراحياً بسرعة ودقة مع إعطاء الصادات موضعياً وعن الطريق العام وحقن تحت الملتحمة خشية الإنتان الذي يجعل الإنذار سيئاً جداً .

الفصل الرابع

الأجسام الأجنبية في العين

Intraocular Foreign Bodies

يؤول مصير العين بعد عبور الجسم الأجنبي إليها إلى درجة الرض الذي أحدثه هذا الجسم عند دخوله العين وترافق دخول الجسم الأجنبي بإنتان باطن العين وحجم وطبيعة الجسم الأجنبي .

الأجسام الأجنبية المهملة داخل العين :

قد تبقى الأجسام الأجنبية الصغيرة من الزجاج أو الحجر أو المعادن الخاملة هادئة داخل العين . أما بقاء الأجسام الأجنبية من الحديد والفولاذ فيسبب تحدد العين حيث تنتشر ذرات المعدن المتأكسدة في أنسجة العين وتتحدد مع بروتينات الخلايا مؤدية إلى ضمورها ، ويتصف تحدد العين بظهور بقع صدئية خلف المحفظة الأمامية للجسم البللوري وتغير في لون القزحية إلى البني كما أن التأثير السمي على الشبكية يؤدي إلى تدني القدرة البصرية أو انعدامها وفي بعض الحالات المتأخرة قد نضطر إلى استئصال العين بسبب التهاب العنبة المتكرر أو بسبب زرق ثانوي مطلق .

وتسبب الأجسام الأجنبية من النحاس الصافي التهاباً قيحياً شديداً مما يؤدي إلى ضمور العين . بينما تسبب خلائط النحاس المتبقية داخل العين تنحس العين الذي يتصف بظهور حلقة كايزر – فليشر في القرنية عند اللم وهي خضراء عميقة ، وتَشكُل ساد بشكل زهرة عباد الشمس وتنصبغ الشبكية بلون أخضر مصفر وقد يظهر انفصال شبكية شدي حتى بعد مرور سنوات على دخول الجسم الأجنبي .

تشخيص الأجسام الأجنبية داخل العين :

تشخص الأجسام الأجنبية سريرياً وذلك بأخذ القصة بشكل جيد والفحص الدقيق بالمصباح الشقي مع تنظير زاوية البيت الأمامي وقعر العين بعد توسيع الحدقة

بشكل جيد وعند وجود أي شك نجري الصور الشعاعية البسيطة للرأس بالوضعين وعند وجود جسم أجنبي في الحجاج نلجأ إلى تحديد مكانه وذلك بإعادة الصور الشعاعية مع استخدام عدسة كومبرغ (شكل ١٥-٢٤) وجدوله (شكل ١٥-٢٥) كما يفيد التصوير بالأمواج فوق الصوتية في تحديد علاقة الجسم الأجنبي بطبقات العين وتقويم التغيرات المرافقة لدخول الجسم الأجنبي في العين وبخاصة عند عجز الفحص السريري عن ذلك (لوجود ساد ، نزف ... الخ) ويفيد جهاز بيرمان الكهرومغناطيسي في تحديد وجود ونوعية الجسم الأجنبي (ممغنط أو غير ممغنط) وفي الآونة الأخيرة نستخدم التصوير الطبقي بالحاسوب (المحوري والجبهي) في تحديد مكان الجسم الأجنبي ويتميز هذا الفحص عن سواه بعدم ملامسته للعين المرضوضة وإمكان أخذ مقاطع مختلفة فتظهر بوضوح علاقة الجسم الأجنبي بأنسجة العين ومكان وجوده .

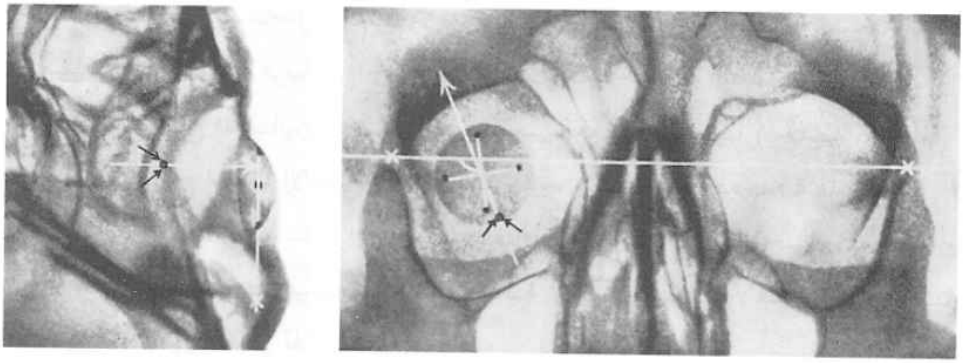

– آ – – ب –

عدسة كومبرغ عبارة عن عدسة لاصقة مغروس فيها ٤ نقاط من الرصاص وتوضع على العين بحيث تتوضع النقاط الرصاصية على الساعة ١٢ ، ٣ ، ٦ ، ٩ عند اللم ثم تأخذ صور شعاعية : آ – جانبية : ونحدد فيها بُعد الجسم الأجنبي عن اللم (الخط الواصل بين النقاط الرصاصية) . ب – أمامية – خلفية : وتحدد فيها بُعد الجسم الأجنبي عن محور العين وعلى أي ساعة يقع . في هذه الصورة الجسم الأجنبي يقع على بُعد ١٨ ملم عن اللم و ٩ ملم عن المحور عند الساعة ٥ .

شكل (١٥-٢٤) طريقة تحديد مكان الجسم الأجنبي بعدسة كومبرغ

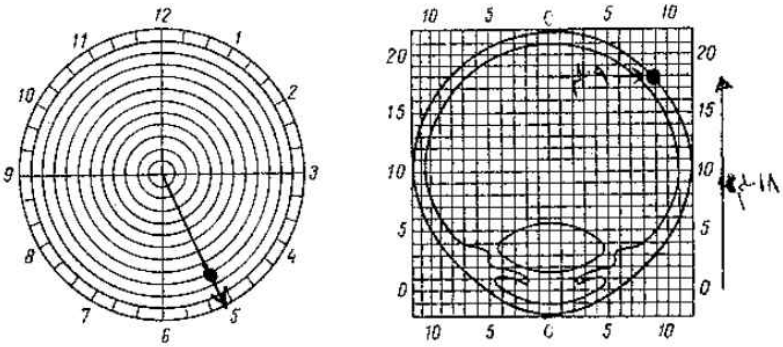

ننقل المعلومات التي حصلنا عليها من الصور الشعاعية على جدول كومبرغ فنعرف أين يقع الجسم الأجنبي بالنسبة للعين هنا على الصلبة في القسم الخلفي

شكل (١٥-٢٥) جدول كومبرغ

العــلاج :

يوضع المريض المصاب بدخول جسـم أجنبي خـامل (زجـاج ، حجـر .. الخ) تحـت المراقبـة ولا يسـتأصل الجسـم الأجنبي إلاّ إذا حـدث ارتكاسـاً في أنسـجة العـين (التهاب عنبة ، وذمة قرنية .. الخ) ولم يستجب للمعالجة الدوائية .

أما المرضى المصـابين بدخـول جسـم أجنبي فعّـال كيميائيـاً (حديـد ، نحـاس) فيجب استخراج الجسم الأجنبي مباشرة بعد تحديد مكـان وجـوده بدقـة فائقـة كـي لا نحدث رضاً إضافياً أثناء استخراجه . يفيد المغناطيس في استخراج الأجسام الممغنطة أما في الأجسام غير الممغنطة فيستعمل ملاقط خاصة لاستخراجها . ولاستخراج الأجسـام الأجنبية من العين طرائق ثلاث :

١ – **الطريق الأمامي** : يستطب عند توضع الجسم الأجنبي في البيت الأمامي أو الخلفي أو في الجسم البللوري وذلك بإجراء شق مناسب عند اللم .

٢ – **عبر الصلبة** : يستطب عند توضع الجسم الأجنبي في الأقسام الأماميـة مـن الشبكية أمام خط الاستواء والتي لا نستطيع رؤيتها بمنظار قعر العين ويتم ذلك بـإجراء شق مناسب في الصلبة عند مكان وجود الجسم الأجنبي تمامـاً وبعـد استخراج الجسـم الأجنبي يجب اتخاذ الإجراءات الوقائيـة لمنـع حـدوث انفصـال شـبكي (وضـع حشـوة سيليكون ، تطبيق التبريد) .

٣ – **عبر الزجاجي** : يستطب عند توضع الجسم الأجنبي في القسم الخلفي من الشبكية أو في الخلط الزجاجي ويتم ذلك بإجراء شق في المقلة يوافق المنطقة الملساء للجسم الهدبي ويتم استخراج الجسم الأجنبي بالمغناطيس أو بملقط خاص إذا كان غير ممغنط تحت المراقبة المباشرة من خلال الحدقة بوساطة المجهر وعدسة خاصة توضع على القرنية وبعد استخراجه نجري التخثير الضوئي بالليزر حول الشق الشبكي الذي قد يحدثه الجسم الأجنبي أثناء اندخاله في الشبكية خشية حدوث انفصال في الشبكية .

الفصل الخامس

التهـاب العيـن الـودي

Sympathetic Ophthalmia

السبب والإمراض :

بعد إصابة العين بجرح نافذ بسبب حادث أو عمل جراحي قد تصاب العين السليمة بالتهاب عنبة شديد وبخاصة إذا ترافق الجرح بتفتق الجسم الهدبي (المنطقة الخطرة) أو الجسم الزجاجي أو بوجود جسم أجنبي في العين . والالتهاب الودي مرض مناعي ذاتي حيث تلعب خلايا العنبة بما فيها الصباغية في العين المرضوضة (العين المهيِّجة) دور المستضدات وتنتقل الأضداد المتولدة مع الجريان الدموي إلى العين السليمة (العين الودية) فتؤدي إلى التهاب عنبة حبيبي شديد فيها مشابه لالتهاب العين المرضوضة (المهيجة) . ولقد أيد العلاج الفعال بالستيروئيدات هذه النظرية المناعية .

الصورة السريرية :

تبقى العين المرضوضة محتقنة مع علامات التهاب قزحية وجسم هدبي مزمن (خوف من الضياء ، دماع) مع وجود خلايا التهابية في الخلط المائي وترسبات قرنية كما يتغير لون القزحية وتظهر الالتصاقات الخلفية وعكر مع كثافات في الجسم الزجاجي وانخفاض في ضغط العين (العين المهيجة) .

بعد مرور ٢-٦ اسابيع (عادة ١٤ يوماً) على إصابة العين يحدث التهاب مشابه في العنبة للعين السليمة (العين الودية) إلاّ أنه قد يظهر بعد سنوات عديدة وعلاماته في المرحلة المبكرة هي : خوف من الضياء ، نقص مطابقة ، ألم عند جس المنطقة الهدبية ، خلايا في البيت الأمامي .

الاختلاطات المتأخرة :

ساد ، زرق ثانوي ، انخفاض ضغط العين ، ضمور العين .

العــلاج :

لقد أصبح التهاب العين الودي حالة نادرة في الآونة الأخيرة نظراً لتحسن التقانة الجراحية المجهرية في ترميم الجروح النافذة واستعمال الصادات والستيروئيدات بشكل فعال وعلى الرغم من ذلك يجب مراقبة العين السليمة بشكل دوري في كل حالة جرح نافذ وعند ظهور العلامات المبكرة للالتهاب الودي في العين السليمة (العين الودية) نواجه إحدى حالتين : **الأولى** : العين المهيجة فاقدة لحس الضياء وهنا يستطب استئصال هذه العين للتخفيف من حدة الالتهاب في العين الودية وتعطى الستيروئيدات موضعياً وحقن تحت الملتحمة وعن الطريق العام وتوسع الحدقة وإن لم تتحسن الحالة وجب إعطاء مثبطات المناعة . **الثانية** : العين المهيجة مبصرة وهنا نكتفي بإعطاء العلاج الدوائي كما في الحالة الأولى مع المحافظة على العين المهيجة لأن التهاب العين الودية قد يؤدي لاحقاً لانعدام حس الضياء فيها .

الوقاية :

إذا كانت العين المصابة غير هادئة خلال ١٤ يوماً (حد الانتظار) وجب استئصالها للحفاظ على العين السليمة .

الفصل السادس

الحــروق

Burns

وتقسم إلى كيميائية وحرارية .

الحروق الكيميائية :

تؤدي الحوامض إلى تنخر خثري فتصيب عادة الطبقات السطحية ، بينما تنفذ المواد القلوية إلى البيت الأمامي خلال بضع دقائق لذا فإنذارها أسوأ بكثير وهناك ثلاث مراحل للحروق الكيميائية :

١ - مرحلة الاحمرار والالتهاب البسيط : احتقان في الملتحمة(شكل١٥-٢٦).

٢ - مرحلة النتح وتتظاهر عند اكتمالها بثلاث علامات : قضأ ملتحمة شديد بسبب النتح تحت الملتحمة ، مناطق نقص تروية في الملتحمة ، كثافات في القرنية ونقص حساسيتها (شكل ١٥-٢٧) .

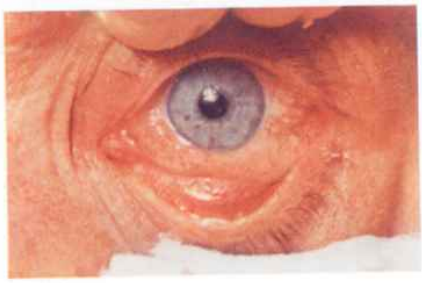

شكل (١٥-٢٦) حرق كيميائي

المرحلة الأولى تُظهر احتقان شامل في الملتحمة ، القرنية شفافة لماعة .

٣ - مرحلة نقص التروية الشامل والتنخر: وتصبح القرنية بيضاء بورصلانية والملتحمة غير موعاة (شكل ١٥-٢٨) .

الاختلاطات والعقابيل :

كثافات قرنية غالباً ما تكون موعاة ، التصاق الجفن بالمقلة ، زرق ثانوي ، ساد ، انثقاب (نادر) ، ضمور العين .

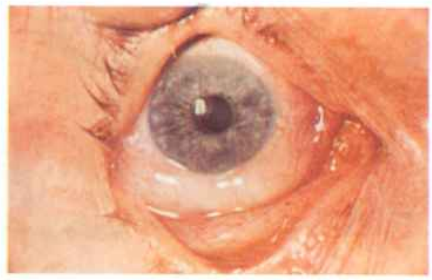

شكل (١٥-٢٧) المرحلة الثانية للحرق الكيميائي: قضأ (وذمة شديدة) في القسم السفلي للملتحمة

شكل (١٥-٢٨) المرحلة الثالثة : مرحلة التنخر وتبدو الملتحمة والقرنية بيضاء صافية بعد حرق كيميائي شديد

العلاج :

الإجراء الفوري : ويجب إجراؤه مباشرة في مكان الحادث وذلك بغسل العين بالماء بغزارة ولوقت طويل (شكل ١٥-٢٩) واستخراج بقايا المواد إن وجدت ثم يطبق مرهم من الصادات ويوضع الضماد وينقل إلى طبيب مختص الذي يتابع غسل العين بالمصل الفيزيولوجي ثم توسع الحدقة وتعطى الصادات موضعياً على شكل قطرات ومراهم وحقن تحت الملتحمة وعن الطريق العام وتعطى مثبطات الانزيم الحال للكولاجين وقد نلجأ إلى إجراء شق في الملتحمة في حالة القضأ أو استئصالها وتعويضها بطعم من ملتحمة العين الأخرى أو من مخاطية الفم وذلك عند تنخرها ، كما قد نلجأ أحياناً إلى زراعة القرنية العلاجية . وبعد الشفاء يجري فك التصاقات الجفن بالمقلة واستخراج الساد في حال وجوده وضبط ضغط العين وزراعة القرنية لإعادة الرؤية في حال وجود كثافات قرنية شديدة وعند فشل الزرع (بسبب توعي القرنية) نجري زرع القرنية الاصطناعية .

الحروق الحرارية :

وتحدث بسبب إصابة العين باللهب أو بالماء أو الزيت المغلي أو تطاير نثرات المعادن الحارة ومعالجتها بمعالجة الحروق الكيميائية نفسها إلاّ أن إنذارها أفضل .

شكل (١٥-٢٩) بعد الحرق وخصوصاً الكيميائي يجب غسل العين بغزارة ولفترة طويلة

الفصل السابع

الرض بعوامل فيزيائية

١ – الرض بالأشعة :

آ – الرض بالأشعة فوق البنفسجية : ويسبب التهاب القرنية الضوئي .

يحدث عند العاملين في لحام المعادن بالأوكسجين أو المتزلجين على الثلج إذ تؤدي الأشعة فوق البنفسجية إلى حدوث حروق صغيرة متعددة في الابتليوم القرني .

يشكو المريض بعد التعرض للأشعة بعدة ساعات من دماع وخوف من الضياء وآلام شديدة مع قضأ وتشنج وتوذم في الأجفان .

تكون المعالجة وقائية باستعمال النظارات الخاصة وتعطى موضعياً الأدوية المطهرة ومسكنات عن الطريق العام مع تضميد العينين .

ب – الرض بالأشعة تحت الحمراء : وتسبب الساد الحراري الذي يحدث عند الذين يعملون أمام الأفران ذات الحرارة العالية (عمال صهر المعادن ، عمال الزجاج .. الخ) ويكون غالباً ثنائي الجانب .

جـ – الرض بالأشعة السينية : وتحدث كنتيجة للإشعاعات الذرية أو عند الأشخاص الذين تلقوا كمية كبيرة من الأشعة السينية بقصد التشخيص أو العلاج وتُحدِث ساد بشكل قرص أمام المحفظة الخلفية للجسم البللوري الذي قد يظهر بعد فترة كمون طويلة (أحياناً بعد ١٠ سنوات من تلقي الأشعة) ويكون غالباً ثنائي الجانب .

٢ – الرض الضوئي :

ويحدث اعتلال شبكية وصفي . يُشاهد بعد الإشعاعات الذرية أو بعد النظر المديد وبدون حماية لأشعة الشمس أثناء الكسوف . تتركز الإصابة في القطب الخلفي حيث يُشاهد احتقان في منطقة البقعة الصفراء مع وذمة بيضاء حولها وتشبه صورة قعر

العين في انسداد الشريان الشبكي المركزي وفي الإصابات الشديدة قد نشاهد ثقبة البقعة الصفراء .

٣ – الرض بالتيار الكهربائي :

وينجم عن صدمة كهربائية بتيار عالي التوتر ويسبب ساداً ثنائي الجانب غالباً ويتطور بسرعة (أحياناً شهر) ، كما قد تشاهد بعض النزوف في الشبكية .

الباب السادس عشر

الأعراض العينية

ويمكن تصنيفها إلى أعراض لها علاقة بحدّة البصر وأعراض لا علاقة لها بحدّة البصر .

الفصل الأول

الأعراض العينية المتعلقة بحدّة البصر

البحث الأول

فقد البصر

ويمكن تقسيم فقد البصر حسب حدته بشكل فجائي أو تدريجي وبعين واحدة أو بالعينين معاً .

أ – فقد البصر الفجائي بعين واحدة :

يحدث غالباً نتيجة اضطراب دوراني ومن أهم أسبابه :

١ – انسداد الوريد الشبكي المركزي .

٢ – انسداد الشريان الشبكي المركزي .

٣ – نزف غزير في الشبكية والزجاجي .

٤ – التهاب العصب البصري .

٥ – انفصال الشبكية الشامل للبقعة الصفراء .

٦ – خثرة الشريان السباتي الباطن .

٧ – رضوض القحف المؤدية إلى نزوف في القناة البصرية .

ب – فقد البصر الفجائي أو اضطرابه في العينين معاً :

ويغلب أن تحدث الإصابة في إحدى العينين وتليها الثانية ويشاهد في الحالات التالية :

١ – التهاب العصب البصري .

٢ – رضوض الرأس .

٣ – الهستريا .

٤ – المتحايلين .

٥ – الشقيقة العينية .

ج – فقد البصر أو تناقصه التدريجي بعين واحدة :

يمكن أن ينجم عن إصابة الأوساط الكاسرة للعين أو إصابة الطريق البصري حتى التصالب البصري :

١ – خلل الإنكسار بمختلف أشكاله .

٢ – التهابات القرنية واستحالاتها والقرنية المخروطية .

٣ – كثافة العدسة لأي سبب من الأسباب أو تبدل وضع العدسة .

٤ – التهابات العنبة وأورامها .

٥ – الزرق المزمن مفتوح الزاوية .

٦ – نزوف الزجاجي المتكررة .

٧ – التهابات الشبكية ونزوفها ، واستحالات الشبكية وبخاصة التهاب الشبكية الصباغي ، واستحالات البقعة الصفراء .

٨ – التهابات العصب البصري وأورامه ووذمة حليمة العصب البصري .

د – نقص البصر التدريجي بكلتا العينين :

١ – أي سبب يؤدي إلى نقص تدريجي بعين واحدة قد يصيب الثانية.

٢ – استحالات الشبكية الصباغية .

البحث الثاني

اضطرابات الرؤية

١ – رؤية بقع أمام العين أو أجسام سابحة Floaters bodys :

غالباً تكون ناجمة عن تكثفات في الزجاجي وقد نشاهدها في الحالات التالية :

١ – تكثفات الزجاجي اللامرضية عند الشيوخ وحسيري البصر .

٢ – تكثفات الزجاجي المرضية .

٣ – الجزيئات المضيئة .

٤ – تكثفات الزجاجي بشكل كرات الثلج .

٥ – العتمات الحلقية .

٢ – الشرر الضوئي Photopsia :

قد يحدث في الحالات التالية :

١ – العتمة الومضانية للشقيقة .

٢ – بدء انفصال الشبكية .

٣ – عند تطبيق قوة كليلة على العين .

٣ – عيب الساحة الإبصارية Visual field defect :

وتحدث في الحالات التالية :

١ – انفصال الشبكية .

٢ – الآفات الوعائية .

٣ – النزف الواسع في الزجاجي أو الشبكية .

٤ – التهاب المشيمية المعزول الواسع .

٥ – الزرق المزمن مفتوح الزاوية .

٤ – تشوه المرئيات Metamorphopsia :

تحدث هذه الحالة عن إصابة الشبكية وبخاصة المستقبلات الضوئية ونجدها في الحالات التالية :

١ – اعتلال الشبكية المصلي المركزي .

٢ – انفصال الشبكية المسطح .

٣ – وذمة البقعة الصفراء بسبب رض أو نزف صغير .

٥ – رُهاب الضوء Photophobia :

ويشاهد في :

١ – التهاب الملتحمة الحاد .

٢ – التهاب القرنية وسحجات القرنية .

٣ – دخول جسم أجنبي وتوضعه على القرنية أو في الملتحمة .

٤ – التهاب القزحية الحاد .

٥ – الزرق الولادي .

٦ – المصابين بالبهق .

٦ – العَشَاوة (العمى الليلي ، صعوبة الرؤية في الضوء الخافت) Nyctalopia :

وتحدث في الحالات التالية :

١ – الاستحالات الصباغية في الشبكية .

٢ – عوز الفيتامين A .

٣ – ضعف التكيف في الظلام الولادي .

٤ – حسر البصر .

٥ – كثافات في محيط القرنية .

٦ – ساد شيخوخي محيطي .

٧ – رؤية هالة halo ملونة حول الضوء :

وتحدث في الحالات التالية :

١ – هجمة زرق حادة .

٢ – زيادة المفرزات الملتحمية .

٣ – تشكل حويصلات في القرنية .

٤ – كثافات العدسة وبخاصة الساد النووي .

٨ – اختلاف رؤية الألوان :

يحدث اختلاف في رؤية الألوان Chronopsia وذلك في الحالات التالية :

١ – توضع أصبغة على العدسة .

٢ – بعد استخراج الساد (الرؤية الزرقاء) .

٣ – تناول الديجيتال (الرؤية الصفراء) .

٩ – الشفع Diplopia :

يشكو المريض من تشوش رؤية في العينين يزول عند إغلاق إحدى العينين ويحدث الشفع في الحالات التالية :

١ – شلل إحدى العضلات العينية .

٢ – انخلاع العدسة ويُحدث شفع بعين واحدة .

٣ – حرج البصر الشديد غير المصحح ويُحدث شفع بعين واحدة .

الفصل الثاني

الأعراض العينية التي ليس لها علاقة بحدّة البصر

وتقسم إلى أعراض عينية مؤلمة وأعراض عينية غير مؤلمة .

البحث الأول

الأعراض العينية المؤلمة

آ – الشعور بوجود جسم أجنبي في العين Foreign body sensation :

ويحدث في الحالات التالية :

١ – وجود جسم أجنبي على القرنية أو الملتحمة .

٢ – جفاف المفرزات الملتحمية .

٣ – احتكاك الأهداب بالقرنية (شعرة – شتر داخلي) .

٤ – التهاب القرنية السطحي .

٥ – سحجات القرنية .

٦ – حليمات ملتحمية كما في الرمد الربيعي .

٧ – الحويصلات المتشكلة في القرنية كما في هجمة الزرق الحادة .

٨ – السبل القرني .

ب – الحرقة Burning :

وتحدث في الحالات التالية :

١ – خلل الإنكسار .

٢ – التهاب القرنية .

٣ – التهابات الملتحمة .

٤ – نقص النوم وكثرة التدخين .

٥ – المخرشات من أبخرة ومواد تجميل .

٦ – نقص مفرزات الملتحمة .

٧ – تناذر جوغرن .

جـ – الألم عند الضغط Tenderness :

ويحدث في الحالات التالية :

١ – التهاب الأجفان .

٢ – التهاب الغدة الدمعية .

٣ – التهاب الملتحمة .

٤ – التهاب كيس الدمع .

٥ – التهاب نسج الحجاج .

٦ – التهاب الصلبة وما فوق الصلبة .

٨ – الأجسام الأجنبية على الملتحمة .

٩ – التهاب الجيوب .

١٠ – الصداع .

د – الصداع Headache :

ويحدث في الحالات التالية :

١ – خلل الإنكسار .

٢ – الشقيقة .

٣ – اضطراب توازن عضلات العين .

٤ – الزرق مفتوح الزاوية (صداع صباحي) .

٥ – آفات التهابية في العين أو ما يجاورها .

هـ – ألم بشكل حس جر في العين :

ويحدث في الحالات التالية :

١ – خلل الإنكسار غير المصحح .

٢ – الشطور .

البحث الثاني

الأعراض العينية غير المؤلمة

آ – الحكة Itching :

وتحدث في :

١ – الآفات التحسسية .

٢ – الجروح الآخذة بالشفاء .

ب – الدُماع Epiphora :

ويحدث في الحالات التالية :

١ – الإنفعالات .

٢ – التهاب أو ورم في الغدة الدمعية .

٣ – اضطرابات عامة مثل فرط نشاط الدرق ، الألم الوجهي .

٤ – تخريش القسم الأمامي للعين (شعرة ، جسم أجنبي) .

٥ – اضطرابات إفراغ الدمع .

جـ – جفاف العين Dryness of the eye :

يحدث عند الشيوخ نتيجة نقص تشكل الدمع ويحدث أيضاً في الحالات التالية :

١ – التهاب الملتحمة المزمن .

٢ – انكشاف الملتحمة نتيجة سوء توضع الأجفان .

٣ – عدم انغلاق الأجفان (شتر خارجي ، شلل بل) .

د – الشعور بجسم أجنبي في العينين Foreign body sensation :

ويحدث في الحالات التالية :

١ – رمل الملتحمة .

٢ – التهاب الملتحمة الحاد .

هـ – تورم العين :

يحدث في الحالات التالية :

١ - آفات الحجاج بخاصة الورمية .

٢ - داء غريف .

٣ - تورم الأجفان الشيخي (ضعف الحجاب الحجاجي) .

و - ارتعاش الأجفان Blepharoclonus :

يحدث عادة بطرف واحد نتيجة لرجفان العضلة المدارية وهو مجهول السبب .

ز - ثقل الأجفان :

يحدث في الحالات التالية :

١ - التعب .

٢ - اضطرابات النوم .

٣ - الانسدال .

٤ - وذمة الأجفان .

ح - الدوار Vertigo :

غالباً يحدث لآفة أذنية أو مخيخية وقد يكون من منشأ عيني في الحالات التالية :

١ - خلل الإنكسار .

٢ - الشطور .

٣ - الشفع نتيجة شلل إحدى العضلات العينية .

ط - الرفيف Blinking :

ويحدث في الحالات التالية :

١ - العرة الوجهية عند الأطفال .

٢ - تشابك أهداب الجفن العلوي مع السفلي عند الرف .

٣ - تخريش موضعي .

ى - الحَوَص (ضيق الفرجة الجفنية) Blepharophimosis :

يحدث في الحالات التالية :

١ - للحد من شدة الضياء عند الأشخاص الطبيعيين .

٢ - خلل الإنكسار .

ك – زيادة المفرزات المخاطية للعين :

ويحدث فيما يلي :

١ – التهابات الملتحمة .

٢ – زيادة نشاط غدد ميبوميوس .

٣ – جفاف الملتحمة نتيجة نقص الفيتامين A (مفرزات بيضاء) .

ل – التصاق الأجفان معاً :

يحدث نتيجة لزيادة المفرزات العينية وجفافها على حواف الأهداب .

م – الأجفان الحبيبية :

وهي جفاف الرمص عند المصابين بالتهاب حواف الأجفان .

الباب السابع عشر

الأدوية المؤثرة في العين

مقدمـة :

هناك عدة طرائق لإعطـاء الأدويـة العينيـة وأهمهـا القطـرات والمراهـم العينية ومن ثم الحقـن تحـت الملتحمـة والحقـن في جـوف الحجـاج ومـن ثـم الإعطاء بـالطريق العـام ، ونسـتخدم عـادة الإعطـاء الموضعـي وذلـك للتأثير المباشر للدواء والتقليل مـا أمكـن مـن التأثـيرات الدوائيـة غـير المرغـوب بهـا ولتقليل كمية الدواء، ولنتوصل لذلك يجب المحافظة على تركيز فعّـال للـدواء في المكان المراد علاجه .

إن سطح الامتصاص هو القزحية ولابد لـه مـن أن يخـترق القرنيـة ومـا يهمنا هي الظهـارة Epithelium والسـدى Stroma والبطانيـة Endothelium ، فالظهارة والبطانة يحتويان على مكونات شحمية ولذلك فإن اختراقهمـا يتـم بالمواد المنحلة في الشحوم ، أما السدى فإن ٧٥ - ٨٠٪ من بنيتهـا مـاء لـذا فإن اختراقها يتم بالمواد المنحلة في الماء ، ولذلك كي يتم مـرور الأدويـة عـبر هذه الطبقات الثلاث فإن هـذه الأدويـة يجـب أن تكـون منحلـة في المـاء وفي الشحوم في آن واحد . ويكون ذلك إما من بنية الدواء نفسـه أو يتـم مزجـه ببعض المركبات التي تساعد على نفوذية الدواء عبر القرنية مثل CHLORIDE و BENZALKONIUM .

الفصل الأول

الأدوية المؤثرة في الجهاز العصبي المستقبل

تُقسم الجملة العصبية المستقبلة إلى :

- الجهاز الودي .
- الجهاز نظير الودي .

تتلقى الحدقة نوعين من الألياف الذاتية : ودية ونظيرة ودية ، فالألياف الشعاعية للحدقة موسعة للحدقة dilator pupilae تتعصب بالأعصاب الودية ويؤدي تقلصها إلى اتساع الحدقة ، والألياف الدائرية للحدقة ، معصرة الحدقة sphincter pupilae والجسم الهدبي تتعصب بنظير الودي وتقلصها يؤدي إلى تقبض الحدقة .

البحث الأول

الأدويـة الوديـة

حين تنبه النهايات الودية ينطلق منها النورابنفرين وينبه الخلية المتأثرة . أما الابنفرين المتحرر فقسم منه يعود للنهايات العصبية ليعاد استعماله وقسم يتخرب بخميرة MAO و COMT وقسم منه ينتشر في الأنسجة المجاورة .

تقسم هذه الأدوية إلى :

آ - الأدوية المحاكية للودي .

ب - الأدوية الحالّة للودي .

آ - الأدوية المحاكية للودي

وهي مواد قادرة على إحداث تظاهرات مماثلة لما يحدث بعد تنبه الودي في الألياف الصادرة عن العقد وتصنف وفق آلية تأثيرها :

١ – أدوية محاكية للودي ذات التأثير المباشر :

نذكر منها :

• الفنيل افرين Phenyl ephrine : محضره الدوائي بتركيز ١٠٪ .

تأثيره العيني : يوسع الحدقة ويبلغ هـذا التوسع حـده الأقصى خـلال ٣٠–٦٠ دقيقة ، تأثيره قصير المدة ، وتأثيره علـى المطابقـة قليـل لذلـك يستعمل بشـكل واسـع لتوسيع الحدقة لفحص قعر العين أو تصوير قعر العين .

ويستعمل الفنيل افرين كمقبّض وعائي بتركيز أقل من التراكيز المطلوبـة لتوسيع الحدقة مثلاً الفنيل افرين ١٢ر٠٪ .

• ابنفرين أو الأدرينالين Adrenaline , Epinephrine :

بتركيز ١–٢٪ يثبط إفراز الخلط المائي ويُحسّن إفراغه لذلك يستعمل في الـزرق المزمن مفتوح الزاوية إلا أنه قد يسبب في بعض الأحيـان خفقانـاً وعـدم انتظـام قلبي ، ويستعمل بتركيز ١ر٠٪ أي محلول ألفي كمضاد احتقان وعائي لأوعية الملتحمة بفعلـه المقبض الوعائي الموضعي .

• النافازولين Naphazoline (Privine) :

ويملك تأثيرات مضادة للهيستامين وهو مقبض وعائي موضعي يستعمل كمضاد احتقان بمحاليل تركيزها ٠٥ر٠٪ أو ١ر٠٪ .

٢ – أدوية مقلدة للودي ذات التأثير غير المباشر :

• الافدرين Ephedrine :

يُحدِث توسعاً في الحدقـة دون أن يؤثـر في الضغـط داخـل المقلـة ، يبـدأ توسـع الحدقة خلال ٥–١٠ دقائق من استعمال ملح هيدرو كلورايـد الافدريـن المنحـل في المـاء بتركيز ٥٪ ، يستعمل لفحص قعر العين ويكون توسع الحدقة أعظمياً خلال ٣٠ دقيقة.

• الامفتامين Amphétamine :

يقوم بإطلاق كمية كبيرة من النـور ابنفريـن ، استعماله بـتركيز ١٪ يـؤدي إلى توسع الحدقة دون تأثر المطابقـة ، لكـن هـذا لا يـؤدي لتفضيلـه علـى الفنيـل افريـن أو الأفدرين نظراً لأخطاره الجانبية .

• الكوكائين Cocaine :

ويستعمل كمخدر موضعي ، لكن نظراً لتأثيره السمي في بطانة القرنية فقد قلّ استعماله وآليته تكون بإعاقة عودة النورادرنالين إلى النهايات العصبية .

إن قطرة محلول الكوكائين ٢٪ توسع الحدقة ويبدأ تأثيره خلال ٥-٢٠ دقيقة ويستغرق زوال مفعوله أكثر من ٦ ساعات أما تأثيره في المطابقة فقليل .

ب – الأدوية المحاكية للودي

ونذكر منها :

• البروبرانولول propranolol – رزرين – غوانيتيدين .

ومن الناحية العينية تستعمل لإحداث انسدال جفن خفيف وذلك بتأثيره في عضلة مولر Muller في الجفن العلوي ويطبق ذلك في حالات الجحوظ الدرقي .

البحث الثاني
الأدوية ذات التأثير نظير الودي

وتقسم إلى قسمين :

آ – الأدوية المحاكية لنظير الودي .

ب – الأدوية الحالّة لنظير الودي .

آ – الأدوية المقلدة لنظير الودي

وهي مواد قادرة على الارتباط بالمستقبلات الخاصة بالاستيل كولين وتفعيلها يؤدي إلى تقبّض الحدقة وانخفاض في الضغط داخل المقلة وتشنج في المطابقة .

وتصنف ضمن مجموعتين :

١ – الأدوية المقلدة لنظير الودي ذات التأثير المباشر :

• البيلوكاربين Pilocarpine :

يستعمل بشكل واسع في معالجة الزرق بنسبة ١-٤٪ ، وهو يقبض الحدقة خلال دقائق من استعمال محلول ٢٪ ويدوم نحو ٦ ساعات ، ويحسن إفراغ الخلط المائي وتتسع زاوية الغرفة الأمامية إذا كانت ضيقة ، كما يؤدي إلى تشنج في المطابقة

يدوم نحو ساعة واحدة .

• الكارباكول Carbacol :

يستعمل بتركيز ٥ر٠٪ - ٢٪ ويسبب تقبض حدقة قوي يدوم ٣-٨ ساعات .

٢ - الأدوية المقلدة لنظير الودي ذات التأثير غير المباشر :

مضادات خميرة الكولينستراز :

• الازرين Eserine :

يقبض الحدقة خلال ٥ - ١٥ دقيقة .

• الفوسفولين ايوداید :

يمكن لهذين الدوائين أن يؤديا باستعمالهما المديد إلى إنقاص الكولينستراز في الجسم ويؤدي ذلك إلى أعراض البطن الحاد .

يستعملان في الزرق مفتوح الزاوية والحول التطابقي .

ب - الأدوية الحالّة لنظير الودي

يؤدي استعمالها إلى توسيع الحدقة وشلل المطابقة .

• الاتروبين Atropine :

يؤدي تطبيق قطرة محلول سلفات الاتروبين ١٪ إلى توسع الحدقة ، يبدأ تأثيره خلال ١٠ - ١٥ دقيقة ويبلغ حدّه الأعظمي ٣٠ - ٤٠ دقيقة ويستمر تأثيره مدة عشرة أيام ، كما يشل العضلة الهدبية ويتم ذلك بعد توسع الحدقة ، خلال ثلاثين دقيقة ويصل حده الأعظمي خلال ١ - ٣ ساعات ويستمر تأثيره مدة عشرة أيام .

يستعمل من الناحية العينية في التهاب القزحية والجسم الهدبي لشل الجسم الهدبي وللوقاية من حدوث الالتصاقات ، ويستعمل لفحص خلل الإنكسار عند الأطفال لشل المطابقة بتركيز أقل إذ يمكن أن يؤدي استعماله إلى احمرار الجلد وترفع حروري ، كما يستعمل في بعض حالات الغمش amblyopia .

• هوماتروبين Homatropine :

وهو أقل فعالية من الأتروبين ومدة تأثيره أقل .

إن استعمال قطرة هيدرو بروميد الهوماتروبين بتركيز ٢٪ يؤدي إلى توسع الحدقة وشل العضلة الهدبية . يبدأ تأثيره خلال مدة ١٠ - ١٥ دقيقة ويصل ذروته خلال ٣٠ - ٤٠ دقيقة ويمكن أن يستمر تأثيره من ٦ - ٣٦ ساعة .

• السيكلوبنتولات Cyclopentolate (Cyclogel) :

ويستعمل كثيراً في تعيين خلل الإنكسار وذلك بتركيز ١٪ قطرة ثلاث مرات بفاصل ١٠ دقائق ، يؤدي إلى شلل العضلة الهدبية وتوسع الحدقة ويبدأ تأثيره خلال عدة دقائق ويبلغ أقصاه بين ٢٠ - ٣٠ دقيقة ، وتعود القدرة على المطابقة خلال ٢٤ ساعة .

إن بنية السيكلوبنتولات مختلفة عن الأتروبين والهوماتروبين لذلك يمكن استعماله في حال التحسس للأتروبين ، كما أنه لم ترد له أي تأثيرات سمية موضعية ولكن يمكن أن يحدث تأثيرات على الجملة العصبية المركزية مؤدية لحدوث أهلاس ، رنح ، توهان ... لا تدوم إلا عدة ساعات .

• التروبيكاميد Tropicamide (Mydriacyl) :

هذا المركب مهم جداً لأن تأثيره الموسع للحدقة أكبر من تأثيره الشال للعضلة الهدبية ، يستعمل محلول ٥ر٠٪ ، يبلغ تأثيره خلال ٣٠ - ٦٠ دقيقة ويستمر نحو ٦-٧ ساعات . يستعمل لفحص قعر العين وتعيين خلل الإنكسار .

الفصل الثاني

الأدوية الخافضة لضغط المقلة

Anti - glaucoma drugs

وقد تم ذكرها في بحث الزرق . لذلك نكتفي بتعدادها وهي :

١ – حاصرات مستقبلات β الأدرينرجية : ومنها :

– التيمولول Timolol بتركيز ٢٥ر٠٪ و ٥ر٠٪ : حاصر β غير انتقائي .

– البتاكسولول Betaxolol (Betoptic) : بتركيز ٥ر٠٪ وهو حاصر β_1 انتقائي .

– الليفوبيونولول Levobunolol (Betagan) : بتركيز ٥ر٠٪ حاصر β غير انتقائي .

٢ – مقبضات الحدقة : ومنها :

– البيلوكاربين ٢٪ Pilocarpine .

– الاسكليدين aceclidine .

٣ – الشادات الأدرينرجية :

شادات ألفا الأدرينرجية : ومنها :

– الابراكلويندين Apraclonidine (Iopidine) .

– البريمونيدين ترترات Brimonidine tartarate (Alphagan) .

شادات بيتا الأدرينرجية : منها :

– الأدرينالين بتركيز ١٪ و ٢٪ (Epiphrin) .

– دي بيفيفرين Dipivefrine (Propine) .

٤ – مضاهئات البروستاغلاندين : منها :

– اللاتانبروست Latanaprost (Xalatan) .

٥ – مثبطات الكاربونيك انهيدراز : منها :

- الدورزولاميد Dorzolamide (Trusopt) بتركيز ٢٪ قطرة موضعية.
- الاسيتازولاميد Acetazolamide (Diamox) : يستعمل وريدياً أو فموياً .
- ديكلورفيناميد Dichlorphenamide (Daranide) .

٦ – العوامل الحلولية :

وتستعمل لفترات قصيرة ، تخفض الضغط داخل المقلة بسرعة وبخاصة في الزرق الحاد ومنها :

- الغليسرول Glycerol .
- الايزوسوربيد Isosorbide .
- المانيتول Mannitol .

الفصل الثالث

المركبات المضادة للالتهاب (الستيروئيدات)

Auti - inflammatory compounds

تتضمن هذه الأدوية ستيروئيدات قشر الكظر الطبيعية والمركبات الصنعية الشبيهة . وتستخدم موضعياً Topical أو حقناً حول المقلة Peribulbar أو جهازياً Systemic وللكل استطباباته .

• إن أكثر أنواع الستيروئيدات الموضعية استعمالاً هو الديكساميتازون Dexamethasone والبردنيزولون Prednisolone والبيتاميتازون Betamethasone وهي ستيروئيدات قوية بشكل قطرات أو مراهم . وهناك الستيروئيدات الأضعف كالفلورميتلون Fluormetholone مثل (الـ F.M.L أو Flucon) .

• أما الحقن حول المقلة فيتميز بما يلي :

١ – وصول المادة الدوائية للأنسجة ما خلف العدسة بمستويات علاجية مناسبة.

٢ – قدرة الأدوية الحلولة بالماء على اختراق الصلبة عند حقنها وهي التي لم تكن قادرة على المرور عبر القرنية .

٣ – الوصول لتأثيرات مديدة باستخدام مستحضرات الـ Triamcinolone acetenoid والـ Methylprednisolone acetate .

• ويستخدم البردنيزولون بالطريق العام بجرعة ١ – ٥ر١ ملغ/كغ وزن من الجسم أو ما يعادلها من المستحضرات الأخرى .

- استطبابات الستيروئيدات العينية :

١ – التهاب حواف الأجفان التقشري .

٢ – التهاب الملتحمة الأليرجيائي .

٣ – الحلأ المنطقي .

٤ – قرحات القرنية الهامشية .

٥ – التهابات القرنية الخلالية .

٦ – التهاب القزحية الأمامي الحاد .

٧ – التهاب السبيل العنبي المتوسط والتهاب العنبة الخلفي .

٨ – التهاب الصلبة وما فوق الصلبة .

٩ – التهاب العين الودي .

١٠ – بعض حالات التهاب العصب البصري .

١١ – بعد العمليات الجراحية العينية مثل رأب القرنية .

وهناك محاذير لاستخدام الستيروئيدات الموضعي أهمها :

١ – ارتفاع ضغط المقلة .

٢ – تشكل الساد .

٣ – إثارة التهاب القرنية الحلأي .

٤ – الجحوظ .

٥ – شلل العصب السادس .

٦ – توسع الحدقة وانسدال جفن مؤقت .

الفصل الرابع

الأدوية المضادة للالتهاب غير الستيروئيدية

Non steroidal anti - inflamatony drugs

N S A I D

تعمل هذه الأدويـة علـى إنقـاص الفعاليـة الالتهابيـة عـن طريـق تثبيـط تركيـب البروستاغلاندين . ونظراً للأضـرار المختلفـة للستيروئيدات مـن تـأخر اندمـال الجـرح وتحريض الإصابة باللاتهابات الناجمة عن الفطور والفيروسات وإحداثها للساد ورفعهـا للضغط داخل المقلة ، فقد اتجهت الأنظار لاستعمال هذه الأدوية .

وتستخدم كقطرات عينية ومنها :

- Flurbiprofen (Ocufen)
- Diclofenac (Voltaren)
- Suprofen (Profenil)
- Ketorolac tromethamine (Acular)

استطبابات هذه الأدوية :

١ - بعد العمليات الجراحية للساد والزرق ورأب القرنية :

وهـي لا تقـل فعاليـة عـن اسـتخدام الكورتيكوسـتيروئيدات الموضعيـة ويمكـن إشراكها مع بعضها للحصول على نتائج أفضل .

وتحتاج دراسة هذه الأدوية على شفاء الجرح لعدة أبحاث .

٢ - بعد جراحة خلل الإنكسار :

إن أهم المشكلات التي تتلو جراحة خلل الإنكسار وبخاصـة الاكسيمر ليزر هـي الألم ، وقـد دلـت الدراسـات السريرية أن اسـتعمال هـذه القطـرات موضعيـاً كالديكلوفيناك تخفف الألم بشكل جيـد بعـد الجراحـة ، وتسـتعمل قطـرة واحـدة أربع مرات يومياً ، كذلـك يمكـن اسـتعمالها موضعيـاً لعـلاج رُهـاب الضـوء بعـد

تشطيب القرنية.

٣ – قبل أي عمل جراحي على العين :

وذلك وقاية من حدوث وذمة البقعة الصفراء سواء بالتصوير بالفلورسئين أو سريرياً والتي يمكن أن تحدث بعد عمليات الساد والزرق والقرنية وجراحة الشبكية والزجاجي . وأهم ما يستخدم هو الـ Acular ٤ مرات يومياً .

٤ – الوقاية من تقبض الحدقة أثناء جراحة الساد فتعطى قبل العمل الجراحي بساعتين أو ثلاث ساعات .

٥ – بعض متلازمات التهاب العنبة .

٦ – التهاب الملتحمة التحسسي في حال وجود مضاد استطباب لاستخدام الكورتيزون .

الفصل الخامس

الأدوية المضادة للخمج

وتتضمن الأدوية المضادة للخمج الجرثومي والفيروسي والفطري .

البحث الأول

الأدوية المضادة للجراثيم

• **السلفوناميدات The Sulphonamides (Sulphamide) :**

وهي مركبات صنعية تشبه بنيتها الكيماوية بنية حمض البارا أمينو بنزويك P.A.B.A . وهي مضادات جراثيم واسعة الطيف تعمل ضد الجراثيم إيجابية الغرام وسلبية الغرام ، وتكون بالتراكيز المستعملة دوائياً موقفة لنمو الجراثيم ، وقد تكون بالتراكيز العالية قاتلة للجراثيم .

أكثرها استعمالاً هو **سلفاسيتاميد الصوديوم** : وهي منحلة في الماء وأقل قلوية من معظم السلفوناميدات الأخرى وتوجد كقطرة عينية بعدة تراكيز ١٠ - ٢٠ - ٣٠٪ ، وكذلك توجد بتركيز ٥٪ مع سلفات الزنك ١ر٠٪ وتوجد أيضاً بشكل مرهم عيني بتركيز ٥ر٢ ، ١٠٪ .

تستعمل قطرة السلفاسيتاميد ١٠٪ للوقاية من الإنتانات بعد الحوادث أو الأعمال التي قد تخرّش القرنية كاستخراج الأجسام الأجنبية أو تطبيق العدسات اللاصقة .

• **الكلورامفنيكول Chloramphenicol : (Chloramphenicol , Tifomycine) :**

يُعد الدواء النوعي في حال معرفتنا العامل المسبب للخمج الجرثومي.ويوجد بشكل قطرات بتركيز ٥ر٠٪ ومراهم بتركيز ١٪ .

أما إعطاؤه حقناً تحت الملتحمة فيكون بمقدار ٥٠ ملغ/يوم .

• **النيومايسين والجنتاميسين Neomycine , Gentamycin :**

يماثل النيومايسين الجنتاميسين من حيث المفعول ، وهوما متوافران بشكل قطرة ومرهم ، ويوجد كذلك النيومايسين مع البوليمكسين ب Polymyxine B وهو فعال ضد الجراثيم سلبية الغرام .

يمكن إعطاء الجنتاميسين حقناً تحت الملتحمة بمقدار ٢٠ ملغ في اليوم .

• **الريفاميسين Rifamycin (Rifamycin) :**
(Rifamide)

يوجد أيضاً بشكل قطرة عينية ومرهم عيني .

• **حامض الفوسيديك Acide fusidique (Fucithalmic) :**

وهي موجودة بشكل قطرة لزجة Viscous eye-drops بتركيز ١٪ من حامض فوسيديك وإن تركيبه مديد المفعول ، يجعل مدة التماس مع الأنسجة العينية طويلاً لذلك يستخدم مرتين يومياً .

• **التتراسيكلينات Tetracycline :**

صادات واسعة الطيف ، لكنها غير فعالة ضد الزائفة pseudomonas الزنجارية، يتوافر التتراسيكلين كمرهم أو قطرات زيتية بتركيز ١٪ ، والكلور تتراسيكلين مرهم عيني بتركيز ١٥٪ والأوكسي تتراسيكلين يوجد مرهماً عينياً مع البولي ميكسين ب .

وتستخدم معظم القطرات السابقة في الالتهابات الجرثومية : كالتهاب الملتحمة الجرثومي ، التهاب حواف الأجفان ، الشعرة ، التهابات القرنية ، التهاب الطرق الدمعية .

ويظهر الجدول التالي أهم الأدوية المستعملة موضعياً من الناحية العينية .

القطرات العينية التي تخترق الحاجز القرني	أهم الأدوية المستعملة حقناً تحت الملتحمة	أهم الأدوية المستعملة حقناً ضمن الزجاجي (محلولة ضمن ١ر٠ مل من محلول ملحي متوازن)
• الكلورامفنيكول • الريفاميسين • حامض الفوسيدك • ثورفلوكساسين	• الجنتاميسين ٢٠ ملغ/يوم • كلورامفنيكول ٥٠ ملغ/يوم • سيفازولين ١٠٠ ملغ/يوم	• الامينوغليكوزيد : جنتاميسين ١ر٠ - ٢ر٠ ملغ أميكاسين ٣ر٠ ملغ توبراميسين ٢٥ر٠ ملغ • سيفازولين ٢٥ر٢ ملغ • كلورامفنيكول ٢ ملغ • فانكوميسين ٥ر٠ - ١ ملغ

البحث الثاني

الأدوية المضادة للحمات الراشحة

ونتناول في هذا البحث الأدوية المضادة للحمات الراشحة وآلية تأثيرها ومدى فعاليتها .

• الايدوكسوريدين Idoxuridine (I.D.U) : (Herplex , Virucida) :

وهو أول دواء استعمل كمضاد حموي موضعي للعين البشرية . وإن آلية تأثيره تكمن في ارتباطه مع مكوثرات الـ DNA الحموي (الفيروسي) D.N.A Polymerase وبالتالي يثبط كوثرة الـ DNA . تكمن مساوئ استعماله بنفوذيته القليلة للقرنية ونقص قدرته الاختيارية للخلايا المخموجة بالحمة الراشحة . يستعمل في الإصابة بالحمة الحلأية (العقبولية) Herpès .

وتتظاهر سميته بعد أسبوعين من بدء العلاج وتتضمن :

١ – سمية قرنية : اعتلال قرنية نقطياً ، تأخر التئام الظهارة القرنية ، توعي قرنية سطحياً ، كثافات قرنية سطحية .

٢ – سمية على الملتحمة : قضأ ملتحمة باحتقان والتهاب ملتحمة جريبياً ، تندب الملتحمة .

٣ – سمية لحواف الأجفان والأجفان : انسدال جفن ، وذمة النقطة الدمعية وانسدادها ، توذم فوهات غدد ميبوميوس ، التهاب جلد بالتماس .

يتوفر على شكل قطرة بتركيز ١ر٠٪ وتستعمل قطرة كل ساعتين حتى يتم الشفاء التام ، أو على شكل مرهم بتركيز ٥ر٠٪ أو ٢٥ر٠٪ .

ويندر استخدامه حالياً بسبب وجود سلاسل مقاومة ولآثاره السمية .

• الفيدرابين (ادنين ارابينوزيد) Vidarabine (Adenine Arabinoside) :

وهو الدواء الثاني الذي تم استخدامه كمضاد للحمة الراشحة الحلأية موضعياً كما يستخدم كمضاد لحمة داء المنطقة Zana والـ Varicelle والـ Cytomègulums. أما آلية تأثيره فهو بتحوله بوساطة الخمائر الخلوية إلى شكل ثلاثي الفوسفات الذي يعد مثبط منافساً لمكوثرات الـ DNA (DNA Polymerase) ، وبالتالي يثبط تشكل الـ

DNA الحموي (الفيروسي) .

نفوذيته للقرنية قليلة لكنها أفضل من الـ IDU ، وأقل سمية منه ، ويماثلـه فعاليتـه في الآفات الحموية القرنية الظهارية . وتوجد بعض السلاسل المقاومة لهذا الدواء .

يتوفر تجارياً على شكل مرهم بتركيز ٣٪ ويستخدم خمس مرات يومياً حتى الشفاء التام .

- **التري فلوروتيميدين Trifluorothymidine (Virophta , T.F.T) :**

آلية تأثيره : يعد مماثلاً في تركيبه للحمض الأميني التيميدين وبالتالي فهو يثبط تركيب الـ Thymidelate synthetase وهو يثبط تكوثر الـ DNA الحموي ثم يمنع استنساخ الحمة الراشحة ويقضي عليها ، حيث ينضم إلى الـ DNA الحموي والخلوي معاً ويتدخل في استقلاب الحمة الراشحة أكثر ما يتدخل في استقلاب الخلية الطبيعية ، لذا فهو أقل سمية من الـ IDU . ويعد الآن الدواء المختار في علاج القرحات القرنية الظهارية Herpetic epithelial ويستخدم على شكل قطرة بتركيز ١٪ كل ساعتين أثناء النهار . ويحصل الشفاء بعد أسبوعين للقرحات المتغصنة .

ويتميز التري فلوروتيميدين بندرة وجود السلالات المقاومة له . ويعد ذا نفوذية جيدة للسدى القرني لذلك يستعمل في علاج التهابات السدى القرني .

- **الاسيكلوفير Acyclovir (Zovirax) :**

يعد مماثلاً في تركيبه للغوانوزين ، وهو دواء مضاد للحمة الراشحة حيث يتفعل بوساطة خميرة تميدين كيناز Thymidine Kinase ليصبح ذا فعالية مثبطة لمكوثرات الـ DNA ، وبسبب الحاجة لخميرة تميدين كيناز الحموية كي يتفعل الدواء ويصبح مثبطاً قوياً فإن هذا الدواء هو اختياري للخلايا المخموجة بالحمة الراشحة (سواء الحلأية أو داء المنطقة ، وكذلك بقية الأذيات الحاصلة بالحمات الراشحة) وبالتالي سميته قليلة جداً وقد تكون معدومة .

يوجد تجارياً على شكل مرهم بتركيز ٣٪ يستخدم خمس مرات يومياً لمدة ثلاثة أسابيع ويمكن استعماله حتى (٦٠ يوماً) أحياناً لسلامته .

يتميز الاسيكلوفير عن غيره من المضادات الحموية بقدرته على اختراق الظهارة القرنية ووصوله إلى السدى القرني بتراكيز علاجية وكذلك الأمر بالنسبة للخلط المائي

حيث يصله بتراكيز علاجية مقبولة .

يستخدم الاسيكلوفير جهازياً إما بالحقن الوريدي أو عن طريق الفم بجرعة ٤٠٠ مغ خمس إلى ست مرات يومياً . وأثناء إعطائه وريدياً يحقن ببطء شديد جداً منعاً من حدوث أذية كلوية .

- **بروموفنيل دي اوكسي يوريدين Bromovinyl Deoxyuridine :**

وهو دواء جديد كمضاد فعال للحمة الراشحة الحلأية (العقبولية) يماثل في تأثيره التري فلوروتيميدين ويستعمل تجارياً إما على شكل مرهم بتركيز ١٪ أو قطرة بتركيز ١ر٠٪ ومازال استخدامه السريري نادراً حالياً إذ إنه مازال تحت الاختبار .

البحث الثالث

الأدوية المضادة للفطور

إن الأدوية المضادة للفطور ذات مشكلات متعددة . إن تحضير هذه الأدوية للاستعمال العيني يكون بشكل مؤقت بدءاً من الأدوية المعطاة بالطريق الوريدي ، وحفظ هذه الأدوية سيء . ومن جهة أخرى إن اختراق مضادات الفطور العيني الموضعي لداخل المقلة ضعيف ضمن الخلط المائي وشبه معدوم للجسم الزجاجي إذ لا تصيب بشكل جيد الفطور المتوضعة عميقاً في القرنية والحقن تحت الملتحمة مؤلم وغير محتمل ، هذا ما يجعل إعطاء هذه الأدوية حقناً ضمن المقلة لاسيما في معالجة تقيح باطن العين الفطري . واستعمالها الموضعي سمي ، أما استعمالها الوريدي فيحدث أعراضاً جانبية جهازية .

يحدث الخمج بالفطور سواء السطحية أو العميقة وذلك بعد الاستعمال المديد للصادات الحيوية أو مثبطات المناعة وكذلك بعد العمل الجراحي . نذكر منها :

- **الامفوترسين Amphotericin B : B :**

تأثيره الخاص في المبيضات البيض Candida ، اختراقه ضعيف لذلك لابد من إشراكه موضعياً مع الامفوترسين بالطريق العام وريدياً مع حقن بالجسم الزجاجي إذا تطلب الأمر . وهو ذو سمية كلوية .

• **الفلوروسيتوزين Fluorocytosine :**

يؤثر في المبيضات Candida والـ Aspergillus ، ويستطب في الالتهابات الفطرية العميقة ورغم اختراقه الجيد للعين لكن لابد من إشراكه مع مضادات الفطور الأخرى .

• **ميكونازول (Daktarin) Miconazole :**

وهو مضاد فطري واسع الطيف وذو اختراق أفضل للخلط المائي وتحمل أفضل من الامفوترسين .

• **كيتوكونازول Ketoconazole :**

مضاد فطري واسع الطيف وذو اختراق متوسط لداخل المقلة له تأثير سمي كبدي بشكل خاص .

• **النسياتين Nystatine :**

يؤثر في المبيضات Candida ويمكن استعماله موضعياً للمعالجات العينية السطحية .

الفصل السادس

الأدوية ذات التأثير الجهازي

نذكر بعض التأثيرات الجانبية لبعض الأدوية الجهازية :

١- كلورامفنيكول	التهاب عصب بصري	نادرة الاستعمال ، يمكن أن يشاهد في الاستعمال المديد
٢- اثابيتول	التهاب عصب بصري أو ضموره	وبخاصة لدى الأطفال ، له علاقة باستعماله المديد (التدرن)
٣- ايزونيازيد	التهاب عصب بصري أو ضموره	نادر ويشاهد مترافقاً مع نقص التغذية
٤- ستربتومايسين	رأرأة تشوش رؤية لإصابة الجهاز الدهليزي	يشاهد أحياناً في الاستعمال المديد
٥- دايهدانتين	رأرأة ، شفع، شلل عضلات العين	باستعماله الزائد لمعالجة الصرع
٦- كلوروكين	رأرأة ، ترسبات قرنية قابلة للتراجع واستحالة شبكية غير قابلة للتراجع	مضاد للطفيليات
٧- الكينين	غمش (غطش) سمي	بالمقادير الكبيرة
٨- انترفيوفورم	التهاب عصب بصري	باستعماله المديد وبكميات كبيرة وغير قابلة للتراجع
٩- الديجيتال	تناقص الرؤية وتشوشها واضطرابات تمييز الألوان	بالمقادير الكبيرة وقابلة للتراجع
١٠- التبغ	غمش سمي ، تشوش رؤية الألوان	نادر
١١- الكحول	رأرأة ، شفع ، التهاب عصب بصري	وبخاصة في حالات الانسمام الحاد
١٢- الفيتامين آ	وذمة حليمة	الانسمام به

الفصل السابع

القطرات المبنجة الموضعية

Local anesthetics

تستعمل المبنجات الموضعية لوقف حس الألم في مناطق تطبيقها وذلك عند تطبيقها بتراكيز فعالة قادرة على وقف النقل العصبي في أي منطقة من الجهاز العصبي وأي نوع من أنواع الألياف العصبية الحركية والحسية ، كذلك وقف حس اللمس والحرارة والبرودة .

من خصائص القطرة العينية المبنجة :

١ - أن تكون ذات نفوذية جيدة .

٢ - أن لا يكون لها تأثيرات تخريبية أو تخريشية على القرنية .

٣ - ليس لها تأثير في القزحية .

٤ - لا تحدث توسعاً وعائياً .

وإن الاستعمال المديد للمبنجات الموضعية يؤدي إلى :

١ - إعاقة نمو ظهارة القرنية .

٢ - يمكن أن يؤدي إلى ارتكاس اليرجيائي شديد .

٣ - يقلل منعكس رفيف الأجفان وبالتالي تتعرض القرنية للجفاف والأذية .

من هذه المبنجات : الكوكائين - البروكائين - أميتوكائين - اوكسي بروبروكائين - بروكسي ميتاكائين - الليفوكائين . وأكثرها شيوعاً واستعمالاً هو :

- **اوكسي بروبروكائين Oxyprobrocain (Novesine , Unicaine , Medicain)**

تستعمل بتركيز ٠ر٤٠٪ ، يبدأ تأثيره خلال عدة ثوانٍ ويعطينا تبنيجاً كافياً خلال ٦٠ ثانية .

استعمالاته العينية :

١ – قياس ضغط المقلة .

٢ – تطبيق العدسات اللاصقة على العين (لإجراء فحص قعر عين ، تنظير الزاوية ، معالجة بأشعة اللازر) .

٣ – استخراج الأجسام الأجنبية .

لا يؤدي هذا الدواء لأي تأثير على الأوعية الدموية ولا يسبب أذية قرنية أو تخريشاً فيها .

الباب الثامن عشر

طرائق فحص المريض ووسائله

القصة المرضية :

في البداية لابد من معرفة هوية المريض ، والقصة المرضية بشكل مفصل ، فإن معرفة عمر المريض مثلاً أمر مهم بسبب اختلاف الآفات العينية بحسب العمر فالطفل يصاب بالحول أو بآفات في الأوساط الشفافة منذ الولادة ، والمسن يصاب بآفات تنكسية بالشبكية وإلخ ...

كما أن معرفة عمل المريض أمر مهم أيضاً ، نظراً لما يتطلبه كل عمل من جهد خاص ، فالعمل أمام شاشة حاسوب قد يضطرنا إلى النصح باستخدام نظارات مصححة ولو كانت أسواء الإنكسار خفيفة ، ونصف في بعض الأحيان نظارات واقية من بعض الأشعة أو الأجسام الأجنبية المتطايرة .

كما نبحث في الحالة العامة للمريض ونستجوبه حول وجود بعض الأمراض التي لها علاقة معروفة بالعين مثل داء السكري ، وارتفاع التوتر الشرياني .

حدّة البصر :

يجب البدء بفحص حدة البصر قبل تعريض المريض إلى إنارة أجهزة وأدوات الفحص العيني . ويتم فحص كل عين على حدة .

لتحديد حدة البصر نستخدم جهاز إسقاط أو لوحة خاصة رسمت عليها أحرف أو أرقام أو صور وذلك بحسب عمر المريض وثقافته .

تختلف هذه اللوحات باختلاف النظام المستخدم ، فالنظام الفرنسي يعتمد الطريقة العشرية ، حيث يجلس المريض على مسافة خمسة أمتار من اللوحة وإذا كانت عينه طبيعية فيجب أن ترى أصغر رقم أو حرف في اللوحة وتكون حدة البصر لهذه العين هي عشرة من عشرة .

أما بالطريقة الإنكليزية فأفضل حدة بصر هي ستة من ستة والمريض يجلس على مسافة ستة أمتار من اللوحة . بينما تعتمد اللوحة الأمريكية على جلوس المريض على مسافة عشرون قدماً وأفضل حدة بصر فيها هي عشرون من عشرين (الشكل ١٨-١).

شكل (١٨-١) لوحة قياس حدة البصر

إذا لم يتمكن المريض من قراءة أكبر أحرف اللوحة ، تقدر عندها حدة البصر لديه بالطلب منه أن يعد أصابع الفاحص ، وتكون حدة البصر عندها هي عَدّ الأصابع على أبعد مسافة ممكنة من العين ، فنقول مثلاً إن حدة البصر هي عَدّ الأصابع على مسافة متر إذا لم يستطع عدها على مسافة أبعد من المتر .

أما إذا لم يتمكن من عدّ الأصابع ولو على مسافة قريبة جداً من عينه ، فيقوم الفاحص عندها بتحريك يده أمام عين المريض فإذا رآها نقول إن حدة البصر هي حركة اليد ، وإذا لم يرَ المريض حركة اليد نقوم بتوجيه ضوء نحو العين ،باستخدام منبع ضوئي متحرك من الجهات الأربعة ، وهنا تكون حدة البصر هي رؤية الضياء ، وتكون الرؤية معدومة إذا لم يتمكن المريض من رؤية الضياء .

فحص العين :

نقوم بفحص العين باستخدام المصباح الشقي ، الذي يعطينا مقطعاً ضوئياً في

القسم المفحوص من العين وذلك بصورة مكبرة ، مما يمكن من تحديد موقع ، ومدى عمق آفة ما في القرنية مثلاً ، ومن تحديد مكان التكثف بعدسة العين كأن يكون في النواة أو تحت المحفظة الخلفية .

ويمكن فحص الجسم الزجاجي والشبكية بوساطة المصباح الشقي بفضل عدسات خاصة توضع على قرنية المريض مثل العدسة مثلثة المرايا ، أو أمام القرنية بدون أن تلامسها مثل عدسة فولك Volk ، مما يعطي رؤية مجسمة ومكبرة للقسم الخلفي للعين .

يستخدم كذلك المصباح الشقي ، في قياس ضغط العين ، بفضل جهاز صغير يوضع عليه ، ويمكن أيضاً ، بإضافة جهاز آخر ، قياس عمق الغرفة الأمامية .

يتم قياس ضغط العين بطريقة التسوية Applanation بعد وضع قطرة مخدرة لسطح العين وقطرة الفلوريسئين وباستخدام إضاءة زرقاء من المصباح الشقي وتقدر بالملم الزئبقي . (الشكل ١٨-٢) .



شكل (١٨-٢) قياس ضغط العين بطريقة التسوية باستخدام المصباح الشقي

فحص قعر العين :

بالإضافة لما سبق ذكره عن فحص قعر العين بوساطة المصباح الشقي والعدسات المساعدة ، يتم إجراء هذا الفحص أيضاً بوساطة منظار قعر العين المباشر والذي يستخدم فيه الفاحص عيناً واحدة فتكون رؤيته لقعر العين مكبرة لكنها غير مجسمة ، بينما تكون الرؤية مجسمة مع مساحة أوسع عند استخدام منظار قعر العين غير المباشر حيث يستخدم الفاحص عينيه الاثنتين . لكن الصورة تكون مقلوبة وصغيرة نسبياً .

يجب أن يُجرى فحص قعر العين ، كي يكون دقيقاً وشاملاً ، بعد توسيع حدقة العين وفي غرفة مظلمة ، وتستخدم عادة موسعات للحدقة ذات مفعول سريع لا يدوم طويلاً مثل الـ Tropicamid والفنيل افرين .

تعيين أسواء الإنكسار :

يمكن باستخدام جهاز الجافال Javal قياس القوة الإنكسارية للقرنية وتحديد درجة حرج البصر القرني .

ويمكن تحديد الحالة الإنكسارية العامة للعين باستخدام جهاز تنظير الشبكية Retinoscop ، والذي يشبه منظار قعر العين المباشر ، حيث يوجه الفاحص الضوء المنبعث من المنظار نحو العين المفحوصة ، ويقوم بتحريك المنظار نحو الأعلى والأسفل ، ومن الأيمن إلى الأيسر ، ويراقب اتجاه حركة الخيال الأحمر المنعكس عبر حدقة العين المفحوصة من خلال ثقب بالمنظار .

ويمكن بالتالي تحديد سوء الإنكسار بفضل عدسات محدبة أو مقعرة توضع أمام العين المفحوصة .

يحتاج هذا الفحص إلى إلغاء مطابقة العين المفحوصة ، لذلك نستخدم قطرة تشل المطابقة عند الأطفال ، مثل قطرة الأتروبين من ٣-٥ أيام قبل إجراء الفحص ، بينما يكفي عند البالغين الطلب إليهم النظر نحو مسافة بعيدة بالعين الثانية .

يمكن أيضاً الاستعانة بأجهزة أوتوماتيكية للقيام بتحديد سوء الإنكسار Autorefractometer ، مع العلم أن نتائجها تفتقر غالباً إلى الدقة الكاملة ولا يمكن الاعتماد الكلي عليها (الشكل ١٨-٣) .

شكل (١٨-٣) جهاز تحديد سوء الإنكسار الأوتوماتيكي

فحص ملحقات العين :

بعد تأمل ودراسة وضعية الأجفان والعينين وحركاتهما يؤجل فحص الملتحمة الجفنية العلوية إلى نهاية الفحص ، إذ يتطلب ذلك قلب الجفن العلوي وهو أمر مزعج للمريض . ويتم ذلك بالطلب إلى المريض النظر نحو الأسفل والإمساك بالأهداب بين الإبهام والسبابة بيد الفاحص الأولى مع جر الجفن نحو الأسفل ، والضغط بوساطة أداة رفيعة على الحافة العلوية للغضروف الجفني بيد الفاحص الثانية . بينما يكفي الطلب إلى المريض بالنظر نحو الأعلى وجر جلد الجفن السفلي إلى الأسفل لتظهر الملتحمة الجفنية السفلية (الشكل ١٨-٤) .

ونقوم بفحص الطرق الدمعية ، وفلم الدمع ، كما ذكرنا في فصل أمراض جهاز الدمع .

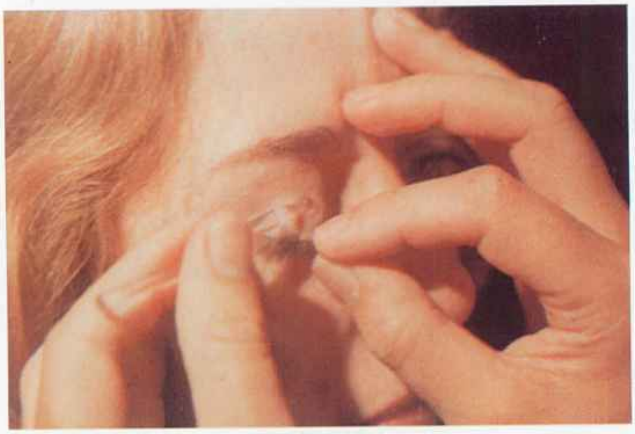

الشكل (١٨-٤) قلب الجفن العلوي

الفحوص المتممة :

١ - التخطيط بالأمواج فوق الصوتية :

تتمكن الأمواج فوق الصوتية من اختراق الأنسجة العاتمة على الأشعة الضوئية كالصلبة ، والنزوف والعدسة المتكثفة (الساد) . وحيث أن هذه الأمواج تنعكس وتنكسر حسب اختلاف الأوساط الكاسرة لها ، يمكن تسجيل الجزء المنعكس منها إلى خارج العين ورؤيته على شاشة ، ومن ثم طباعته على الورق .

هنالك نوعان من التخطيط الذي يمكن الإفادة منه في العين :

١ - **النوع A** : والذي يفيد في قياس طول العين ، خاصة ، وفي حساب القوة الإنكسارية لعدسة العين ، وبالتالي تحديد قوة العدسة التي سيتم زرعها بعد استخراج الساد (الشكل ١٨-٥) .

٢ - **النوع B** : الذي يفيد في دراسة وضع الزجاجي والشبكية عند وجود كثافات في الأوساط الكاسرة للعين تمنع من رؤيتهم بشكل مباشر ، حيث يمكن رؤية انفصال شبكية أو ورم في المشيمية من وراء ساد أو نزف ضمن الزجاجي مثلاً (الشكل ١٨-٦) .

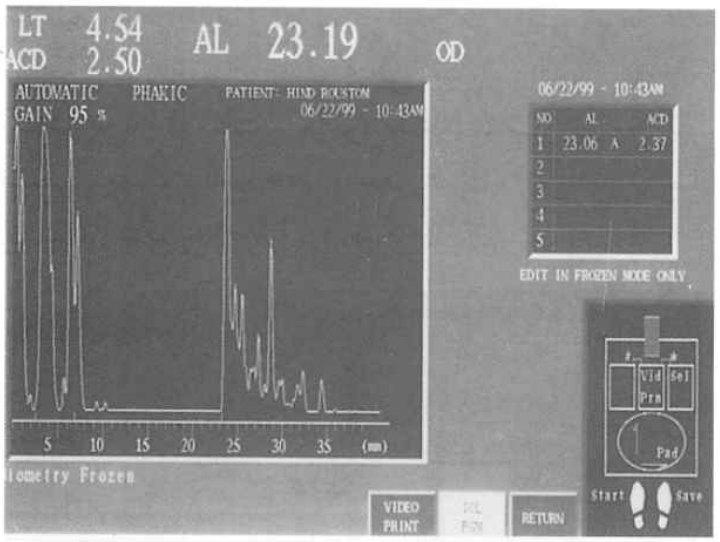

شكل (١٨-٥) تخطيط العين بالأمواج فوق الصوتية **A**

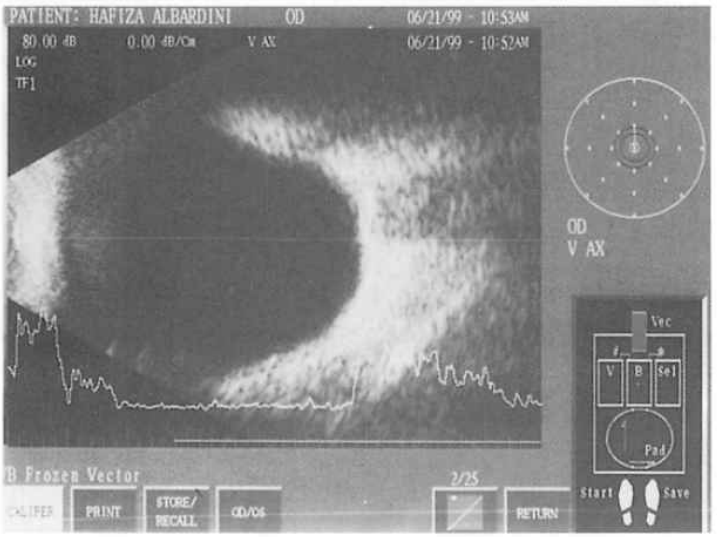

شكل (١٨-٦) تخطيط العين بالأمواج فوق الصوتية **B**

٢ – الساحة البصرية :

الساحة البصرية هي المنطقة التي تتمكن العين من رؤيتها حولها عندما تنظر إلى الأمام . وللساحة البصرية قسمان ، قسم محيطي وقسم مركزي . ونقوم حالياً بإجراء الفحص باستخدام جهاز آلي يتضمن حاسوباً به مجموعة من البرامج نستخدم الملائم منها لحالة المريض . فهناك برنامج خاص لفحص الزرق وآخر لتحري إصابة في البقعة الصفراء وإلخ ... (الشكل ١٨-٧) ، (الشكل ١٨-٨) .

شكل (١٨-٧) جهاز فحص الساحة البصرية

[STANDARD TEST]

NAME _____

ID : _____
DATE: Jun. 28. 1999
TIME: 9:27
CORRECTION: non
EYE TESTED: RIGHT

TOTAL POINTS : 79
MISSED POINTS : 0

DURATION : 0.8
INTERVAL : 0.9

BACKGROUND :31.5 Asb
STIMULUS dB (Asb)
21 (27)
16 (85) ×
11 (270) •
0 (3400) ⊡
* AP-340 KOWA CO.,LTD. *

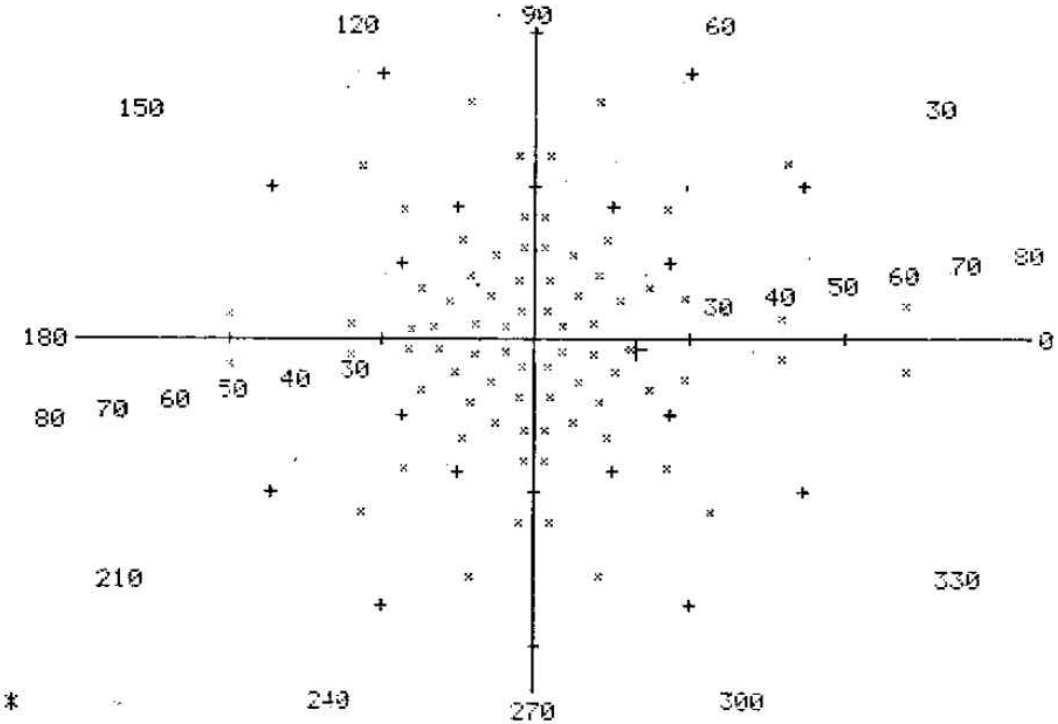

شكل (١٨-٨) مخطط ساحة بصرية طبيعية للعين اليمنى

٣ – تصوير الشبكية الظليل :

يمكن بوساطة جهاز خاص تصوير قعر العين والحصول على صور بالألوان الطبيعية ، كما يمكن الحصول على صور للأوعية الشبكية بعد حقن مادة الفلوريسيئين عبر وريد في ذراع المريض (الشكل ١٨-٩) .

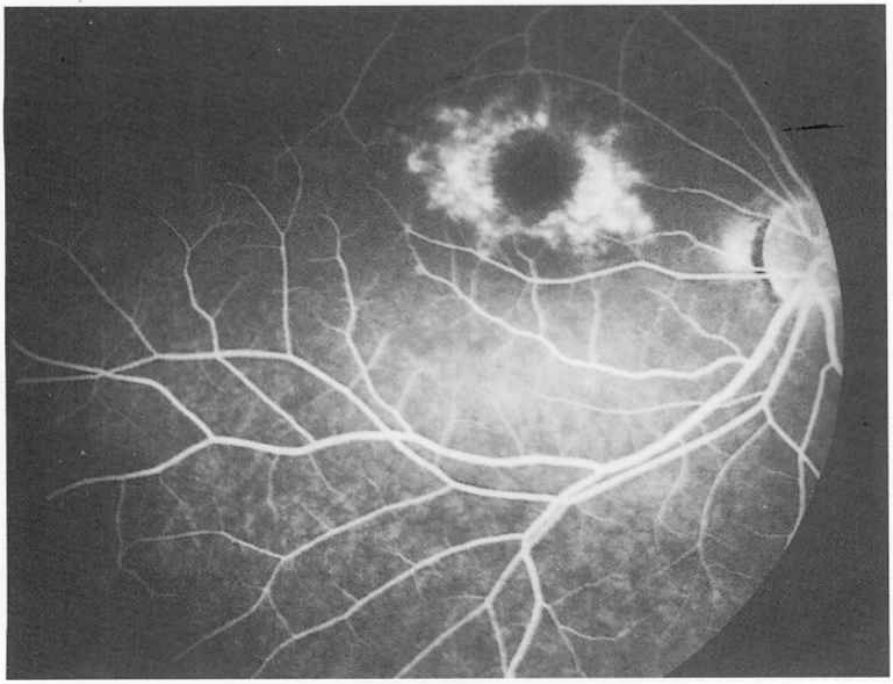

شكل (١٨-٩) صورة شبكية بعد حقن الفلوريسيين

يعد تصوير الشبكية بالفلوريسيئين أحد أهم الفحوص في تشخيص ومتابعة العديد من أمراض الشبكية مثل اعتلال الشبكية السكري ، والانسدادات الوعائية ، وكذلك في اعتلالات البقعة الصفراء ، وتكون هذه الصور دليلاً ومعيناً عند إجراء المعالجة بأشعة الليزر (الشكل ١٨-١٠) .

٤ – تخطيط العين ، والشبكية والعصب البصري الكهربي :

Elecro-oculogram , Electroretinogram

يؤدي نشاط الخلايا العصبية في الشبكية إلى ظهور تيار كهربائي في العين .

ويمكن إجراء تخطيط الشبكية الكهربـي بمساعدة جهاز خاص ، بعد إثارة الشبكية بوساطة ضوء يوجه عبر الحدقة بعد وضع عدسة لاصقة على القرنية تحتوي مسرى ووضع مسرى آخر على الجبهة .

شكل (١٨-١٠) جهز تصوير الشبكية

يكون تخطيط الشبكية الكهربي ضعيفاً أو معدوماً في بعض آفات الشبكية مثل التهاب الشبكية الصباغي (الشكل ١٨-١١) .

٥ - فحص رؤية الألوان :

تعتمد رؤية الألوان على وجود ثلاثة أنواع من المخاريط أو الأصبغة في هذه المخاريط (نظرية توماس يونغ) .

وتتأثر رؤية الألوان في استحالات البقعة الصفراء ، وبخاصة في آفات العصب البصري . يتم فحص رؤية الألوان باستخدام مجموعة رسوم ملونة مثل لوحات أطلس Ischihara ايشيهارا ، أو باستخدام مجموعة أحجار ملونة ، يقوم المريض بترتيبها حسب تدرج غماقة اللون ، ثم يقوم الفاحص بفضل أرقام مكتوبة خلف الأحجار

بنقل تسلسل الأرقام إلى مخطط مرسوم على ورق خاص فيـدل علـى وجـود إصابـة في محـور الأزرق – أصفـر في إصابـات البقعـة الصفـراء ، وفي محـور الأخضـر – أحمـر في إصابات العصب البصري ، وهذا ما يسمى بفحص فارنسورث Farnsworth .

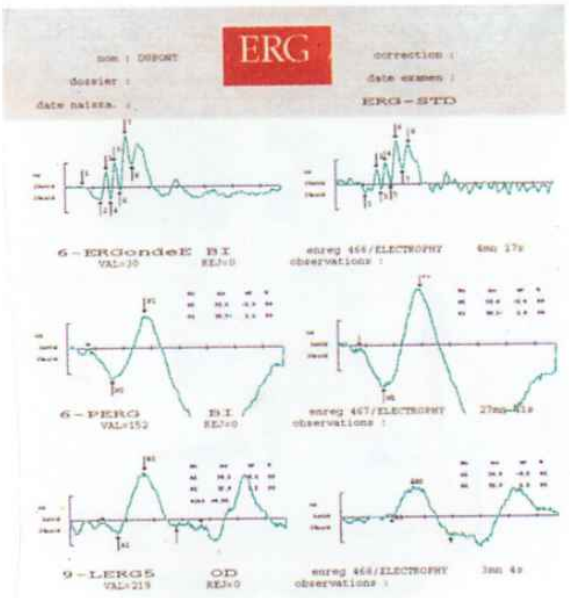

شكل (١٨–١١) تخطيط الشبكية الكهربي

٦ – فحص الرؤية المجسمة :

ويتم بوساطة أطلس خاص مع استعمال نظارة خاصة يُنظر مـن خلالهـا بـالعينين على اللوحة فيرى المفحوص الصورة مبارزة بأبعادها الثلاثـة إذا كـانت الرؤيـة المجسـمة موجودة لديه ، أما إذا رآها مسطحة فيدل ذلك على عدم وجود الرؤية المجسمة .

معجم الكلمات بالإنكليزية

- A -

Ablepharon	Ablepharon	انعدام (فقدان) الأجفان
Aberration	Aberration	(زيغ) الزوغان
Accommodation	Accommodation	مطابقة
Accommodation asthenopia	Asthénopie de l'accommodation	وهن المطابقة
Achromatic lenses	lentilles non chromatique	العدسات اللالونية
Acute	Aigu	حـــاد
Acute docryoadenitis	Dacryoadénite aigu	التهاب الغدة الدمعية الحاد
Akinesia	Akinésie	شل الحركة
Albinism	Albinisme	المهق (بهق)
Allergic conjunctivitis	Conjonctivite alergique	رمد (اليرجيائي) أرجي
Allergic catarrhal conjunctivitis	Conjonctivite allergique catarrhale	رمد (اليرجيائي) نزلي أرجي
Amblyoscope	Amblyoscope	مصوب البصر
Anaphylaxis	Anaphylaxie	تـأق
Anesthesia in ophthalmology	Anesthésie Ophtalmologique	التخدير في العين
Angioma	Angiome	وعاؤوم (ورم وعائي)
Angle of deviation	Angle de deviation	زاوية الانحراف
Angioïd streaks	Stries angioides	خطوط شبه وعائية
Angular conjunctivitis	Conjonctivite angulaire	رمد زاوي
Aniridia	Aniridie	فقد القزحية
Ankyloblepharon	Ankyloblepharon	التصاق (تكمه العين) الجفنين
Anophthalmos	Anophtalmie	انعدام المقلة (فقدان العين)

Antibiotics	Antibiotique	صادات (مرديات)
Anterior capsular cataract	Cataracte capsulaire antérieure	ساد محفظي أمامي
Anterior chamber	Chambre antérieure	الغرفة الأمامية (البيت الأمامي)
Deep	Profonde	عميق
Shallow	Etroite	ضحل
Anterior staphyloma	Staphylome antérieure	عنبة أمامية
Anterior Synechia	Synéchie antérieure	التصاقات أمامية
Antigene	Antigène	مستضد (مولد الضد)
Antiseptics	Antiseptiques	مطهرات (مضادات التعفن)
Aphakia	Aphaquie	انعدام العدسة (اللا بلورة)
Applanation tonometer	Tonométre à applanation	مقياس التوتر بالتسطيح
Applanation tonometry	Tonométrie à applanation	قياس التوتر بالتسطيح
Aptic	Aptique	لابصري
Aqueous humour	L'humeur aqueuse	الخلط المائي
Aqueous veins	Veines aqueuses	أوردة مائية
Argyrol	Argyrol	أرجيرول
Argyrosis	Argrose	تفضض (ترسب أملاح الفضة)
Arcus senilis	Arc sénile	قوس شيخية
Arterio-sclerotic retinophathy	Rétinopathie artèriosclérotique	اعتلال الشبكية بالتصلب الشرياني
Artificial eye	Oeil artificiele	عين اصطناعية
Astigmatism	Astigmatisme	لابؤرية (حرج بصر)
Asreroid bodies	Corps steroïdes	الأجسام النجمية
Atropine	Atropine	أتروبين
Auto immunity	Auto-immunité	مناعة ذاتية
Axenfeld Syndrome	Syndrome d'Axenfeld	تناذر اكسنفلد
Avintaminosis	Avitaminose	عوز فيتامين
cornral ulcer	Ulcère cornéene d'avitaminose	قرحة قرنية بعوز فيتامين

- B -

Bandage	Bande	عِصابة (رباط)
Basal cell carcinoma	Carcinome à cellules basales	كارسينوما قاعدية الخلايا
Beam	Rayons parallele	حزمة شعاعية
Behçet's disease	La maladie de Bahçet	داء بهجت
Bitôts disease	Taches de Bitôt	بقع بيتو
Blepharophimosis	Blépharophimose	الحَوص (ضيق الفرجة الجفنية)
Blind	Aveugle	أعمى
Blind spot	Tâche Aveugle	البقعة العمياء
Blindness	Cécité	عمى
Blepharitis	Blépharite	التهاب أحفة الأجفان (حواف الأجفان)
Blepharorrhaphy	Blépharorraphie	رفو الجفن (خياطة حواف الأجفان)
Blepharospasm	Blépharospasme	تشنج الجفن
Blinking of the eyelids	Clignement des paupières	طرف (رفيف) الأجفان
Blood staining of the cornea	Pigmentation hématique de la cornée	تصبغ القرنية بالدم
Bowem's disease	Maladie de Bowen	داء بوين
Bowman's membrane	Membrane de Bowman	غشاء بومان
Bulbar	Bulbaire	بصلي
Buphthalmos	Buphtalmie	ضُخَام المقلة (عين البقر)
Burn	Brûlure	حرق

- C -

Canthus	Canthus	موق ، لحاظ (ملتقى الأجفان)
inner	Angle interne	موق (ج مآقي)
outer	Angle Externe	لحاظ

Capsule	Capsule	محفظة
Capsulotomy	Capsulotomie	خزع المحفظة
Caruncle	Caroncule	اللحيمة
Cataract	Cataracte	ساد
acquired	acquise	مكتسب
after - cataract	secondaire	تِلْوي (تالي)
anterior capsular	capsulaire antérieure	محفظي أمامي
coronary	Coronaire	إكليلي (التاجي)
cortical	cortical	قشري
developmental	evolutive	تطوري
diskoid	discoïde	قرصي
hypermature	hypermaturée	شديد النضج
incipient	primitive	بادئ (بدئي)
intumescent	intumescente	منتبج
mature	maturée	ناضج
nuclear	nucléaire	نووي
posterior capsular	capsulaire postérieure	محفظي خلفي
punctate	ponctuée	نقطي
senile	sénile	شيخوخي (شيخي)
toxic	toxique	سمي
traumatic	traumatique	رضحي (رضي)
zonular	zonulaire	منطقي
Cellular tissue	Tissue cellulaire	نسيج خلوي
Central choroidal atrophy	Atrophie centrale de la choroïde	ضمور المشيمية المركزي
Central retinal artery occlusion	Obliteration de l'artère centrale de la rétine	انسداد الشريان الشبكي المركزي
Central marasmic Ulcer	Ulcère Central marasmique	قرحة مركزية (دنفية) سفلية
Central retinal artery pressure	Pression de l'artère centrale de rétine	توتر الشريان الشبكي المركزي

Central visual field	Champ visuel central	الساحة الإبصارية المركزية
Cerebro macular Degeneration (or Batten Mayou Disease)	Dégénération cérébro maculaire (ou maladie de B... M...)	التنكس الدماغي اللطخي (البقعي) (أو داء باتن مايو)
Chalazion	Chalazion	بردة
Choroid	Coroïde	مشيمية
Choroisitis	Choroïdite	التهاب المشيمية
Chromatic aberration	Aberration chromatique	الزيغ (اللوين)
Chronic follicular conjunctivitis	Conjonctivite folliculaire chronique	(التهاب الملتحمة الجرابي المزمن) رمد جريبي مزمن
Chronic dacryoadenitis	Dacryoadénite chronique	التهاب الغدة الدمعية المزمن
Cictricial	Cicatriciel	ندبي
Ciliary	Ciliaire	هدبي
body	corps	جسم
injection	congestion	احتقان
posterior artery	artère postérieure	شريان هدبي خلفي
posterior vein	veine postérieure	وريد هدبي خلفي
process	processus	زائدة هدبية
Coloboma	Colobome	ثلامة (نقص)
of the choroid	de la choroïde	ثلامة (نقص) المشيمية
of the eyelid	de la paupière	ثلامة الجفن
of the iris	d'iris	ثلامة القزحية
atypical	atypique	(غير وصفي) لانموذجي
typical	typique	(وصفي) نموذجي
of the macula	de la macula	ثلامة (نقص) البقعة الصفراء (اللطخة الصفراء)
of the retina and choroid	rétion - choroïdienne	ثلامة (نقص) المشيمية
of the optic disc	de la disque optique	ثلامة (نقص) حليمة العصب البصري

Colour bindness	Cécite des couleurs	عمى الألوان
Colour Matching	Couleurs complementaires	مقابلة (موافقة) الألوان
Colour vision	Vision des couleurs	رؤية اللوان
Concave lens	lentille concave	عدسة مقعرة
Congenital	Congénitale	ولادي (خلقي)
Congenital abnormality of the retina	Malformations congénitales de la rétine	الشذوذات الولادية في الشبكية
Congenital nystagmus	Nystagmus congénital	الرأرأة الولادية
Conjunctiva	Conjonctive	ملتحمة
Conjunctival secretion	Sécrétion conjonctivale	إفراز الملتحمة (رمص)
Conjunctivitis	Conjonctivite	التهاب الملتحمة ، رمد
acute contagious	aigue contagieuse	معدي (ساري) حاد
angular	angulaire	زاوي
gonorrheal	purulente gonococcique	سيلاني (بني)
inclusion	à inclusion	اشتمالي (مدرج)
(subacute)	(subaigue)	تحت الحاد
phlyctenular	phlycténulaire	نفاطي
vernal (spring catarrh)	printanière	ربيعي
Convergence	Convergence	تقارب (حركة التقريب)
Commoto retinæ	Commotion de la rétine	ارتجاج الشبكية
Cornea	Cornée	قرنية
Corneal fistula	Fistule Cornéenne	ناسور قرني
Corneal ulcer	Ulcère cornéen	قرحة قرنية
Choroïderemia	Choroïdermie	حثل (ضمور) المشيمية
Cosmetic	Cosmétique	تجميلي
Contact lens	Verre de contact	عدسة لاصقة
corneal	cornéenne	قرنية
corneoscleral	cornéo - scléral	قرنية صلبية

Contusion	Contusion	رض
Convex lens	lentille convex	عدسة محدبة (مقربة)
Crystalline lens	Cristallin	العدسة (الجسم البلوري)
Cryptophthalmos	Cryptophtalmie	اختفاء العين
Cul - de - sac	Cul - de - sac	رتج
Cupping	Excavation	تقعر
glucomatous	glucomateuse	زرقي
physiological	physiologique	فيزيولوجي (غريزي)
Curvature aberration	Aberration de courbure	الزيغ (الزوغان) الانحنائي
Cyclodiathermy	Cyclodiathérmie	تخثير الجسم الهدبي
Cyclodialysis	Cyclodialyse	فصل الجسم الهدبي
Cycloplegia	Cycloplégie	شل المطابقة
Cysts of the iris	Kystes d'iris	كيسات القزحية

- D -

Decade	Decade	عقد (عشر سنوات)
Degeneration	Dégéneration	تنكس
band - shaped	en forme de Bande	شريطي
Lipid	lipidique	شحمي
marginal	marginal	هامشي (محيطي)
Degeneration of the choroid	dégéneration chroidal	تنكس المشيمية
Dendritic ulcer	Ulcère dendritique	قرحة متغصنة (مسننة)
Dermoid tumour	Tumeur dermoid	ورم (نظير الجلد) جلداني
Descemet's membrane	Membrane de Descemet	غشاء ديسميه
Descemetocele	Descemetocèle	تفتق غشاء ديسميه
Detachment of the choroïd	Décollement de la choroïde	انفصال المشيمية

Detachment of the retina	Décollement de la rétine	انفصال الشبكية
Diabetic	Diabétique	سكري (مصاب بالداء السكري)
Diabetic retinopathy	Rétinopathie Diabétique	اعتلال الشبكية السكري
Diathermy	Diathermie	انفاذ الحرارة (استحرار كهربائي)
Diplopia	Diplopie	شفع
Disciform degeneration of the macula	Dégéneration disciforme de la macula	التنكس القرصي في (اللطخة) البقعة الصفراء
Diskoid keratitis	Kératite Disciforme	التهاب القرنية القريصي (القرصي)
Dislocation of the lens	Luxation du Cristallin	خلع (البلورة) العدسة
congenital	congénitale	ولادي (خلقي)
partial (subluxation)	partielle	جزئي (تحت خلع)
total	Complète	تـام
traumatic	Traumatique	رضحي (رضي)
Distichiasis	Distichiase	شعرة ولادية (خلقية)
Divergence	Divergence	تباعد (التبعيد)
Donor	Donneur	معطي
Dressing	Pansement	ضماد
dry	sec	جاف
moist	humid	رطب
occlusive	occlusife	غالق (مغلق)
protective	protectife	حامي (واقي)
Dropper	Compte - gouttes	قطارة
Dura mater	dure - mère	الأم الجافية
Dystrophy	Dystrophie	حثل (سغل)
Fuchs (epithrlial-endothelial)	(épithelio - endothélial de fuchs)	فوكس (ابتليالي اندوتليالي)
hereditary	héréditaire	وراثي
lattice	réticulaire	شبكي
macular	maculaire	بقعي (لطخي)

nodular	nodulaire	عقيدي (عقدي)
salzmann's	de salzman	سالزمان

- E -

Ectropion	Ectropion	شتر خارجي
Eczema	Eczéma	إكزيمة ، نملة
Electrolytes	Eléctrolytes	كهارل (كهرليات)
Electrography	Eléctrographie	تخطيط كهربي
Electro - Oculography	Eléctro-Oculo-graphie	تخطيط العين الكهربي
Electro - Retinography	Eléctro - Rétinographie	تخطيط الشبكية الكهربي
Endocrine Exophthalmus	Exophtalmie endo crinienne	الجحوظ الغدي
Entropion	Entropion	شتر داخلي
Enucleation	Enucléation	استئصال العين
Epicanthus	Epicanthus	الغضنة (فوق المآق)
Epiphoria	Epiphorie	دماع
Episclear	Episclérotique	ظاهر (فوق) الصلبة
Episcleritis	Episclérite	التهاب ظاهر (فوق) الصلبة
Equator	linge d'équateur	خط الاستواء
Erosion	Erosion	سحجة (ائتكال)
Errors of refraction	Vice de réfraction	خلل (اسواء) الانكسار
Esophoria	Esophorie	الشطور الأنسي
Essential atrophy of the iris	Atrophie essential d'iris	ضمور القزحية الأساسي
Exophoria	Exophorie	الشطور الوحشي
Exphthalmometry	Exophtalmométrie	قياس الجحوظ
Exophthalmos	Exophtalmie	جحوظ
Exposure corneal ulcer	Ulcère coméen d'exposition	قرحة قرنية تعرضية

Exudative retinitis (Or Coat's disease)	Rétinite exusative (Ou mamadie de Coat's)	التهاب الشبكية (النتحي) داء كوتس
Eyeball, eye	Globe Oculaire	المقلة أو العين
Eyelashes	Cils	أهداب
Eyelid	Paupière	جفن
drooping of the eyelid	ptosis	(انسدال الجفن) إطراق

- F -

Floater	Corps Flottant	جسم سابح
Fluidity of the vitreous	liquifaction du vitré	تميع الزجاجي
Fluorescein	Fluoresceine	فلوريسيئين
Focal Distance	Distance Focale	البعد المحرقي للعدسة
Focal infection	Infection focale	خمج بؤري
Folliculosis	Folliculose	الداء (الجرابي) الجريبي الملتحمي
Foreign body	Corps étranger	جسم أجنبي
Fornix	Cul - de - sac	قبو (رتج)
Fovea centralis	fovea central	النقرة المركزية (الحفيرة المركزية)
Fundus (fundus oculi)	fond de l'oeil	قعر العين

- G -

Ganglion cells	Cellules ganglionnaire	الخلايا العقدية
Glaucoma	Glaucome	زرق
absolute	absolu	مطلق
acute	aigu	حاد
acute congestive	congestif	احتقاني حاد

capsulare	capsulaire	محفظي
closed - angle	à angle fermé	مغلق الزاوية
chronic simple	chronique simple	مزمن بسيط
congenital	congénitale	ولادي (خلقي)
infantile	infantile	طفلي
juvenile	juvénile	شبابي
narrow angle	à angle étroite	ضيق الزاوية
open angle	a angle ouverte	مفتوح الزاوية
phacoanaphylactic	phacoanaphylactique	تأقي عدسي (تأق بلوري)
phacotoxic	phacotoxique	انسمامي عدسي (انسمام بلوري)
pigmentary	pigmentaire	صباغي
secondary	secondaire	ثانوي
simple	simple	بسيط
subacute	subaigu	تحت الحاد
wide angle	à angle large	واسع الزاوية
Glaucomatous cupping	excavation glaucomateuse	تقعر زرقي
Goniopuncuture	gonioponction	بزل زاوي (ثقب زاوية البيت الأمامي)
Gonioscope	gonioscope	منظار زاوية الغرفة الأمامية
Gonioscopy	gonioscopie	تنظير زاوية الغرفة الأمامية
Goniotomy	goniotomie	خزع زاوية الغرفة الأمامية

- H -

Halos. Halos	Halo glaucomateux	هالات (ألوان قوس قزح)
Heat	Chaleur	حرارة
dry heat	chaleur sèche	حرارة جافة
moisr heat	chaleur humide	حرارة رطبة

Heater	Appareil de chauffage	مسخنة
electric	éléctrique	كهربائية
Hemeralopia	Héméralopie	خفش
Herpes simplex keratitis	Kéreatite Herpétique	التهاب القرنية العقبولي
Herpes zoster ophthalmicus	Zona Ophtalmique	داء المنطقة العيني (الحلأ المنطقي)
Heterochromia iridis	Hétérochromie iridique	اختلاف اللون القزحي
Heterochromic Uveitis	Uveite Hétéro chromique	التهاب (القميص الوعائي المبدل اللون) العنبة المتباين اللون
Homatropine	Homatropine	هوماتروبين
Homonymous diolopia	Diplopie Homonyme	الشفع المتوافق
Hydrophthalmos	Hydrophtalmie	استسقاء العين
Hyperphoria	Hyperphorie	الشطور العلوي
Hypermetropia	Hypermétropie	مد البصر
Hypersensitivity	Hypersensitivité	فرط تحسس
Hypopion	Hypopion	تقيح (البيت الأمامي) الغرفة الأمامية
Hypophoria	Hypophorie	الشطور السفلي
Hypotony	Hypotonie de la globe oculaire	انخفاض الضغط داخل المقلة

- I -

Inclusion conjunctivitis	Conjonctivite à inclusion	التهاب الملتحمة المدرج (الاشتمالي)
Inferior rectus	Droit inférieure	المستقيمة السفلية
Inferior oblique	Oblique inférieure	المنحرفة الصغيرة (أو السفلية)
Infra red rays	rayons infra-rouge	الأشعة تحت الحمراء
Infiltration	Infiltration	ارتشاح
Ishihara's plates	Plates d'Ishihara	لوحات ايشيهارا
Instillation	Instillation	تقطير

Internal	Interne	داخلي
Inraocular pressure	Tension oculaire	الضغط داخل المقلة (توتر العين)
Intraocular hæmorrhage	Hémorragie intra - oculaire	نزف داخل العين
Iridectomy	Iridectomie	خزع القزحية
optic	optique	بصري
peripheral	periphérique	محيطي
Iridocyclitis	Iridocylite	التهاب القزحية والجسم الهدبي
hypertensive	hypertensive	الرافع لضغط العين
Iridodonesis	Iridodonésis	اهتزاز القزحية
Iridodialysis	Iridodialyse	انفكاك ارتكاز القزحية
Iris	Iris	قزحية
prolapse	prolapse	تفتق
Iritis	Iritis	التهاب القزحية

- K -

Kayser-Fleischer Ring	Anneau de Kayser fleisher	حلقة كايزر – فليشر
Keratitis	Kératite	التهاب القرنية
interstitial	interstitielle	خلالي
superficial	superficiel	سطحي
Kerato-conjunctivitis sicca	Kérato-conjontivite sèche	التهاب القرنية والملتحمة الجاف
Keratoconus	Kératocone	قرنية مخروطية
Keratoplasty	Kératoplastie	رأب (تصنيع) القرنية
perforating	perforante	ثاقب
total	total	تـام
superficial	superficiel	سطحي
lamellar	lamellaire	صفيحي

- L -

Lacrimal apparatus	Appareil	جهاز الدمع
Lacrimal passages	Voies lacrimales	طرق الدمع
Lagophthalmos	Lagophtalmie	عين الأرنب
Latent nystagmus	Nystagmus latent	الرأرأة الخفية
Lateral rectus	Droit externe	المستقيمة الوحشية
Leech	Hirudinées	علقة
Lens (crystalline lens)	Cristallin	العدسة (الجسم البلوري)
Lens	lentille	عدسة
concave	Concave	مقعرة
contact	de contact	لاصقة
convex	convexe	محدبة
cylindrical	cylindrique	أسطوانية
spherical	sphérique	كروية
Lens - induced Uveitis	Uveite due au crystallin	التهـــاب (القميـــص الوعـــائي البلوري) العنبة العدسي المنشأ
Leucoma	Leucome	كثافة قرنية
Leukemic retinopathy	Rétinopatie leucémique	اعتلال لشبكية (بيضاض الدم) الابيضاضي
Lid lag	signe de von Greave	تلكؤ (تأخر حركة) الجفن
Lid retraction	Retraction de la paupière supérieure	انكماش الجفن العلوي
Light coagulation	Photo - coagulation	تخثير ضوئي
Light pupillary	Reflex pupillaire à la lumière	تفاعل الحدقة للضياء
direct	directe	مباشر
indirect	indirecte	غير مباشر
Limbus	Limbe	الحوف (اللم)
Lipid degeneration	Dégénération lipidique	التنكس الشحمي

Lipid Histocytosis (or Nimann - Pick disease)	Histocytose lipidique (ou maladie de Nimman-Pick)	التنسج الشحمي (أو داء نيمان بيك)
Lipoma	Lipome	ورم شحمي
Lithiasis	lithiase	تحصي الملتحمة (رمل الملتحمة)
Lowe's syndrome	Syndrome de Lowe	تناذر لوي
Lymphogranuloma venereum conjunctivitis	conjonctivite à lymphogranulomatose inguinale subaigue	الرمد في (الورم الحبيبي اللنفاوي) الحبيبوم اللمفي الزهري

- M -

Macula (lutea)	Macula	البقعة (اللطخة) الصفراء
Marfan syndrome	Syndrome de Marfan	تناذر مارفان
Marginal ulcer	Ulcère marginale	قرحة هامشية
Medial	Median	أنسي
Medial rectus	Droit interne	المستقيمة الأنسية
Medullated or opaque nerve fibre	Persistance des fibres à myeline	بقاء الغمد النخاعيني بالعصب البصري
Meibomian glands	Glandes de Meibomius	غدد ميبوميوس
Melanoma	Mélanome	ملانوم (ورم قتاميني)
Melanosis	Mélanose	مُلان (داء قتاميني)
Membranous conjunctivitis	Conjonctivite membraneuse	رمد (ديفتريائي) غشائي
Mercurochrome	Mercurochrome	مركوروكروم
Microcornea	Microcornée	قرنية صغيرة
Migraine	Migraine Ophtalmique	الشقيقة العينية
Mikuliciz syndrome	Syndrome de Mikulicz	تناذر ميكوليكس
Miner's Nystagmus	Nystagmus des mineurs	رأرأة عمال المناجم
Moll glands	Glandes de Moll	غدد مول
Molluscum contagiosum	Molluscum contagiosum	مليساء معدية (ورم ناعم)
Mongolian idiocy	Idiotie mongolienne	بلاهة مغولية

Musca volitantes	Mouches volantes	الذباب الطائر
Muco-purulent conjunctivitis	Conjonctivite mucopurulente	رمد مخاطي قيحي
Muscle balance	Equilibre musculaire	توازن العضلات
Muscle dytrophy	Dystrophie musclaire	حثل (سغل) عضلي
Mydriasis	Mydriase	توسع الحدقة
Mydriatics	Mydriatique	موسعات الحدقة
Myopia	Myopie	حسر بصر
Myopic choroide-retinal degeneration	Dégénération Choroidorétinal myopique	تنكس المشيمية والشبكية الحسري
Myopic crescent	Croissant myopique	الهلال الحسري
Myopic stophyloma	Staphylome myopique	عنبة حسرية
Myotics	Myotiques	مقبضات الحدقة

- N -

Neusea	Nausée	غثيان
Neuroblastoma	Neuroblastome	ورم أرومة العصبية (الورم العصبي الجذعي)
Neurofibromata	Neurofibrome	ورم عصبي ليفي
Neuro-paralytic corneal ulcer	Ulcère cornéenne neuro-paralytique	قرحة قرنية ناجمة عن الشلل العصبي
Nodal point	Point nodulaire	النقطة العقدية
Nodule	Nodule	عقيدة
Noevus	Noevus	وحمة (ورم وحمى)
Nucleus	Noyau	نواة
adult	adulte	بالغة
embryonic	embryonaire	جنينية

infantile	infantile	طفلية
Nyctalopia, night blindness	Nyctalopie	عشاوة
Nystagmus	Nystagmus	رأرأة

- O -

Operation	Opération	بضع ، عمل جراحي
Oblique	Oblique	منحرفة
inferior	inférieure	سفلية أو صغيرة
superior	supérieure	علوية أو كبيرة
Occlusio pupilæ	Occulsion pupillaire	انسداد الحدقة
Ophthalmometer	Ophtalmomètre	مقياس انحناء الوجه الأمامي للقرنية
Ocular movements	Mouvements oculaire	حركات العين
Opaque	Opaque	كثيف
Ophthalmoscope	Ophtalmoscope	منظار قعر العين
Optic	Optique	بصري
disc (or disk)	disque	حليمة العصب البصري
disc atrophy	atrophie du disque optique	ضمور حليمة العصب البصري
nerve	Nerf optique	العصب البصري
Optical	Opticale	بصري
iridectomy	Iridectomie	قطع (خزع) قزحية
Orbit	Orbite	حجاج
Orbital periostitis	Périostite Orbitaire	التهاب السمحاق الحجاجي
Orbital Cellulitis	Cellulite orbitaire	التهاب الهلل (النسيج) الحجاجي
Orbital Cysts	Kystes Orbitaires	كيسات الحجاج
Ora serrata	ora serrata	الحاشية المشرشرة (المنطقة المنشارية)
Orthophoria	Orthophorie	لا احْوِلال

Osteoma	Ostéome	ورم عظمي

- P -

Palpebral	Palpebral	جفني
Pannus	Pannus	سبل
Panophthalmia	Panophtalmie	التهاب العين الشامل
Papillitis	Papillite	التهاب حليمة العصب البصري
Papilloedema	Oedème papillaire	وذمة حليمة العصب البصري
Papilloma	Papillome	ورم حليمي
Paracentesis	paracentèse	بزل (البيت الأمامي) الغرفة الأمامية
Paralysis of accommosation	Paralysie de l'accommodation	شلل المطابقة
Pars plana	zone lisse	المنطقة الملساء للجسم الهدبي
Pars plicata	zone striée	المنطقة المثناة للجسم الهدبي
Pemphigus	Pemphigus	الفقاع
Perimeter	Périmétre	مقياس الساحة الإبصارية
Perimetry	Périmétrie	قياس الساحة الإبصارية
Perforation of corneal ulcer	Perforation de l'ulcère	انثقاب القرحة القرنية
Peripheral visual fields	Champs Visuel périphérique	الساحة الإبصارية المحيطية
Persistent pupillary membrane	Persistance de la membrane pupilaire	بقاء الغشاء الحدقي
Persistent Hyaloid artery	Persistance de l'artère Hyaloïdique	بقاء الشريان الهيالوئيدي
Pepper and salt pigmentation	Pigmentation sel & poivre	تصبغات بشكل الملح والفلفل
Phlycten	Phlyctène	نفاطة
Phlyctenular conjunctivitis	Conjonctivite Phlyctènulaire	رمد نفاطي
Phlyctenular kerato conjunctivitis	Kérato - conjonctivite phlyctènulaire	التهاب القرنية والملتحمة النفاطي

Photocoagulation	Phohtocoagulation	تخثير ضوئي
Photophobia	Photophobie	رُهاب الضوء (خوف من الضياء)
Pinguecula	pinguécula	الشحمية
Placido's disc	disque de placido	قرص بلاسيدو
Plica semi lunaris	Plie sémilunaire	الالتواء الهلالي
Polyopia	Polyopie	تعدد الرؤية
Posterior chamber	Chambre postérieure	الغرفة الخلفية (البيت الخلفي)
Premature	Prématuré	خديج
Presbyopia	Presbyopie	قصو البصر
Prism	Prisme	موشور
Proptosis	Exophtalmie	جحوظ
Protein shock	Choc protidique	صدمة دوائية (بروتينية)
Pseudo - ptosis	Pseudo - ptosis	اطراق (انسدال) الجفن الكاذب
Pterygium	Ptérygion	ظفرة
Ptosis	Ptosis	إطراق (انسدال الجفن)
Pupil	Pupille	حدقة

- R -

Reaction	Réaction	تفاعل
Red - cherry spot	Tache rouge Cerise	علامة الكرزة الحمراء
Refraction	Réfraction	انكسار
Reflection	Réflection	انعكاس
Reiter's disease	Maladie de Reiter	داء رايتر
Renal Retinopathy	Retinopathie rénal	اعتلال الشبكية الكلوي
Retention theory	Théorie de la rétenton	نظرية (الانحباس) الاحتباس
Retina	Rétine	شبكية

Retinal detachment	Décollement de la rétine	انفصال شبكية
Retinal degeneration	Dégéneration de la rétine	تنكسات شبكية
Retinal Hæmorrhages	Hémorragie de la rétine	النزوف الشبكية
Retinoblastoma	Rétinoblastome	ورم أرومة الشبكية (الورم الشبكي الجذعي)
Retintis	Rétinite	التهاب شبكية
Retinitis cirinata	Rétinite circinée	التهاب الشبكية الحلقي
Retinitis Proliferans	Rétinite proliférante	التهاب الشبكية (المنمي) التكاثري
Retinitis Pigmentosa	Rétinite Pigmentaire	التهاب الشبكية الصباغي
Retinitis Pigmentosa Sine pigment	Rétinite Pigmentaire sans pigment	التهاب الشبكية الصباغي دون صباغ
Retinopathy	Rétinopathie	اعتلال الشبكية
Retinoscopy	Skiascopie	تنظير الشبكية (تعيين سوء الانكسار)
Retrolental fibroplasis	Fibroplasie rétrolental	التليف خلف العدسة (البلورة)
Rheumatism	Rheumatisme	رثية
Ring ulcer	Ulcère annulaire	قرحة حلقية
Rod and cone layer	Les cônes et bâtonnets	طبقة العصي والمخاريط
Rubella	Rubéole	الحميراء ، الحصبة الألمانية
Rupture of the eyeball	Rupture du globe oculaire	تمزق المقلة
Rust	Rouille	صدأ

- S -

Saline	Sérum Physiologique	ملحي
Sarcoma	Sarcome	غَرَن (ورم عفلي ، ساركوما)
Scarification	Scarification	تخديش (تبزيغ)
Schirmer's test	Test de Schirmer	اختبار شيرمر
Schlemm's canal	Canal de Schlemm	قناة شليم

Sclera	Sclérotique	الصلبة
Scleral spur	Eperon sclérotique	المهماز الصلبي
Sclerotomy	Sclerotomie	بضع الصلبة
Sclero-keratitis	Scléro - Kératite	التهاب القرنية والصلبة
Scleritis	Sclérite	التهاب الصلبة
Scotoma	Scotome	عتمة
Scrapings	grattage	كشاطة
Seclusio pupillæ	Séclusion pupillaire	الحصار الحدقي التام (التحام الحدقة)
Secretion theory	Théorie de la sécrétion	نظرية الإفراز
Senile central choroïdal P. atrophy	Atrophie sénile de la choroïde centrale	ضمـــور المشـــيمية (الشـــيخي) الشيخوخي المركزي
Senile macular P. degeneration	Dégénérescence sénile de la macula	تنكس البقعة (اللطخة) الصفراء الشيخي
Silver nitrate	Nitrate d'argent	آزوتات أونترات الفضة
Sinus	Sinus	جيب
P. cavernous	caverneux	كهفي
P. ethmoidal	ethmoïdal	غربالي
p> forntal	frontal	جبهي
P. maxillary (antrum of P. Highmore)	maxillaire	فكي
sphenoidal	sphenoïdale	وتدي
Slit lamp	lampe à fente	مصباح شقي
Spasm of accommodation	Spasme de l'accommodation (ou pseudomyopie)	تشنج المطابقة (أو حسر البصر الكاذب)
Spring catarrh (vernal conjubctivitis)	Conjonctivite printanière	رمد ربيعي
Squamous blepharitis	Blépharite croûteuse	التهاب أحفة (حواف) الأجفان القشري
Squamous cell carcinoma	Carcinome à cellules squameuses	كارسينوما (سرطانة ذات خلايا حرشفية) وسفية
Squint	Strabisme	حول
Staphylococcus	Staphylocoque	مكورات عنقودية

Staphyloma	Staphylome	عنبـة
anterior	antérieure	أمامية
peripheral	périphérique	محيطية
posterior	postérieure	خلفيـة
Stevens-johnson's syndrome	Syndrome de stevens - johnson's	تناذر ستيفن – جونسون
Srabismus	Strabisme	حـول
Streptococcus	Streptocoque	مكورات عقدية
Sturge-Weber syndrome	Syndrome de Sturge-Weber	تناذر ستيرج – ويبر
Sty, stye	Orgelet	شعيرة
Subconjunctival hæmorrhage	Hémorragie sousconjonctivale	نزف تحت الملتحمة
Subluxation of the lens	Subluxation du cristallin	خلع العدسة (البلورة) الجزئي
Superior Oblique	grande Oblique	المنحرفة العلوية (أو الكبيرة)
Superior rectus	droit supérieure	المستقيمة العلوية
Swelling	gonflement	تورم (انتباج)
Symblepharon	Symblepharon	التصاق ملتحمي (التصاق الجفن بالمقلة)
Sympathetic ophthalmia	Ophtalmie Sympathique	التهاب العين الودي
Synechia	Synéchie	التصاقات
anterior	antérieure	أمامية
posterior	postérieure	خلفيـة
Synchisis Scintillans	Synchisis étincelant	الجزئيات المضيئة
Synphilitic retunitis	Rétinite Syphilitique	التهاب شبكية زهري

- T -

Tarsus	Tars	رُصُغ (ظفر الجفن)
Tattooing of the cornea	Tatouage de la cornée	وشم القرنية
Temple	Tempe	صُدْغ

Temporal arteritis	artérite temporal	التهاب الشريان الصدغي
Tenon capsule	capsule de Ténon	محفظة تينون
Tenonitis	Ténonite	التهاب محفظة تينون
Test	Test	اختبار
Therapeutic	Therapeutique	علاجي
Thrombosis of cavernous sinus	Thrombose de la sinus caverneuse	خُثار (خثرة) الجيب الكهفي
Thrombosis of the central retinal vein	Thrombose de la veine central de la rétine	خُثار (خثرة) الوريد الشبكي المركزي
Thrombotic glaucoma	Glaucome thrombotique	الزرق (الخثري) الخُثاري
Tonics	Toniques	مقويات
Tonogeraphy	Tonographie	تخطيط توتر العين
Tonometer	Tonométre	مقياس توتر العين
applanation	à applanation	تسطيح
schiotz	Schiotz	شيوتز
Tonometer	Tonométrie	قياس توتر العين
Tonsilitis	Amygdalite	التهاب اللوزتين
Toxin	Toxine	ذيفـان
Toxoplasmosis	Toxoplasmose	داء المقوسات
Toxoplasma gondi	Toxoplasma gondie	المقوسات (الغوندية) القُنْدِية
Trabeculum	Trabéculum	التربيق (جويئز)
Trabeculotomy	Trabeculotomie	بضع التربيق (خزع الجويئز)
Trachoma	Trachome	تراخوم
Translucent	Translucide	شاف
Transparent	Transparent	شفاف
Trauma	Traumatisme	رضح (رض)
Trichiasis	Trichiase (ou Trichasis)	شعرة
Trigeminal nerve	Nerf Trijumeau	العصب (المثلث) الثلاثي التوائم
Tuberculine cutirection	Cuti-réaction de tuberculine	تفاعل السلين الجلدي

- U -

Ulcer	Ulcère	قرحة
neuro-paralytic ulcer	Ulcère Neuro-paralytique	ناجمة عن الشلل العصبي
avitaminosis ulcer	Ulcère d'avitaminose	ناجمة عن عوز الفيتامين
exposure ulcer	Ulcère coméen d'exposition	تعرضية
marginal ulcer	Ulcère Marginal	هامشية
ring	Ulcère Annulaire	حلقية
Ulceration	Ulcération	تقـرح
Ulcertive blepharitis	Blépharite ulcérative	التهاب أحفة (حواف) الأجفان التقرحي
Ultrasonography	Ultrasonographie	التخطيط بالأمواج الصوتية
Ultra-violet rays	Rayons ultra-violet	الأشعة فوق البنفسجية
Urea	Urée	بولـة
Uvea	Uvée	العنبة (القميص العضلي الوعائي)
Uveal tumours	Tumeurs de l'uvée	أورام (القميص الوعائي) العنبة
Uveitis	Uvéite	التهاب (القميص العضلي الوعائي) العنبة
toxic	Toxique	سمي
traumatic	Traumatique	رضحي (رضي)

- V -

Venæ vorticosæ	Veines Vortiqueuses	الأوردة الدوارية (الأوردة الملتوية)
Viral Keratitis	Kératite virale	التهاب القرنية بالحمات الراشحة
Visual	Visuelle	إبصاري (بصري)
acuity	Acuité Visuelle	(قدرة بصرية) حدة البصر
acuity chart	Charte de l'acuité visuelle	لوحة (القدرة البصرية) حدة البصر

field	Champs Visuel	الساحة الإبصارية
field's limitation	limitation du champs visuel	تحدد الساحة الإبصارية
loss	Perte de vue	نقص أو فقد الرؤية
Vitreous body	Corps vitré	الجسم الزجاجي
Vitreous Abcess	Abcès du vitré	خراج الزجاجي
Vitreous hæmorrhage	Hémorragie du corps vitré	نزف الزجاجي
Vitreous Detachment	Decollement du vitré	انفصال الزجاجي

- X -

Xanthelasme	Xanthélasme	لويحة صفراء (ورم أصفر)
Xerosis	Xérose	جفاف

- Z -

Zeis glands	glandes de zeis	غدد زايس
Zonule	Zonule	نُطَيْقة (الرباط المعلق للبلورة)

الفهـــرس

الباب الرابع
القرنية

الباب الخامس
الصلبة

الباب السادس
الزرق

الباب السابع
العنبة

الباب الثامن

العدسة

الباب التاسع

الجسم الزجاجي

الباب العاشر

الشبكية

الباب الحادي عشر
أمراض العصب البصري

الباب الثاني عشر
الحجاج

الباب الثالث عشر
خلل الإنكسار

الباب الرابع عشر
الحَوَل

الباب الخامس عشر
رضوض العين وجروحها

الباب السادس عشر
الأعراض العينية

الباب السابع عشر
الأدوية المؤثرة في العين

الباب الثامن عشر
طرائق فحص المريض ووسائله

سعر المبيع للطالب ٤٥٠ ل.س

مطبعة الروضة